Г.В.БАНЧЕНКО, Ю.М.МАКСИМОВСКИЙ, В.М.ГРИНИН

ЯЗЫК - "ЗЕРКАЛО" ОРГАНИЗМА

Клиническое руководство для врачей

Москва - 2000

ISBN 5-89599-009-8

УДК 616-07: 616.313-

07 ББК 53.4 Я 41

Авторский коллектив:

Г.В.Банченко - доктор медицинских наук, профессор
(Центральный НИИ стоматологии МЗ РФ, г.Москва), Россия

Ю.М.Максимовский - доктор медицинских наук, профессор
(Московский гос. медико-стомат. университет, г.Москва, Россия)

В.М.Гринин - кандидат медицинских наук
(Московский гос. медико-стомат. университет, г.Москва, Россия)

Продюсер:

В.В.Садовский - кандидат медицинских наук
(зам. ген. директора, ОАО "Стоматология", г.Москва, Россия)

В данном издании мы сделали попытку представить поражения языка не только традиционно (по нозологическим формам местной патологии), но в более широком аспекте, включающем изменения языка при нарушениях обмена, многих болезнях внутренних органов, аллергических состояниях, дерматозах, бактериальных, вирусных, грибковых инфекциях и др.

В издании использованы как материалы наших собственных исследований, так и данные литературы, включая материалы 1998 года. Однако, мы признаём, что, в связи с недостаточной изученностью ряда вопросов (на сегодняшний день) и дальнейшим развитием медицинской науки, не все главы отражают существо вопроса в полном объёме. Мы надеемся, что уважаемые читатели в своих пожеланиях и рекомендациях позволят в ближайшем будущем дополнить эти разделы новыми, более интересными сведениями. Мы также не ставили своей задачей подробного освещения в широком объёме вопросов нетрадиционной диагностики и терапии, в связи с тем, что они имеются в доступной литературе. Однако, мы признаём вероятность совместного использования нетрадиционной, натуропатической, и традиционной медицины влечении болезней человека в ближайшем будущем реальной и вполне оправданной.

Данное издание рекомендуется терапевтам, дерматовенерологам, стоматологам, врачам общей практики и специалистам широкого медицинского профиля. Материалы книги могут также использоваться в учебном процессе для студентов лечебных, педиатрических, стоматологических, санитарно-гигиенических факультетов медицинских ВУЗов, слушателей курсов усовершенствования врачей.

Язык - "зеркало" организма (Клиническое руководство для врачей) /Г.В.Банченко, Ю.М.Максимовский, В.М.Гринин - М., 2000

Все права авторов сохраняются. Ни одна часть этого издания не может быть воспроизведена в любой форме или любым способом (электронным, механическим , фотокопировальным или каким-либо иным) без предварительного разрешения издателя или владельцев копирайта.

© ЗАО «Бизнес Центр «Стоматология», 2000

© Г.В.Банченко, Ю.М.Максимовский, В.М.Гринин, 2000

© Рисунки художника И.А.Бутиной, 2000

ОГЛАВЛЕНИЕ:

ПАВА 1 КРАТКИЕ СВЕДЕНИЯ О ГИСТОЛОГИИ И ФИЗИОЛОГИИ СЛИЗИСТОЙ ОБОЛОЧКИ ПОЛОСТИ РТА И ЯЗЫКА..... 8

Строение слизистой оболочки полости рта и языка 8

Язычная миндалина 18

Микрофлора полости рта..... 23

Физиология слизистой оболочки полости рта 25

Возрастные особенности развития слизистой оболочки полости рта 31

Первичные и вторичные патологические элементы 38

ГЛАВА 2 ОБЩИЕ КЛИНИЧЕСКИЕ ФОРМЫ ПАТОЛОГИИ ЯЗЫКА 50

Острые воспалительные заболевания языка 50

Хронические заболевания языка 57

Аномалии языка 65

Нарушения вкусовой чувствительности 66

Травмы языка..... 67

Медикаментозные стоматиты 76

ГЛАВА 3. ЗАБОЛЕВАНИЯ ЯЗЫКА ИНФЕКЦИОННОЙ (ВИРУСНОЙ, ГРИБКОВОЙ, БАКТЕРИАЛЬНОЙ И ДРУГОЙ) ЭТИОЛОГИИ 81

Грибковые заболевания 81

Вирусные заболевания 93

Паразитарные поражения 102
Бактериальные поражения..... 102
Поражения языка при инфекционных
болезнях..... 108

ГЛАВА 4. ПОРАЖЕНИЯ ЯЗЫКА ПРИ СПЕЦИФИЧЕСКИХ ИНФЕКЦИЯХ 113
Сифилис 113
Туберкулёз 122
Лепра..... 126
Гонорея 129
СПИД (ВИЧ-инфекция)..... 132

ГЛАВА 5. ГРУППА АФТОЗНЫХ ЗАБОЛЕВАНИЙ 140

ГЛАВА Б. ПОРАЖЕНИЯ ЯЗЫКА ПРИ ПУЗЫРНЫХ ДЕРМАТОЗАХ 154
Пузырчатка..... 154
Злокачественные пузырные заболевания,
не входящие в группу истинной пузырчатки.... 159
Группа доброкачественной пузырчатки 161
Пузырные заболевания, не связанные
с группой пузырчатки 165

ГЛАВА 7. КЕРАТОЗЫ ЯЗЫКА 174
Типы нарушений процесса ороговения
на слизистой оболочке полости рта 176

Классификация кератозов..... 177
Группа истинных дискератозов и лейкоплакических состояний..... 178
Пресенильные и сенильные кератозы..... 193
Наследственные дискератотические синдромы..... 194

ГЛАВА 8. ДРУГИЕ ДЕРМАТОЗЫ..... 198
Красный плоский лишай..... 198
Гиперпигментации языка 208
Проявление отдельных синдромов..... 211
Трофедема Мейжа 215
ГГузырно-сосудистый синдром 215
Эозинофильная гранулёма (гистиоцитоз X).... 216

ГЛАВА 9. ПОРАЖЕНИЯ ЯЗЫКА ПРИ ВАСКУЛИТАХ И ИНОЙ СОСУДИСТОЙ ПАТОЛОГИИ 218

ГЛАВА 10. ПОРАЖЕНИЯ ЯЗЫКА ПРИ ЗАБОЛЕВАНИЯХ ВНУТРЕННИХ ОРГАНОВ 230
Заболевания органов желудочно-кишечного тракта..... 231
Заболевания почек..... 245
Нарушения обмена 249
Болезни сердечно-сосудистой системы..... 254
Эндокринные заболевания..... 259
Заболевания кроветворной системы..... 267

11. АЛЛЕРГИЧЕСКИЕ СОСТОЯНИЯ 289
Общая характеристика аллергических реакций 291
Медикаментозная аллергия..... 291
Токсико-аллергические поражения
(токсидермии)..... 298
Отдельные формы аллергических состояний..... 302

ПАВЙ 12. НЕЙРОСТОМАТОЛОГИЧЕСКИЕ ЗАБОЛЕВАНИЯ 307
Глоссалгии..... 307
Органические поражения
периферической нервной системы 312

ГЛАВА 13. ГИП0ВИТАМИН03Ы 316
ГЛАВА 14. ОНКОЛОГИЧЕСКИЕ ЗАБОЛЕВАНИЯ 323
Предраковые состояния..... 323
Доброкачественные опухоли 329
Группа злокачественных опухолей 337

ГЛАВА 15, НЕРВНО-РЕФЛЕКТОРНАЯ ВЗАИМОСВЯЗЬ ЯЗЫКА И СОМАТИЧЕСКОЙ ПАТОЛОГИИ (ТОПИЧЕСКАЯ ДИАГНОСТИКА) 348

ГЛАВА 16. МЕТОДЫ ЛЕЧЕНИЯ 362
Возможности нетрадиционной терапии 362
Фармацевтический справочник наиболее
применяемых лекарственных средств 374
СПИСОК ЛИТЕРАТУРЫ 386
АЛФАВИТНЫЙ УКАЗАТЕЛЬ 403

ГЛАВА 1.
КРАТКИЕ СВЕДЕНИЯ О ГИСТОЛОГИИ И ФИЗИОЛОГИИ СЛИЗИСТОЙ ОБОЛОЧКИ ПОЛОСТИ РТА И ЯЗЫКА

СТРОЕНИЕ СЛИЗИСТОЙ ОБОЛОЧКИ ПОЛОСТИ РТА И ЯЗЫКА

Слизистая оболочка полости рта, в отличие от других слизистых оболочек организма человека, имеет ряд особенностей. Она устойчива к воздействию физических, термических и химических раздражителей, а также к внедрению инфекции; регенераторная способность её повышена. Эти свойства в определённой степени обусловлены её строением. Исследования, проведённые Л.И.Фалиным (1963) и В.В.Гемоновым (1969), внесли значительный вклад в изучение морфофункциональных особенностей строения слизистой оболочки.

На всём протяжении слизистая оболочка полости рта выстлана многослойным плоским эпителием, состоящим из нескольких слоев клеток. Базальный слой самый глубокий, состоит из цилиндрических или кубических клеток. Выше располагается шиловидный слой, состоящий из нескольких рядов полигональных клеток с более светлой цитоплазмой и резко выраженными межклеточными соединениями. Ближе к поверхности шиловидные клетки уплощаются, превращаясь в плоские. При физиологическом слущивании эпителия плоские клетки примешиваются к слюне.

Регенерация эпителия происходит за счёт деления клеток глубоких слоев. Эпителий слизистой оболочки щёк, губ, мягкого нёба, переходных складок, преддверия полости рта, а также дна полости рта и нижней поверхности языка не ороговевает. Особенностью клеток эпителия слизистой оболочки полости рта человека является их большой размер, что наиболее заметно в слизистой оболочке щёк и губ. Они имеют пузырчатый вид и напоминают клетки эпидермиса зародыша в ранние сроки внутриутробного развития. Толщина эпителия в разных участках неодинакова. Наиболее утолщен эпителий на губах и щеках; тонкий эпителий выстилает нижнюю поверхность языка. Эпителий слизистой оболочки твёрдого нёба и дёсен обнаруживает ясно выраженное ороговение. Поверх слоя шиловидных клеток здесь располагается зернистый слой, состоящий из вытянутых клеток, содержащих в протоплазме зёрна кератогиалина. Электронно-микроскопическими исследованиями (Fasske, Themann, 1959) удалось установить, что шиловидные клетки не имеют истинного синцития. Межкле-

точные мостики (с утолщениями по ходу их - узелками Бицоиерро или тельцами Ранвье) и тонофибриллы не переходят из одной клетки в другую. Отростки одной клетки вклиниваются в промежутки между остростками соседних клеток наподобие звеньев "застёжки-молнии". Между близко соприкасающимися двумя соседними клеточными отростками имеется щель (Н.Ф.Данилевский, Л.И.Урбанович,1979).

Поверхностный слой эпителия твёрдого нёба образован несколькими рядами полностью ороговевших и лишённых ядер клеток. В ороговевающем слое десны клетки полностью сохраняют ядра. Поданным В.В.Гемонова(1969), на 60% поверхности десны обнаруживается ороговение, а на 40% - явления, сходные с паракератозом; клетки рогового слоя сохраняют ядра и ороговевают не полностью. Многослойный плоский эпителий красной каймы губ ороговевает, широкие капиллярные петли сосудов близко подходят к поверхности и просвечивают через эпителий. Ороговение эпителия красной каймы сопровождается образованием элеидина - промежуточного продукта превращения кератогиалина в кератин. Элеидин содержится в блестящем слое - интенсивно окрашивающемся на границе рогового и зернистого слоев; в нём не различаются контуры отдельных клеток. Процесс ороговения эпителия носит защитный характер и наблюдается на тех участках, которые испытывают большую нагрузку при жевании. Обнаружено, что количество лейкоцитов в подлежащей соединительной ткани ничтожно там, где выражен роговой слой; там же, где слизистая оболочка не защищена роговым слоем, отмечается повышенное содержание этих клеток, что, очевидно, также является проявлением защитной функции.

Митотическая активность слизистой оболочки полости рта выше митотической активности эпидермиса кожи, причём митозы особенно выражены в тех участках, где она не ороговевает. Эта зависимость определяется и в патологии, особенно при онкозаболеваниях, поэтому данный фактор является одним из показателей выраженности защитных регенераторных процессов.

Гистохимическими исследованиями установлено, что эпителий полости рта способен накапливать большое количество гликогена. Больше всего гликогена содержится в эпителии щёк, мягкого нёба, дна полости рта, что наблюдается уже в процессе развития плода. В эпителии твёрдого нёба и дёсен гликоген в норме или отсутствует, или имеется в виде следов. Следовательно, гликоген накапливается в тех участках слизистой оболочки, где эпителий не подвергается ороговению; эта зависимость сохраняется и в патологии. Например, при гингивите и пародонтите процессы ороговения ослабевают и параллельно отмечается повышение содержания гликогена (Л.И.Фалин, 1961). Это позволяет предположить, что в ороговевающем эпителии гликоген является источником энергии или пластического материала для синтеза кератина.

В жизнедеятельности эпителия важную роль играют нуклеиновые кислоты, наибольшее количество которых содержится в клетках ростковой зоны (Л.И.Фалин, 1963; Х.С.Мергембаева, 1971), что свидетельствует об интенсивности обменных процессов в этих участках.

Эпителий соединяется с собственным слоем слизистой оболочки посредством базальной мембраны, состоящей из густой сети аргирофильных волокон,

тесно связанных с отростками цитоплазмы клеток базального слоя. Собственный слой слизистой оболочки является основой, к которой примыкают эпителиальные клеточные слои. Он состоит из плотной соединительной ткани и образует многочисленные выступы (сосочки), внедряющиеся в эпителий. Величина соединительнотканных сосочков варьирует; в них проходят сосуды, питающие эпителий, и нервы. Выросты эпителия, заполняющие пространство между соединительнотканными сосочками, называются эпителиальными сосочками. Последние увеличивают площадь соприкосновения между эпителием и соединительнотканной основой, что способствует обмену веществ между ними и более плотному соединению. Высота соединительнотканных выступов пропорциональна толщине эпителия. Наиболее высокие выступы наблюдаются в области губ, щёк, на спинке и кончике языка. Наиболее плотно пучки коллагеновых волокон расположены в слизистой оболочке десны и твёрдого нёба как участки, наиболее подверженные механическому воздействию. В растровом электронном микроскопе поверхность эпителия щеки рельефная, пронизана многочисленными отверстиями, выполняющими, возможно, всасывающую функцию слизистой оболочки; нередко виден чёткий каркас сосудистой сети, постоянно определяется небольшое количество нитей фибрина. Поверхность эпителия десны состоит из клеток неправильной формы, пронизана многочисленными порами и отверстиями. Границы клеток плотные и выступают над уровнем поверхности эпителия.

Собственный слой слизистой оболочки без резкой границы переходит в подслизистый слой; последний состоит из рыхлой соединительной ткани, пучков коллагеновых волокон и участков жировой ткани. Этого слоя нет в слизистой оболочке языка, дёсен, твёрдого нёба. Межзубные сосочки десны образованы рыхлой соединительной тканью. В ней проходят капилляры и находится много чувствительных нервных окончаний. Собственный слой слизистой оболочки дёсен и твёрдого нёба неподвижно соединён с надкостницей челюсти. Вокруг каждого зуба имеется зубо-десневая бороздка - щелевидное пространство между шейкой зуба и свободным краем десны. Участок десны, образующий зубо-десневую бороздку, покрыт многослойным плоским эпителием, который переходит на поверхность шейки зуба, образуя так называемое эпителиальное прикрытие; эпителий здесь не ороговевает.

При нарушении целостности эпителиального барьера зубо-десневой бороздки нарушается периостальный барьер зуба; сама зубо-десневая бороздка в этих случаях становится участком, где начинает развиваться патологический процесс (гингивит, пародонтит).

Слизистая оболочка дна полости рта, переходных складок, губ и щёк имеет хорошо развитый подслизистый слой и рыхло спаяна с подлежащими тканями, что обеспечивает свободные движения мышечных органов полости рта (язык, губы, щёки).

Слизистая оболочка языка отличается по своему строению от описанных выше участков полости рта. Язык - это мышечный орган, участвующий в механической переработке пищи, акте глотания, восприятии вкуса, формировании речи. Он состоит из мышечной и рыхлой соединительной тканей с сосудами,

нервами, жировыми включениями. Спинка языка разделена бороздой, состоящей из плотной соединительной ткани.

Язык образован преимущественно поперечно-полосатыми мышцами, волокна которых собраны в пучки, переплетающиеся друг с другом и располагающиеся в 3 взаимно перпендикулярных плоскостях, поэтому на продольном разрезе языка продольный и вертикальный мышечные пучки рассечены продольно, а горизонтальные - поперечно. В составе языка - довольно большое число мышц, обеспечивающих всю полноту разнообразных движений органа (mm. genioglossus, hyoglossus, chondroglossus, styloglossus, longitudinalis superior linguae, longitudinalis inferior linguae, transversus linguae, verticalis linguae). Все они иннервируются подъязычным нервом (XII пара).

Слизистая оболочка нижней поверхности языка равномерно тонкая и гладкая, а на верхней поверхности она обладает характерными особенностями. Кроме того, некоторые заболевания (например, желудочно-кишечного тракта, крови, инфекционные, центральной и периферической нервной системы) могут вызывать на спинке языка изменения, имеющие диагностическое значение.

Слизистая оболочка дорсальной поверхности языка **(рис.** 1-1) разделена на 2 части: 1) передние 2/3 (ротовая часть), соответствующие телу языка и 2) заднюю треть (глоточная часть), соответствующая корню языка. Эти две части отделяются друг от друга бороздкой в виде буквы У, которая носит наименование "терминальной бороздки" и располагается на верхней поверхности в поперечном направлении. Она расположена сразу же кпереди от желобоватых сосочков.

Рис. 1 -1: Дорсальная поверхность языка.

Эпителий языка имеет различное строение на его дорсальной, вентральной и боковых поверхностях. Наибольшая толщина эпителия на дорсальной поверхности, особенно на поверхности нитевидных и листовидных сосочков.

В тканевых структурах языка встречаются тучные клетки (там, где эпителий ороговевает). Они содержат гепарин, гистамин, серотонин, активные гидролитические ферменты; принимают участие в образовании основного вещества соединительной ткани, участвуют в её обменных процессах и в регуляции проницаемости сосудистых стенок.

В области слизистой оболочки дна полости рта, вентральной и боковой поверхностей языка, лимфо-глоточного кольца, в язычке, задней стенке глотки обнаруживается наибольшее количество лимфоидных элементов. Количество лимфоидных элементов на дорсальной поверхности языка и щеках наименьшее.

Соединительнотканные структуры языка переходят в межмышечную соединительную ткань, содержащую большое количество жировых клеток. Вязы-

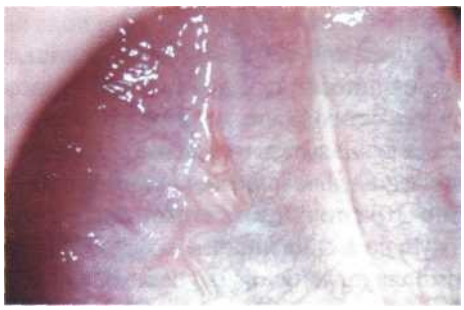

Рис. 1 -2: Вентральная поверхность языка.

ке выявляется большое количество коллагеновых волокон. В передней части дорсальной поверхности языка малые слюнные железы отсутствуют.

Строение слизистой оболочки языка неодинаково в различных участках. Вентральная поверхность покрыта многослойным плоским неороговевающим эпителием, собственной пластинкой, подслизистым слоем. На поверхности слизистой оболочки в этой зоне располагаются сосочковые образования, представляющие собой солитар-ные фолликулы и агрегаты лимфоидной ткани. По структуре они сходны с глоточными миндалинами. Слизистая оболочка языка плотно сращена с межмышечной соединительной тканью, подслизистый слой отсутствует. Спинка языка покрыта неравномерно ороговевающим многослойным плоским эпителием; слизистая оболочка здесь утолщенная и шероховатая. Эпителий спинки языка весьма активно регенерирует; в клетках находят большое количество митозов (гистохимическими методами определяется большое количество митогенно активной субстанции Р (Иванов В.М. с соавт., 1987)). Собственный слой слизистой оболочки образует высокие выступы, покрытые эпителием. Эти выступы образуют сосочки языка. Слизистая оболочка нижней поверхности языка оченьтонкая; через неё просвечивают язычные вены, сосочки на ней отсутствуют. **(Рис.1-2,1-3).** При переходе слизистой оболочки дна полости рта на нижнюю поверхность языка образуется вертикальная складка (уздечка языка).

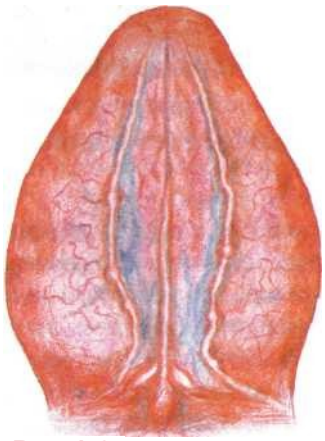

Рис.1-3: Вентральная поверхность языка (схема).

В участке прикрепления уздечки к языку находится небольшое возвышение, на котором открываются протоки подчелюстной и подъязычной слюнных желёз. По бокам от уздечки и спереди от выводных протоков имеется бахромчатая полоска, в которой заключены элементы лимфоидной ткани.

Собственный слой состоит из рыхлой волокнистой соединительной ткани с беспорядочным расположением поперечно-полосатых мышечных волокон в трёх взаимно перпендикулярных направлениях. Концы волокон прикрепляются к lamina propria. Среди мышечных волокон обнаруживаются небольшие скопления малых слюнных желёз смешанного типа с небольшими секреторными отделами, выстданные однослойным кубическим эпителием

с округлыми ядрами. Выводные протоки их также небольшие, выстланы однорядным призматическим эпителием.

На спинке языка и его боковых поверхностях располагаются 4 основных вида сосочков: нитевидные, грибовидные, желобоватые и листовидные. Дополнительно выделяют конусовидные (papillae conicae) и чечевицевидные сосочки (papillae lentiformes) (Х.Фениш, 1998). **(Рис.**1-4)

Рис. 1-4: Сосочки языка (схема)

Нитевидные сосочки наиболее многочисленные и имеют вид конусообразных возвышений. Они плотно прилегают друг кдругу, и поэтому поверхность языка имеет бархатистый вид. Н итевидные сосочки играют роль органов осязания и выполняют механическую функцию. Сенсорная функция обеспечивается нейрофиламентарным протеином (NFP) и протеином S-100, определяемыми в большом количестве (Sato O.C. с соавт., 1988). В состав сосочков входит собственная пластинка и эпителий. Каждый такой сосочек состоит из первичного сосочка, образованного собственной пластинкой, от которого отходят более мелкие вторичные сосочки собственной пластинки. Первичный сосочек покрыт эпителием, который прикрывает и каждый вторичный сосочек (рис. 1-5). Участки эпителия, покрывающего вторичные сосочки, по структуре напоминают нити, что оправдывает название "нитевидные сосочки". Нити на верхушке сосочка расщеплены в виде "гре-

Рис. 1 -5: Микроскопическое строение сосочков языка (в гистологическом срезе и растровой электронной микроскопии).

бешка". Эти участки состоят из вещества, сходного с роговым. У человека вопрос о превращении поверхностных клеток сосочков в истинный кератин ещё не решён. У некоторых животных нитевидные сосочки за счёт своей твёрдости напоминают тёрку. Как образно пишут А.Хэм и Д.Кормак(1983), язык некоторых животных до такой степени шершавый, что "если такое животное Вас дружески лизнёт, Ваша кожа окажется расцарапанной до крови".

Нитевидные сосочки многочисленны и расположены на дорсальной поверхности языка в поперечном направлении параллельными рядами. В области корня языка эти ряды нитевидных сосочков повторяют рисунок У-образной бороздки, отделяющей тело языка от его корня.

Эпителий, покрывающий нитевидные сосочки, ороговевает. Слущивание поверхностного слоя эпителия нитевидных сосочков является выражением физиологического процесса регенерации. При нарушении функции органов пищеварения, при общих воспалительных, особенно инфекционных заболеваниях отторжение поверхностного слоя эпителия нитевидных сосочков замедляется, язык становится "обложенным". Аналогичная картина наблюдается и в условиях гиподинамии языка.

Рис. 1-6: Нитевидные и грибовидные сосочки языка в норме.

Конусовидные сосочки представляют собой особый тип нитевидных сосочков, отличающихся анатомическим строением верхушки: они не имеют "гребешка", вместо него нерасщеплённая коническая верхушка, кончиком изогнутая назад.

Грибовидных сосочков меньше, чем нитевидных. Эти сосочки немногочисленны и беспорядочно разбросаны среди нитевидных (**рис.** 1-6). Наблюдают их больше на кончике языка, чем в других его участках. Они имеют узкое основание и расширенную вершину. В области эпителия вершины сосочка располагаются вкусовые луковицы. Наибольшее количество их находится в области кончика языка. Каждый грибовидный сосочек образован собственной пластинкой и называется первичным сосочком, от которого в покровный эпителий вдаётся вторичный сосочек. Однако, поверхность их эпителия не повторяет контуров вторичных сосочков в собственной пластинке, как это наблюдается в нитевидных сосочках. Поэтому вторичные сосочки собственной пластинки подводят капилляры близко к поверхности эпителия. Покровный эпителий этих сосочков сравнительно прозрачный, так как он не ороговевает. За счёт этого кровь в сосудах, проходящих в высоких вторичных сосочках, просвечивается, придавая им прижизненно красный цвет. В норме грибовидные сосочки бледно-розового цвета и не выделяются выше уровня нитевидных сосочков. В патологии - ярко-красные, гиперплазированные; могут являться инициальными в развитии эрозий и язв на языке. При си-

стемных нарушениях, за счёт повреждений этих сосочков, нередко отмечается потеря вкусовой чувствительности. Возможно, они взаимосвязаны с эндокринной системой. В толще самих сосочков определяется большое количество телец Меркеля, ответственных за сенсорную функцию (Toyoshima K. с соавт., 1987). ,

Очень похожи на грибовидные чечевицевидные сосочки (Х.Фениш, 1998), представляющие собой широкие плоские шляпки на очень короткой ножке. Функция их не изучена, предполагают роль в формировании вкусовых ощущений.

Желобоватые сосочки также являются органами вкуса, в количестве 8-15 они располагаются на границе между корнем и телом языка, близко друг от друга в V-образной терминальной бороздке, и не выступают над поверхностью слизистой оболочки. Валик слизистой оболочки, окружающий каждый сосочек, отделяется от него глубокой бороздой, куда открываются выводные протоки мелких серозных слюнных желёз Эбнера. Этот "ровик" заполнен жидкостью и очищается от различных частиц за счёт активности желёз, расположенных глубже сосочка, которые посредством протоков открываются на дне "ровика". Каждый желобоватый сосочек состоит из центрально расположенного первичного сосочка (образованного собственной пластинкой слизистой оболочки). Вторичные сосочки собственной пластинки выпячиваются из неё, вдаваясь в многослойный плоский эпителий, покрывающий всю поверхность сосочка. Желобоватые сосочки в участках своего прикрепления уже, чем на свободной поверхности, и напоминают по форме грибовидные сосочки. В эпителии сосочка находится вкусовая луковица, содержащая большое количество ацетилхолинэстеразы и кислой фосфатазы, что свидетельствует о значении их в проведении вкусовых раздражений **(рис.** 1-7).

Рис. 1-7: Желобоватые сосочки языка в норме.

Листовидные сосочки в виде 3-8 параллельных складок 2-5 мм длиной располагаются в основании боковой поверхности языка. Они разделены щелями, в которые открываются протоки серозных слюнных желёз. Волокнистая соединительная ткань образует основу листовидных сосочков языка. Она образует вторичные выпячивания, проникающие в эпителий. В эпителии сосочков выявляются вкусовые луковицы овальной формы, прилежащие своим основанием к базальной мембране и доходящие вершинами до поверхности эпителия, отделяясь от неё 2-3 рядами плоских эпителиальных клеток. В пространстве, разделяющем листовидные сосочки, открываются протоки белковых желёз. В области кончика языка имеются смешанные слизистые железы,

Рис. 1-8: Листовидные сосочки языка в норме.

которые несколькими выводными протоками открываются на нижней поверхности языка **(рис.** 1-8).

Функции *сосочков.* Как указывают А. Хэм, Д.Кормак(1983), "животные с развитыми нитевидными сосочками способны слизывать плотные вещества пластами, как если бы это вещество обрабатывали наждачной бумагой". У человека нитевидные сосочки не столь развиты, но позволяют детям успешно лизать мороженое. В них содержатся специализирован-ные нервные окончания, передающие ощущения прикосновения. Почти все грибовидные и желобоватые сосочки содержат вкусовые луковицы, содержащие специализированные нервные окончания, которые при контакте с пищевым веществом возбуждаются и генерируют нервные импульсы, результатом чего являются ощущения вкуса.

В области корня языка позади слепого отверстия располагается язычная миндалина, образующая вместе с нёбными и глоточными миндалинами лимфоидное глоточное кольцо.

Во всех участках слизистой оболочки, где имеется подслизистый слой, находятся малые слюнные железы в виде скопления железистых клеток. Наибольшее количество малых слюнных желёз располагается в подслизистом слое губ и мягкого нёба. Они представлены паренхимой, состоящей из ацинарных долек, разделённых соединительной тканью, и выводными протоками.

В верхнем отделе собственного слоя слизистой оболочки в области смыкания моляров, вокруг отверстий выводных протоков околоушных слюнных желёз, в ретромолярных участках и в красной кайме губ иногда наблюдаются гетеротопические сальные железы (так называемые гранулы Фордайса). Гранулы Фордайса относятся к невусам сальных желёз (У.Ф.Левер, 1958; П.Попхристов, 1963) и представляют собой округлые желтоватого цвета элементы. Отдельные дольки сальных желёз могут располагаться одиночно или скапливаться в участках пролиферации эпителия. Гетеротопические сальные железы могут вовлекаться в патологические процессы. По некоторым данным, увеличение их количества является предрасполагающим фактором развития хронического рецидивирующего афтозного стоматита.

Кровоснабжение и ***иннервация.*** Васкуляризация органов полости рта происходит через наружную сонную артерию и ее ветвь - внутреннюю челюстную артерию, от которой в свою очередь отходит ряд ветвей, питающих челюсти, зубы и слизистую оболочку. На нижней челюсти нижняя луночковая артерия (a.alveolaris inferior) образует rami perforantes periodontales et gingivales (питающие периодонт и десну). Артерия щечной мышцы (a. buccinatoria) питает мышцы, слизистую оболочку преддверия полости рта и десны верхней челюсти. Десна

Рис. 1 -9: Язычные вены.

вобласти верхних моляров питается от a. alveolaris posterior superior. От a. infraorbitalis питаются участки десны вобласти пре-моляров и передних зубов. Ветви нисходящей небной артерии (a. palatina descendens) питают слизистую оболочку нёба. Вены, сопровождающие артерии, впадают во внутреннюю яремную вену (v. jugularis interna). Пути оттока лимфы аналогичны таковым оттокам от зубов в регионарные лимфатические узлы (gg. submentalisnsubmaxillans)(pHc.l-9).

Мягкие ткани полости рта, в том числе и слизистая оболочка, иннервируются также, как челюсти и зубы, второй и третьей ветвями тройничного нерва - п. maxillaris и п. mandibularis От них отходят ветви, образующие зубные сплетен ия (plexus dentalis superior et inferior), дающие веточки в пульпу зубов, периодонт и десну. От основного нёбного узла отходят п. nasopalatinus, nn. palatini, иннервирующие слизистую оболочку нёба. В иннервации слизистой оболочки щеки и десны принимают участие п. buccinatorius; слизистую оболочку дна полости рта и двух третей языка иннервирует язычный нерв (ramiisthmifaucium, rami linguales). Языкоглоточный нерв (п. glossopharyngeus) вместе с язычной ветвью блуждающего нерва ин нервируют слизистую оболочку корня языка.

Клеточные элементы соединительной ткани слизистой оболочки полости рта играют большую роль в защитных иммунологических процессах. Они менее дифференцированы по сравнению с клетками соединительной ткани кожи. Основную массу клеточных форм составляютфибробласты и гистиоциты (оседлые макрофаги); характерно наличие большого количества плазматических и тучных клеток. Все они рассеяны между коллагеновыми волокнами, преимущественно располагаясь периваскулярно (в окружности кровеносных сосудов).

Фибробласты - основная клеточная форма соединительной ткани. Деятельность их связана с биосинтезом коллагеновых волокон и обменом веществ. Гистиоциты имеют значение в сохранении иммунитета и процессах фагоцитоза. При воспалительных процессах гистиоциты превращаются в макрофаги, поглощая бактерии, некротизированные ткани и т.д. После окончания воспаления они вновь превращаются в покоящиеся клеточные формы. При специфических формах воспаления макрофаги формируют характерные для данной формы воспаления клетки.

Плазматические клетки в норме содержатся в слизистой оболочке полости рта и всего желудочно-кишечного тракта, слизистой оболочки полости носа и дыхательных путей. Их наличие, по-видимому, является иммунологическим ответом на воздействие антигенов бактерий, в норме населяющих эти органы. Плазматические клетки встречаются в адвентиции крупных сосудов, в строме

слюнныхжелез и т.д. Зрелые плазматические клетки содержат в большом количестве РНК. Они осуществляют защитные иммунологические процессы слизистой оболочки - это так называемые иммунокомпетентные клетки (Я.Л.Рапопорт).

Тучные клетки - функциональные клетки соединительной ткани. Локализуются они по ходу кровеносных сосудов (в их адвентиции), нервов, выводных протоков желез. В рыхлой соединительной ткани они могут располагаться группами вдали от сосудов. В слизистой оболочке полости рта тучных клеток больше в области губ и щек, меньше - в области языка, твердого неба, десен, т. е. их меньше там, где эпителий ороговевает. Тучные клетки являются носителями биологически активных веществ, высвобождающихся при дегрануляции и являющихся пусковыми механизмами при воспалении. При дегрануляции тучных клеток в процессе аллергических реакций выделены гистамин и гепарин, вызывающие анафилактические реакции (Б. Альперн, 1973).

Исследования Ж.К.Лопуновой (1972) позволили установить, чтоучело-века тучные клетки, локализующиеся в области слизистой оболочки губ, щёк, мягкого нёба, отличаются от тучных клеток, локализующихся в области твёрдого нёба, десны по результатам гистохимических реакций. В тучных клетках десны и твёрдого нёба обнаружены сульфогруппы гепарина при отсутствии в их цитоплазме белкового компонента. В тучных клетках мягкого нёба, губ, щёк и языка, наоборот, выявлен сложный состав углеводного компонента при наличии в их цитоплазме белка. По-видимому, обнаруживаемые различные тинкто-18 риальные свойства тучных клеток, локализующихся в разных отделах слизистой оболочки полости рта, обусловлены белковым и углеводным компонентами. При возникновении патологических процессов в слизистой оболочке полости рта в ней появляются сегментоядерные лейкоциты, лимфоциты. Гистиоциты могут трансформироваться в эпителиоидные клетки, которые в свою очередь могут образовывать гигантские клетки. Эпителиоидные клетки выявляются при специфических заболеваниях слизистой оболочки полости рта, кандидозе. При появлении инфильтратов, сопровождающих патологические процессы, важное диагностическое значение имеет его клеточный состав.

ЯЗЫЧНАЯ МИНДАЛИНА

Язычная миндалина, которую в литературе также называют четвёртой миндалиной, представляет собой скопление лимфоидной ткани под эпителием слизистой оболочки корня языка позади желобоватых сосочков. Она располагается спереди от пограничной борозды, или желобоватых сосочков, и до заднего края языка, а иногда до надгортанника. Слизистая оболочка в этой области не образует истинных сосочков, а небольшие выпячивания её сформированы за счёт отдельных скоплений лимфатических фолликулов. Такую структуру иногда называют тонзиллярной тканью. В научной литературе нет единого мнения о числе язычных миндалин. По данным А.В.Яланского (1970), одиночные и парные миндалины встречаются соответственно в 78,2% и 21,8% случаев.

М.В.Багрянская (1949) обнаружиладве язычные миндалины. При этом правая миндалина, по её наблюдению, была выражена лучше, чем левая. Две миндалины были обнаружены только у взрослых людей. Разделение этой миндалины на две части происходит в возрасте 16-18 лет.

По классификации язычных миндалин их разделяют на одиночную, двойную и участковую. Наличие двух язычных миндалин считается вполне обоснованным, так как это согласуется с развитием языка из двух зачатков. Обычно имеется две язычные миндалины - правая и левая, которые лежат по бокам от продольной борозды языка. В пользу наличия двух язычных миндалин свидетельствуют и наблюдения клиницистов. Воспалительный процесс чаще затрагивает одну половину корня языка, одну язычную миндалину, что проявляется в виде односторонней припухлости и покраснения на одной стороне языка (В.В.Амитин, 1936). Язычная миндалина, по сравнению с нёбными, привлекала намного меньше внимания и теоретиков, и клиницистов. Одной из причин этого могут быть более редко встречающиеся заболевания этого органа. Язычная миндалина обычно рассматривается по аналогии с нёбными миндалинами. Поэтому, вероятно, язычная миндалина, как орган иммунной системы, не привлекла такого внимания, как нёбные. В то же время она очень вариабельна по строению. Наличием одной или двух язычных миндалин, соприкасающихся в ряде случаев в области срединной линии языка, можно объяснить происхождение языка из двух зачатков. Остаётся неясным, почему в одних случаях обе половины язычной миндалины сливаются в один орган, а в других этого не происходит.

В фолликулах язычной миндалины расположены центры размножения, а пространство между фолликулами заполнены лимфоидной тканью. Здесь, помимо лимфоцитов, наблюдают многочисленные плазматические клетки. Многослойный плоский неороговевающий эпителий расположен надлимфоидной тканью, в некоторых участках погружается в неё, образуя крипты. Лимфоциты, мигрируя через эпителий, покрывающий лимфоидную ткань, попадают в просвет крипт. Клетки, выстилающие крипты, слущиваются, и поэтому в криптах оказываются лимфоциты и десквамированные эпителиальные клетки. На дне многих крипт в их просвет открываются протоки слизистых желёз, благодаря чему просветы крипт постоянно промываются, что способствует удалению распадающихся клеток. Поэтому инфекция в криптах язычной миндалины развивается реже, чем в криптах нёбной миндалины.

Расположение в миндалине неглубоких, неразветвлённых крипт, с впадающими в них протоками слизистых желёз, также требует объяснения. Редкую заболеваемость язычной миндалины, находящейся у входа в гортань, можно объяснить строением крипт. Вероятно, особенности строения язычной миндалины обусловлены тем, что она находится в толще весьма подвижного органа - языка. Меньшая возможность поверхности корня языка соприкасаться со струёй воздуха, в котором обычно содержатся частицы пыли, микроорганизмы, также сказывается настроении миндалины. Не вызывает сомнений, что она является органом иммунной системы. Предположение, касающееся её функции как органа, снабжающего слизью глотку (что способствует более лёгкому проскальзы ва-

нию пиши через надгортанник в пищевод), не соответствует современным представлениям. По современным данным, функция образования слизи принадлежит лежащим в глубине корня языка слизистым железам, протоки которых открываются в просветы крипт, углубляющихся в язычную миндалину.

Месту локализации язычной миндалины соответствуют на поверхности корня языка возвышения округлой или яйцевидной формы диаметром 1-7 мм (Б.С.Преображенский, Г.И.Попова, 1970). Число этих возвышений (бугорков) варьирует от 18 до 155 и зависит от возраста человека. Наличие на поверхности корня языка других округлых образований (возвышений, бугорков) диаметром 0,01 мм даёт основание говорить о присутствии здесь лимфоидных узелков (фол ликулов). Число таких возвышений в различном возрасте различно. Самые мелкие бугорки находятся в пределах корня языка на границе с пограничной бороздкой; их размеры -длина 1,3 мм, ширина 1,0 мм, высота 0,6 мм. В раннем детском возрасте бугорки могут занимать всю поверхность, образовывать пар ные скопления -располагаться в латеральных отделах корня языка, образовы вать подковообразное скопление - лежать в виде подковы, открытой к погра ничной линии. Ч исло бугорков в раннем детском возрасте колеблется от 27 до 70. М.Ф.Багрянская считает, что по мере увеличения возраста (от 22 до 82 лет) полной атрофии язычной миндалины не происходит. Возвышения, которые также почему-то отождествляются с лимфоидными узелками (фолликулами), в большинстве случаев расположены беспорядочно. У людей пожилого и стар ческого возраста высота возвышений и складок в области корня языка умень-
2(j шается и поэтому миндалины выглядят как уплощенные образования.

На поверхности корня языка, в области расположения бугорков, обнаруживаются отверстия крипт, являющиеся устьями желёз. Крипты языка имеют глубину в среднем 2-4 мм. Величину этой глубины Л.И.Цешинский (1951) связывает с развитием возвышений (бугорков) на поверхности корня языка. Чем крупнее бугорки, тем глубже крипты. В отличие от крипт нёбных миндалин, крипты язычной миндалины не имеют тенденции к ветвлению, и на их дне есть устья протоков слизистых желёз. Это способствует удалению содержимого из просвета, и поэтому инфицированность их значительно меньше, чем у нёбных миндалин, крипты которых непосредственно не связаны с железами.

Слепое отверстие, находящееся на срединной линии на границе корня и тела языка, рассматривается в связи с язычной миндалиной, поскольку, по мнению Л. И. Цешинского(1951). это отверстие может являться одним из путей для внедрения в язычную миндалину инфекции. Глубина этого отверстия варьирует в пределах 1-20 мм, чаще она равна примерно 5 мм. Устье слепого отверстия имеет воронкообразную или шелевидную форму. Отверстие (скорее, слепой канал) имеет боковые ответвления, направленные во все стороны, втомчислеи в сторону язычной миндалины. Стенки слепого канала и его ответвлений выстланы 4-6-слойным эпителием. В некоторых ответвлениях число эпителиальных слоев сокращается до 2-3. В просвете ответвлений и самого слепого канала содержатся эпителиальные клетки, лимфоциты.

С возрастом происходит изменение толщины эпителиального покрова в области корня языка. В частности, над скоплением лимфоцитов число эпите-

лиальных слоев уменьшается, границы покрова становятся менее различимы в связи с тем, что эпителий миндалины "наводняют" лимфоциты, мигрирующие на поверхность эпителия. Оценивая состояние границ между эпителием и лимфоидной тканью, разные исследователи отмечают циклическую изменчивость этой границы: у новорождённых она чёткая, в юношеском возрасте сглажена, в пожилом и старческом - опять становится чёткой.

Лимфоидные узелки язычной миндалины начинают формироваться в диффузной лимфоидной ткани вскоре после рождения, на первом месяце постнатальной жизни. Лимфоидные узелки, атакже зрелые лимфоциты в них значительно быстрее появляются после рождения. Клеточный состав язычной миндалины на первых этапах её развития обнаруживается лишь у 22-недельного плода в виде небольших количеств лимфоцитов обеих популяций (З.С.Хлыстова, 1991). Поданным А. Н.Попова (1985), в зрелой язычной миндалине присутствуют как В-, так и Т-лимфоциты. В-лимфоциты выявляются в лимфоидных узелках миндалины, а Т-клстки находятся в основном в межузелковой зоне, где много посткапиллярных венул.

Центры размножения влимфоидныхузелкахязычной миндалины появляются только у новорождённых. В раннем детском возрасте (3 месяца) эпителиальный покров над лимфоидными скоплениями становится тоньше (местами истончается до 5-8 слоев) и даже становится трудно отличим от прилежащей ткани из-за обильной инфильтрации лимфоцитами. Особенно сильная миграция лимфоцитов в эпителиальный покров обнаруживается в области крипт. На основании этого высказывается мнение о принадлежности миндалин, в том числе язычной, к лимфоэпителиальным органам. В подростковом возрасте относительное содержание лимфоидной ткани в язычной миндалине оказывается максимальным по сравнению с другими периодами постнатального онтогенеза, составляя в среднем 86,9%. Увеличивается относительная площадь, занимаемая узелками. Это происходит за счёт как возрастания абсолютных размеров узелка, так и их числа.

В своей эволюции язычная миндалина достигает полного развития к 6-летнему возрасту, а прекращает рост после 40 лет. Наиболее крупные узелки находятся по краям корня языка, ближе к средней линии их величина постепенно убывает, а в области срединной борозды они вообще не обнаруживаются. Центры размножения имеются во всех узелках. Скопление лимфоидной ткани в виде валиков наблюдается, когда язычная миндалина наиболее развита. После 45 лет количестволимфоидной ткани становится всё меньше и меньше, число и размер лимфоидных узелков снижается. Эти явления рассматриваются как возрастная атрофия лимфоидной ткани. Так, в 70-летнем возрасте число лимфоидных узелков равно 9-12. Одним из признаков атрофии лимфоидной ткани также считается изолированное расположение лимфоидных узелков.

Имеются половые различия в строении язычной миндалины. У новорождённых девочек содержание лимфоидной ткани выше, чем у мальчиков. В периоды грудного возраста и раннего детства эти показатели выравниваются, а в первом и втором возрастных периодах детства относительная площадь, занимаемая лимфоидной тканью у мальчиков, превосходит таковую у девочек. В

подростковом, юношеском и зрелом возрастах этот показатель у лиц женского пола несколько выше, чем у лиц мужского пола, но эти данные статистически недостоверны. Зато в пожилом и старческом возрасте у женщин относительная площадь лимфоидной ткани заметно больше, чем у мужчин. Примерно так же изменяется относительная площадь лимфоидных узелков. В старческом возрасте у мужчин лимфоидные узелки с центрами размножения отсутствуют, а у женщин в таком возрасте они встречаются в единичном количестве. Таким образом, у женщин в большинстве возрастных периодов лимфоидн ые структуры язычной миндалины развиты лучше, чем у мужчин.

На путях возможного внедрения в организм генетически чужеродных веществ, наряду со свободно перемещающимися клетками лимфоидного ряда находятся "сторожевые посты" - многочисленные скопления лимфоидной ткани. Подобные скопления, как выяснилось в самое последнее время, сосредоточены в слизистой оболочке практически всех внутренних органов и даже в эпителиальном покрове, которые отграничивают и защищают организм от чужеродной внешней среды. Очень много лимфоцитов находится между эпителиальным покровом и лежащими под ним лимфоидными узелками. Это имеет место и в миндалинах, и в стенках органов пищеварительной, дыхательной и мочеполовой систем. Лимфоидные узелки как бы продолжаются в подэпителиальнуюлимфоидную ткань. Этот момент особенно выражен в нёбных миндалинах, где лимфоциты в большом количестве проникают в эпителиальный покров, в результате чего на месте многослойного эпителиального покрова образуется "лимфоцитарно-эпителиальный симбиоз". Это обусловлено расположением миндалин в самом начале пищеварительного тракта, где лимфоидные органы первыми встречаются с пищевыми антигенами и другими чужеродными веществами. Многочисленные лимфоциты выселяются из лимфоидных узелков в эпителиальный покров миндалин навстречу чужеродным веществам (антигенам). Аналогичные структуры наблюдаются и в стенках гортани, и в стенках слизистой оболочки матки, и в стенках других внутренних полых органов.

Лимфоидные образования отличаются особенностями расположения в слизистой оболочке и своей многочисленностью, связанными со спецификой строения и функции различных органов. Так, миндалины, представляющие собой довольно крупные скопления лимфоидной ткани, имеют большую площадь соприкосновения с внешней средой. Особенно это относится к нёбным миндалинам, у которых имеется широко разветвлённые крипты. Большая площадь поверхности крипт обеспечивает иммунный контроль поступающей в пищеварительный тракт пиши и формирование иммунной "настороженности" всего организма в результате взаимодействия антигенов с клетками лимфоидного ряда. Таким образом, скопления лимфоидной ткани, образующие периферические органы иммунной системы (лимфоидные органы) и центральные (где Т- и В-лимфоциты образуются из стволовых клеток костного мозга), несмотря на большое разнообразие строения и топографии, имеют много общих черт, складывающихся в закономерности: все иммунные образования рано формируются в эмбриогенезе; к моменту рождения человека все иммунные структуры уже сформированы; число и размер лимфоидных образований в стенках

внутренних органов после рождения быстро увеличивается, а в детском и подростковом возрасте достигает максимума; в пожилом и старческом возрасте эти показатели заметно уменьшаются, что ведёт к снижению защитных возможностей организма. В процессе возрастной инволюции лимфоидной ткани на её месте разрастается соединительная и жировая ткань, вытесняющая лимфоидную паренхиму. Уменьшение количества лимфоидных узелков и их размеров, исчезновение в них центров размножения, возрастная инволюция лимфоидной ткани нередко обусловливает рост числа опухолевых и других заболеваний именно во второй половине постнатального периода онтогенеза. Кроме того, уменьшение массы иммунокомпетентных элементов обусловливает меньшую продолжительность жизни мужчин (М.Р.Сапин, Л.Е.Этинген, 1996).

МИКРОФЛОРА ПОЛОСТИ РТА

Полость рта служит воротами контаминации ещё в родовых путях стерильного при рождении организма ребёнка. В дальнейшем, на протяжении жизни, она остаётся главным входным путём микроорганизмов внешней среды, проникающих с пищевыми продуктами и водой, естественным резервуаром для их развития. Постоянство микрофлоры полости рта определяется антагонистическим действием одних микробов на другие в составе микробиоценоза, бактерицидными свойствами секрета слюны. Микрофлора различных участков полости рта разнообразна и изменяется с возрастом. Характерной флорой для гладких поверхностей слизистой оболочки полости рта (нёбо, шёки, дёсны) являются стрептококки; вибрионы и фузоспирохетный комплекс связаны с поверхностями зубов. К концу первой недели жизни изо рта высевается Veillonella alcalescens; с 5 месяца жизни появляются фузобактерии и Candida albicans; в возрасте 3-7 лет появляются микробы-антагонисты (микрококки и стрептококки); при появлении зубов в полости рта высеваются анаэробные вибрионы и Spin sputigenum, что обусловлено наличием зубных альвеол и крипт, создающих аэробные условия для размножения этих бактерий. При частичной и полной адентии, наблюдающейся к старости, отмечается сдвиг микрофлоры к более аэробному типу. Характерным для "зубного" периода жизни является содержание в полости рта лактобацилл и Candida albicans, что также отмечается даже при наличии искусственных зубов. Таким образом, формирование микробиоценоза полости рта представляет собой многоступенчатый процесс. Колонизация полости рта микробами зависит от их способности к адгезии прежде всего к эмали и эпителию. Однако, как указывают В.Н.Царёв, Р.В.Ушаков, М.М.Давыдова (1996), даже близкородственные микроорганизмы нередко обладают принципиально разными адгезивными свойстами: так, Streptococcus mutans обладает высоким аффинитетом к эмали зуба, а Streptococcus salivarius-к сосочковой поверхности языка и эпителию полости рта.

Аэробные и анаэробные микроорганизмы представляют видовой состав микрофлоры полости рта. В 1 мл слюны концентрация аэробных и факультативных бактерий составляет 10^7, а анаэробных - 10^8. Наиболее типичными из

многочисленной группы кокков являются "слюнные" стрептококки (Streptococcus salivarius). К данному виду микрофлоры принадлежит 306 штаммов стрептококков из 409, выделенных из слюны (Е.И.Демиховский, 1961). Кроме сапрофитных видов кокков, из полости рта высеваются а-стрептококки и коагулазо-положительные стафилококки. Энтерококки (стрептококки группы D) рассматриваются как постоянные обитатели полости рта (Е.И.Демиховский, 1961). Однако Е.А.Земская (1972) выделила их лишь у 6 -8% здоровых людей. Среди лактобактерий полости рта основными видами являются L.acidophylus, L.salivarius, многочисленные типы L.fermenti, а по данным В.И.Студенко (1964) - L.casei. Постоянными представителями анаэробной флоры полости рта являются вейллонеллы (V.alcalescens) и группа Bacteroides melaninogenicus, Fusobacterium nucleatum, а также пептострептокок-ки, пептококки. Из слюны здоровых людей иногда высевают вибрионы, спирохеты, грибы, простейшие и другую микрофлору. Характерные для слюны микробы, отражающие видовой состав микрофлоры слизистой оболочки языка, дёсен, внутренних поверхностей щёки глотки, ограничиваются науровне гортани. Трахеобронхиальный отдел и легкие здорового человека, так же как и полость желудка и тонкой кишки, микробов не содержат. Представители грамот-рипательных аэробных бактерий, включающие E. coli, Klebsiellanflp., не всегда являются обитателями микрофлоры слюны полости рта. По данным В.Г.Петровской и О.П.Марко(1976), кишечная палочка высевается из слюны только при снижении сопротивляемости организма в случаях дисбактериоза. 24 Так, в результате пенициллинотерапии может происходить элиминирование об-лигатной грамположительной микрофлоры из полости рта и быстрое размножение кишечных палочек, грибов рода Candida и т. д. При этом снижаются физиологические барьерные функции микрофлоры полости рта, и тогда желудочно-кишечный тракт доступен для потенциально патогенных микроорганизмов. Длительное применение антибиотиков может приводить к расселению энтеробактерий по всей тонкой кишке, отсутствующих здесь в нормальных условиях. Необходимо подчеркнуть, что качественный и количественный состав микрофлоры полости рта зависит от ряда условий и, прежде всего, от характера питания.

Часто в симбиозе со спирохетами полости рта находятся фузиформные бактерии, которые в свою очередь состоят в симбиозе со стафилококками и стрептококками. В поддержании постоянства микрофлоры полости рта большую роль играют стрептококки. С кислотообразующими свойствами стрептококков и лактобактерий связано их антагонистическое воздействие на многих представителей толстого кишечника. При подавлении стрептококков антибиотиками возникает дисбактериоз (нарушение баланса между постоянными обитателями микрофлоры полости рта и нарастание случайной флоры). Таким образом, бактериальный антагонизм является существенным фактором антибактериальной зашиты слизистой оболочки полости рта. Однако, как указывают В.Н.Царёв, Р.В.Ушаков, М.М.Давыдова (1996),между микробными симбионтами полости рта существуют не только синергичные отношения. Так,

микрофильные стрептококки являются антагонистами фузобактерий и коринебактерий благодаря продукции кислых катаболитов, перекиси водорода, различных бактериоцинов. Вейллонеллы, потребляющие, как известно, молочную кислоту, резко увеличивают значение pH среды, что в свою очередь тормозит развитие кариесогенной флоры - стрептококков и лактобактерий. Коринебактерии, в частности C.matruchotii (Bacterionema), а также лактобактерий, ингибируют рост многих нитевидных форм (прежде всего актиномицетов, сапрофитируюгцих в полости рта в норме), а микроаэрофильные Streptococcus sanguis тормозят развитие факультативно-аэробных стрептококков. Лептотрихии, бифидум-бактерии и лактобактерий, резко закисляя среду, являются антагонистами дрожжей и грибов рода Candida, что приводит к снижению синтеза витаминов и угнетению роста многих бактерий микробиоценоза полости рта.

В полости рта сапрофитируют некоторые вирусы, например вирус простого герпеса. Носителями этого вируса могут быть около 60% людей (П.Попхристов, 1963). В большинстве случаев первый контакте ним происходит в возрасте 1-5 лет, что нередко проявляется развитием герпетического стоматита. Проникновение в организм вируса может происходить не только через полость рта, но и через слизистые оболочки половых органов, глаза, кожу. В клетках организма человека вирус может довольно долго существовать латентно. Развитие заболевания и рецидивы происходят при наличии провоцирующих факторов (переохлаждение, перегревание на солнце, снижение сопротивляемости организма, стрессовые ситуации и др.).

ФИЗИОЛОГИЯ СЛИЗИСТОЙ ОБОЛОЧКИ ПОЛОСТИ РТА

Слюна играет защитную роль по отношению к слизистой оболочке полости рта, которая постоянно омывается так называемой ротовой жидкостью, и усиливает ее барьерную роль. В состав ротовой жидкости (или смешанной слюны) входит секрет больших слюнных желёз и секрет всех малых слюнных и слизистых желёз, имеющихся в слизистой оболочке языка и других участках полости рта. В смешанной слюне находятся слушенные клетки эпителия, микроорганизмы, нейтрофильные лейкоциты, иногдалимфоциты. В слюне содержится около 98-99% воды, минеральные анионы хлоридов, фосфатов, бикарбонатов, йодидов, бромидов, фторидов, сульфатов. Концентрация неорганического йода, кальция, калия, стронция во много раз выше, чем в крови. В слюне имеются катионы натрия, калия, кальция, магния и микроэлементы (железо, медь, марганец, никель, литий и др.). Органические вещества представлены главным образом белками (альбумины, глобулины, ферменты). Слюна содержит различные витамины.

В самой слизистой оболочке методом эмиссионного спектрального анализа выявлено наличие микроэлементов (Г.В.Кушнарева, 1967). В области смыкания моляров обнаружены фосфор, магний, кремний, железо, алюминий, натрий, кальций, марганец. В других участках нормальной слизистой оболочки найдены цинк, калий, хром, никель, литий, серебро, висмут, олово, свинец.

Содержание их практически не зависит от возраста. Некоторые из них входят в состав простетических групп важнейших ферментов или же их присутствие необходимо для катализа ряда биохимических реакций.

В зависимости от состава употребляемой пищи, воздействия внешней среды и состояния организма изменяется и состав среды полости рта. В норме реакция среды слабощелочная, зависит в основном от состава слюны, но при патологических состояниях она может меняться.

В слюне обнаружено свыше 50 ферментов, относящихся к гидролазам, оксидоредуктазам, трансферазам, липазам, изомеразам (И.Б.Збарский, Л.Ф.Адигамов, 1971). Для выяснения патогенеза патологии слизистой оболочки полости рта важное значение имеет качественное и количественное определение ферментов в отдельных фракциях слюны (осадок, жидкая часть). Немаловажное значение имеет сопоставление активности отдельных ферментов в смешанной слюне и в секрете отдельных слюнных желез, позволяющее определить долю участия последних в образовании ферментов. Практическое значение имеет определение активности различных гидролаз, действующих на мукополисахариды, нуклеиновые кислоты, белки. Среди них особый интерес вызывает лизоцим слюны, обладающий значительным бактерицидным действием.

Лизоцим, полученный из секрета околоушной железы в очищенном виде, обладает оптимумом действия прирН 5-7 (Balejianetal., 1969). Удельная активность лизоцима, выделенного из околоушной железы, в 2,5 раза больше удельной активности лизоцима, выделенного из яичного белка. Его концентрация в 26 секрете околоушной железы равна 0,5 мг на 100 мл. Содержание лизоцима в смешанной слюне значительно выше, чем в сыворотке крови и других тканях (Н.А.Кравченко, 1972; М.И.Гринзайд, А.А.Левина, 1975). Лизоцим участвует в основном в защитных иммунных реакциях организма и процессах регенерации при повреждениях слизистой оболочки. Его активность снижается при язвенных процессах, интоксикации организма солями тяжелых металлов и, по данным Л.Л.Аверьянова и Е.С.Фидельман (1964, 1970), при применении антибиотиков (пенициллин, тетрациклин).

Обнаруженная в слюне амилаза также относится к классу гидролаз. Она тоже продуцируется слюнными железами в виде L-модификации. Активность амилазы изменяется при язвенной болезни, сахарном диабете, гастритах. Однако, при панкреатите активность амилазы повышается иногда в 20 - 30 раз (А.А.Шалагуров, Л.П.Воробьев, 1967). Видимо, это объясняется тем, что нарушение функции поджелудочной железы сопровождается гиперплазией околоушныхжелезс последующим компенсаторным повышением активности амилазы слюны. Таким образом, изменение активности амилазы при сочетанных системных заболеваниях человека может быть важным объективным критерием характеристики патологического процесса.

Щелочная и кислая фосфатазы являются гидролитическими ферментами, расщепляющими фосфомоноэфиры. В слюне, выделяемой подъязычной железой, их активность выше; в слюне околоушной железы вообще не содержится щелочной фосфатазы, но активность кислой фосфатазы высока (Е.К.Пашаев, 1971).

В слюне выявлены ферменты, принимающие участие в свертывании крови и фибринолизе: плазмин, активаторы плазминогена, фибриназа, ингибиторы фибринолиза и факторы, обладающие тромбопластической активностью. Значение ферментов и факторов гемостаза, присутствующих в слюне, по-видимому, заключается в образовании фибрина и регенерации эпителия при язвенных процессах слизистой оболочки полости рта (П.П.Беликов, 1970, 1971).

Важной группой ферментов слюны являются нуклеазы: РНКаза, ДНКаза, катализирующие расщепление нуклеиновых кислот. В клеточных элементах и микроорганизмах полости рта надолю РНКаз приходится 5 - 18%, а ДНКаз - 15-44% от общей ферментативной активности смешанной слюны (И.Б.Збарский, Л.Ф.Адигамов, 1971). Нуклеазы слюны участвуют в деградации нуклеиновых кислот, вирусов и поэтому играют ведущую роль в защите организма от вирусной инфекции. Синтезирующиеся в секреторных гранулах желез калликреины представляют особую группу протеиназ с оптимумом действия в слабощелочной зоне pH. Они участвуют в процессах микроциркуляции (вазодилатация, повышение проницаемости капилляров) и миграции лейкоцитов путем образования вазоактивных полипептидов - кининов. Наибольшее количество калликреинов образуется в подчелюстных железах и меньшее - в подъязычных и околоушных.

Кроме протеолитических ферментов, воколоушных и подчелюстных слюнных железах и их секретах обнаружены белки-ингибиторы, угнетающие активность протеиназ. Важное значение для выяснения вопросов патологии имеет изучение множественных форм ферментов - изоферментов ("органоспецифических" ферментов), играющих большую роль в регуляции ферментативной активности в отдельных органах.

Анализ сведений о ферментах и их молекулярных формах в ротовой жидкости и секрете слюнных желез позволяет представить перспективы энзимодиагностики патологических процессов слизистой оболочки полости рта (подробно см. обзор К.Н.Веремеенко, Л.Л.Хоменко, А.И.Кизим, 1976).

Большие слюнные железы выделяют секрет различного состава. Околоушные железы секретируют слюну жидкую (серозную, белковую), содержащую наибольшее количество хлорида калия и хлорида натрия; кальций растворен в виде углекислой соли. Из органических соединений, содержащихся в околоушной слюне, важными являются фермент птиалин, расщепляющий крахмал на декстрин и декстрозу, и каталаза, катализирующая гидролиз перекиси водорода на воду и кислород. Смешанный секрет, выделяемый подчелюстной железой, содержит большое количество органических веществ (муцин, птиалин) и небольшое количество роданида калия. Солевой состав: хлорид натрия, хлорид кальция, карбонат и фосфат кальция, фосфат магния. Птиалин содержится здесь в меньшем количестве, чем в слюне околоушной железы.

Подъязычная железа выделяет слюну, богатую муцином, обладающую сильной щелочной реакцией. По своей консистенции она вязкая и клейкая, содержит небольшое количество роданида калия.

Слюна является ионодисперсным раствором и обладает свойствами электролитов. Количество ионов H^+ и OH" определяет pH слюны, который в норме

равен 6,9. Величина водородного показателя изменяется в зависимости от характера патологического процесса в полости рта. Так. при инфекционных заболеваниях реакция слюны кислая; при ряде общих заболеваний, например, при нефрите, сопровождающемся уремией, в слюне возрастает количество остаточного азота; содержание азота увеличивается также при язвенной болезни желудка и двенадцатиперстной кишки; при инсульте слюнные железы на стороне кровоизлияния выделяют слюну с повышенным количеством белка. Таким образом, исследование состава слюны можно предпринимать с диагностической целью. Кроме того, изменения состава слюны как при общих болезнях, так и при старении организма ведут к отложению зубного камня, что является предрасполагающим фактором в возникновении воспалительных заболеваний пародонта.

Чувствительность слизистой оболочки полости рта отличается от чувствительности других слизистых оболочек и кожи. В слизистой оболочке полости рта заложены рецепторы, обеспечивающие вкусовую, болевую, холодовую, тепловую, тактильную, мышечную чувствительность. Вкусовые рецепторы заножены в основном в сосочках языка. Тактильная чувствительность наиболее выражена в красной кайме губ и особенно в кончике языка. Болевая чувствительность в основном выражена слабо, несколько лучше она развита на нёбных дужках, мягком нёбе, в преддверии полости рта. Температурная рецепция неодинакова на разных участках: например, на дне полости рта и дёснах она совсем отсутствует. Порог температурной чувствительности слизистой оболочки значительно ниже, чем кожи, причем холодовая чувствительность лучше развита, чем тепловая. Эти отличия необходимо иметь в виду при оценке того или иного патологического состояния. В зависимости оттого, какие участки слизистой оболочки раздражаются, возникают и соответствующие рефлекторные изменения, например характерные реакции сосудов. Так, при раздражении вкусовых рецепторов сладкими веществами отмечается расширение сосудов конечностей, горькие вещества вызывают их сужение (А.Д.Слоним, О.А.Наумова и др.). Раздражение рецепторов полости рта оказывает влияние на газообмен и работоспособность мышц.

Вкусовые луковицы и рецепторы вкуса. Вкусовые рецепторы расположены внутри мелких структур, напоминающих почки или цилиндры. Эти образования называются вкусовыми луковицами, роль их - защищать рецепторы. Расположены луковицы перпендикулярно поверхности эпителия. Вкусовые луковицы наиболее многочисленны надорсальной поверхности языка, в особенности по краям желобоватых сосочков. Они имеются в большинстве грибовидных сосочков. У некоторых животных их особенно много на листовидных сосочках.

Существует 4 основных вкусовых ощущения: сладкого, кислого, солёного и горького. Поэтому разнообразие тонких привкусов, воспринимаемое человеком, связано с комбинацией этих основных вкусовых ощущений. Отдельные части языка воспринимают вкусовые ощущения быстрее, а некоторые вещества воздействуют одновременно и на орган вкуса, и на орган обоняния. Механизм вкусовых ощущений неизвестен. По-видимому, каждый вкусовой рецептор способен реагировать на несколько вкусовых стимулов, и считают, что различие

вкусов основано на опознании комплексных реакций большого числа рецепторов **(рис.** 1-10).

Вкусовые рецепторы подвергаются воздействию повреждающих факторов, как и эпителиальный покров, в котором они расположены. Поэтому постоянно происходит непрерывное новообразование рецепторов за счёт дифференцировки базальных клеток вкусовых луковиц (BeidlerL, Smallman R., 1965).

Вкусовые импульсы от передних 2/3 языка отводятся по ветви лицевого нерва (chorda tympani), а к задней трети - по языкоглоточному нерву.

Рис .1-10: Вкусовые области языка (схема).

Уровень обмена веществ и процессы теплоотдачи слизистой оболочки полости рта связаны с топографическими особенностями тканевых структур (С.М.Будылина, Л.Л.Колесников, В.В.Поляков, 1970). Установлено, что для каждого участка слизистой оболочки характерен определенный температурный показатель: например, средняя температура кожи нижней губы 33,1°С, а верхней - 31,9°С, а в зоне границы кожи и красной каймы губ температура снижается. Температура слизистой оболочки повышается по мере углубления в полость рта (верхняя челюсть - 35,9°С, нижняя челюсть - 36,0°С). На твёрдом нёбе температура увеличивается в дистальных отделах и при удалении от средней линии нёба.

Регенеративные процессы в слизистой оболочке полости рта в настоящее время достаточно широко освещены влитературе. Сравнительные исследования, проведенные Г.В.Ясвоиным (1930), В.Г.Гаршиным (1951), Б.Б.Фукс и Б.И.Фукс (1968), Э.Хэй (1969), свидетельствуют о том, что процесс регенерации слизистой оболочки полости рта протекает сходно у разных животных и человека. Морфологическая характеристика регенерирующей слизистой оболочки варьирует в зависимости от характера повреждения и патологического процесса, размера дефекта, влияния вторичной микробной флоры и др.

Регенерация эпителия слизистой оболочки полости рта отражает ее физиологические особенности. В течение суток слущивается большое количество клеток плоского эпителия. Регенерация эпителия происходит в результате митозов клеток базального и шиповидного слоев. Скорость обновления эпителия определяется по величине митотического индекса (количество митозов на каждую тысячу эпителиальных клеток), который колеблется в зависимости от времени суток, возраста и др. Темпы обновления эпителия слизистой оболочки превышают скорость размножения эпидермиса. В возрасте 25 - 34 лет митотический индекс равен 0,98, а в 50 - 78 лет -1,56, что связано с возрастным ослаблением механизмов, контролирующих процессы клеточной пролиферации. Это

имеет большое значение при изучении возрастных особенностей предопухолевых и опухолевых процессов в полости рта (Л.И.Фалин, 1963).

Частое травмирование слизистой оболочки, воздействие горячей и раздражающей пищи, курение и другие патологические факторы постоянно создают очаги повышенного раздражения и предрасполагают к возникновению патологических процессов. Устранение этих очагов достигается реактивным повышением процессов регенерации, а также бактерицидной способностью слюны. Известно, что раны в полости рта заживают значительно быстрее, чем раны кожи. Повышенная регенерация слизистой оболочки происходит вследствие раннего появления в ней гликогена, повышенного содержания РН К, а также накопления кислых мукополисахаридов. Быстрое дифференцирование клеток и более высокая митотическая активность эпителия слизистой оболочки рта выработались в процессе филогенеза и являются приспособительными реакциями.

Биохимические аспекты коллагеногенеза и фибриллогенеза в настоящее время активно изучаются. Особое значение уделяется механизму образования и включения оксипролина в белки коллагена (оксипролин считается ответственным за многие физико-химические свойства белков коллагена) (Gustavson, 1956).

Быстрое заживление слизистой оболочки полости рта по сравнению с кожей объясняется наличием в первой малодифференцированных клеточных элементов (Г. В.Ясвоин, 1928; 1930; В.В.Гемонов, 1967).Фибробласты, выделенные из слизистой оболочки полости рта, имеют вид, характерный для молодых кле-
Мток, и быстрее адаптируются на синтетических средах, что выражается ихболь-шои митотическои активностью и более ранним началом роста в культуре. Это свидетельствует о меньшей степени ихдифференцировки по сравнению с фибробластами кожи. Быстрое заживление слизистой оболочки полости рта при повреждении связывают с ее гистогенным иммунитетом, антибактериальными свойствами слюны, создающими иммунологическую защиту. Важное значение имеют факторы свертывания крови и фибринолитические ферменты. Они играют ведущую роль и в репаративных процессах. При повреждении тканей полости рта в слюне активируются две противоположные системы: одна стимулирует быстрое образование фибрина (фибрин служит основой для образования репаративной ткани), адругая (фибринолиз) - способствует очищению слизистой оболочки от фибринозных налетов, разрушенных клеточных структур и продуктов их распада (П.П.Беликов, 1973).

Тургор и физическая прочность слизистой оболочки полости рта определяются способностью выдерживать давление, сжатие, растяжение. Гидрофильность слизистой оболочки, её физическая напряжённость, эластичность, сопротивление и ретракционная способность определяют её тургор. Тургор слизистой оболочки полости рта не изменяется и не зависит от толщины подслизистой ткани, но подвергается возрастным изменениям.

Способность слизистой оболочки к растяжению зависит от состояния эластических и коллагеновых волокон, гидратации тканей и развития жировой клетчатки в подслизистом слое. Напряжение слизистой оболочки прямо пропорционально её тургору. Физическая прочность её (коэффициент эластично-

сти, возможность растяжения) у новорождённых детей меньше по сравнению с людьми молодого и зрелого возраста.

Буферная способность слизистой оболочки полости рта заключается в способности нейтрализовать воздействия кислот и щелочей и быстро восстанавливать pH среды полости рта. Буферная способность зависит от наличия и толщины рогового слоя и секрета слюнных желёз. Она изменяется при патологических процессах в полости рта.

Вместе с тем слизистая оболочка полости рта обладает всасывающей способностью, однако она различна в разных её участках и для разных проникающих веществ. Это свойство используется для введения некоторых лекарственных веществ: например, всасывание валидола происходит лучше всего слизистой оболочкой дна полости рта. Необходимо учитывать, что нормальная слизистая оболочка всасывает лекарственные вещества быстрее, чем патологически изменённая. Таким образом, барьерную функцию слизистой оболочки полости рта обусловливают различные факторы - как анатомические, так и функциональные. К ним относятся: неравномерность ороговения, митотическая активность клеток эпителия и повышенная способность к регенерации, активность обменных процессов, накопление гликогена, наличие большого количества клеточных элементов в собственном слое слизистой оболочки и миграции лейкоцитов в полость рта, бактерицидное действие компонентов слюны, синергизм и антагонизм микробной флоры, избирательная всасывающая способность и физическая прочность слизистой оболочки и др. Указанные особенности слизистой оболочки полости рта подвержены закономерным возрастным изменениям.

ВОЗРАСТНЫЕ ОСОБЕННОСТИ РАЗВИТИЯ СЛИЗИСТОЙ ОБОЛОЧКИ ПОЛОСТИ РТА

Для понимания патологических процессов в полости рта важное значение имеет знание топографических различий, морфологических, гистологических и гистохимических особенностей строения слизистой оболочки, а также развитие и разграничение этих областей в процессе эмбрионального развития. В исследовании Н.Дамовой (1966) выделены три типа слизистой оболочки полости рта: покровный эпителий (губы, щёки, мягкое нёбо, дно полости рта), жевательный (десны, твёрдое нёбо) и специализированный (спинка языка). В первой стадии внутриутробного развития слизистая оболочка полости рта выстлана двухслойным эпителием, а базальная мембрана выражена нечётко. Дифференцировка топографических областей слизистой оболочки начинается в конце первой трети внутриутробного развития плода и заканчивается в средний период. В течение этого срока происходит кератинизация наружной поверхности губ, слизистой оболочки дёсен, передней трети твёрдого нёба и спинки языка. В последней трети внутриутробного периода развития в эпидермисе губ образуются зернистый и роговой слои, кератинизация эпителия спинки языка. В связи с образованием сосочков кератинизация очень неравномерная;

много кератогиалиновых зерен появляется в эпителии передней трети твердого нёба. Низкая степень дифференцировки частей слизистой оболочки имеет место в течение всего внутриутробного развития в эпителии вестибулярной поверхности губ, щёк, подъязычной области и мягкого нёба. Кератинизация сопровождается равномерным расходом гликогена; выявляется щелочная фосфатаза (в зернистом слое), которая принимает участие в процессе кератинизации эпителия.

Соединительнотканный слой слизистой оболочки полости рта в первые периоды эмбриогенеза мезенхимааьный и богат клеточными элементами. Отмечается ранняя дифференцировка мезенхимы в некоторых участках слизистой оболочки в гемопоэтическом направлении. Появляются кровяные клетки эритробластическоготипа. В среднем периоде внутриутробного развития гемопоэтические свойства слизистой оболочки характеризуются появлением гемопоэтических очагов в мезенхиме губ, щёк, между мышечными волокнами языка. Появляются клеточные элементы миелоидноготипа. В более поздней стадии внутриутробного развития и у новорождённых гемопоэз в слизистой оболочке редуцируется.

У детей в возрасте от Юднейдо 1 года эпителий слизистой оболочки имеет небольшую толщину и состоит преимущественно из клеток шиловидного слоя. Поверхностные клетки эпителия образуют слой плоских клеток, содержащих ядра, признаков ороговения не обнаруживается. Базальный слой представлен 3-4 рядами кубических клеток, в которых отмечается обилие митозов; базальная мембрана выражена чётко. Строение эпителия десны и твёрдого нёба отличается сходством с паракератозом. Слизистая оболочка языка покрыта многослойным плоским эпителием; нитевидные сосочки выражены незначительно и покрыты неороговевающим эпителием; уплощённые клетки шиловидного слоя обнаруживают признаки паракератоза. Эпителий боковой поверхности языка в детском возрасте напоминает эпителий губ и щёк того же возраста, но меньшей толщины. Отличием является наличие поперечно-параллельно расположенных складок, состоящих из соединительной ткани.

Нижняя же поверхность языка, в отличие от других отделов, представлена гладкой, тонкой слизистой оболочкой и лишена сосочков. Для детского возраста характерно чёткое разделение эпителиального покрова на слои. Покровный эпителий тонкий, и в его шиловидном слое отсутствуют клетки со светлыми перинуклеарными зонами. Эпителиальный слой нижней поверхности языка повторяет структуру эпителия губы и щеки. Собственный слой слизистой оболочки нижней поверхности языка представлен тонкими, нежными соединительнотканными волокнами. Они располагаются продольно и поперечно, и между ними определяются лимфоидно-гистиоцитарные скопления. Под эпителием выявляются гистиоциты и единичные плазматические клетки. Подслизистый слой здесь отсутствует так же, как и на боковой поверхности языка, десны. Поэтому соединительнотканные волокна продолжают располагаться в прослойке межмышечной соединительной ткани. Мышечные волокна располагаются глубоко. Малые слюнные железы смешанного типа располагаются так же, как и на боковой поверхности языка, в прослойках межмышечной соединительной тка-

ни. Секреторные отделы их выстланы низким кубическим эпителием, и между ними проходят тяжи соединительной ткани. Выводные протоки их выстланы 1-2 рядами призматического эпителия. Встречаются единичные нефункционирующие внутридольковые выводные протоки. Покровный эпителий нижней поверхности языка в подростковом возрасте утолщается до 15-20 рядов клеток за счёт увеличения количества рядов шиловидного и поверхностного слоев. Ядра шиловидных клеток интенсивно окрашены. В собственном слое слизистой оболочки толщина и плотность волокнистых структур увеличивается, и между ними выявляются единичные жировые включения. Малые слюнные железы продолжают развиваться, их секреторные отделы укрупняются, и между ними встречаются единичные жировые клетки.

Собственный слой слизистой оболочки состоит из рыхлой соединительной ткани, богатой кровеносными сосудами и клеточными элементами. Она малодифференцирована, богата основным веществом, содержащим тонкие коллагеновые и эластические волокна. Из клеточных форм преобладают фибробласты, тучные и плазматические клетки (В.В.Гемонов, 1972). Соединительнотканные сосочки выражены слабо, а эпителиальные сглажены и широкие. В раннем детском возрасте в клетках эпителия содержится большое количество РНК и гликогена, но по мере удаления от базального слоя количество РНК уменьшается. Гликоген выявляется больше в слое плоских клеток и в шиловидном слое слизистой оболочки щеки; он обнаруживается также и в слое плоских клеток слизистой оболочки твёрдого нёба и десны. Вбазальном слое гликоген не обнаруживается. Накопление гликогена происходит одновременно с уменьшением содержания РНК в цитоплазме.

Несмотря на это, у новорождённых наряду с высоким содержанием гликогена и РНК во всех участках слизистой оболочки полости рта выявляется резкая фуксинофилия коллагеновых и фукселинофилия эластических волокон, свидетельствующие о наличии в тканях зрелых белковых структур, составляющих коллагеновые и эластические волокна, ибо уровень фуксинофилии зависит от степени зрелости коллагеновых белков (R.D.Lillie, 1964). Указанный факт можно расценить как результат плацентарной передачи плоду зрелых белковых структур матери; это же можно сказать и о кислых мукополисахаридах.

О возможности подобной передачи веществ белковой природы свидетельствует факт резкого падения фуксино- и фукселинофилии, атакже метахромазии волокнистых структур и основного вещества соединительной ткани слизистой оболочки рта у детей в грудном возрасте. По-видимому, в грудной период начинают утрачиваться иммунные свойства ткани, приобретённые в антенатальном периоде, что, возможно, отражается и на иммунобиологических возможностях слизистой оболочки в этот период. В этой связи следует упомянуть о диаплацентарной передаче материнских антител, гормонов, ферментов и др. Этим, вероятно, обусловливается достаточно высокая резистентность организма ребёнка к возникновению вирусных и бактериальных стоматитов на первом году жизни и преимущественное развитие грибковых заболеваний слизистой оболочки полости рта.

В возрасте] -3 лет чётко обозначаются морфологические особенности. В специализированном и покровном типе слизистой оболочки обнаруживаются участки истончения эпителия, невысокий уровень содержания гликогена и РНК; базальная мембрана тонкая и недостаточно дифференцированная, поэтому обладает повышенной проницаемостью. Низкую дифференцировку имеет и соединительная ткань слизистой оболочки. Клеточные элементы располагаются преимущественно периваскулярно, количество их небольшое. Тучные клетки представлены молодыми незрелыми формами, регуляция сосудистой проницаемости ещё несовершенная; плазматических клеток и гистиоцитов очень мало. Нарастают процессы кератинизации в участках нормального ороговения; падает уровень гликогена, использующегося в кератинизации. Указанные факторы обуславливают частоту острого герпетического стоматита в этом возрасте.

Таким образом, морфологические особенности слизистой оболочки полости рта в период 1 -3 года, вероятно, могут явиться одним из факторов, обусловливающих развитие и острое течение патологического процесса в них. Описанные гистологические и гистохимические особенности слизистой оболочки свидетельствуют о понижении морфологических реакций иммунитета и повышенной проницаемости её в этот период, что также может служить одной из причин столь частого поражения этих участков при острых герпетических стоматитах. В этой связи следует вспомнить, что большинство всех случаев заболевания острым герпетическим стоматитом приходится именно на ранний детский период - 71,1 % (Х.С.Мергембаева, 1972).

В возрасте 4-12 лет отмечается увеличение толщины эпителия, уплотнение базальной мембраны и волокнистых структур соединительной ткани. Несколько уменьшается содержание гликогена в эпителии и возрастает его пиронинофилия. Появляются гистиоцитарно-лимфоидные скопления, уменьшается число тучных клеток, что может свидетельствовать о снижении проницаемости сосудов. В то же время нарастает активность тучных клеток, что обусловливает накопление цитоплазматического высокосульфатированного гепарина, действующего как неспецифический фактор зашиты (Т.Ф.Виноградова с соавт., 1975).

В этом возрасте образуются периваскулярные лимфоидно-гистиоцитарные инфильтраты, именуемые "круглоклеточными", что связано с формированием защитных механизмов и наличием уже в этом возрасте значительной средовои сенсибилизации организма.

В этот период уменьшается склонность к диффузным реакциям при различных заболеваниях слизистой оболочки, понижается проницаемость сосудистых стенок; кроме того, резко нарастает активность тучных клеток, обусловленная накоплением в их цитоплазме гепарина. Выделяющийся гепарин действует как неспецифический фактор защиты, блокирует протеолитические и муколитические ферменты крови и тканей, нормализует патологическую проницаемость кровеносных капилляров и тем самым способствует восстановлению тканевого метаболизма.

Указанными гистологическими и гистохимическими особенностями объясняется появление в возрасте 4-12 лет острых и хронических заболеваний, в основе которых лежат аллергические реакции. Становится понятным, почему

в 4-12 лет реже (всего 26%) встречаются острые формы герпетического стоматита. Очевидно, названные выше морфологические особенности слизистой оболочки создают предпосылки к затяжному, хроническому течению патологических процессов в полости рта.

Возрастные гистологические и гистохимические отличия в возрасте после 12-14 лет характеризуются изменениями, происходящими под влиянием факторов гормональной регуляции и объясняющими преобладание юношеских гингивитов и мягкой лейкоплакии.

Эпителиальный покров боковой поверхности языка в подростковом возрасте утолщается за счёт увеличения количества плоских слоев клеток. В шиповидном слое появляются клетки с перинуклеарными зонами. Поверхностные ряды эпителия уплощаются. В соединительнотканной основе местами отмечают утолщения волокон и появление их извитости. Между мышечными волокнами обнаруживаются единичные жировые включения. В соединительной ткани количество кровеносных сосудов и клеток несколько снижено по сравнению с вышеописанными участками, здесь имеются скопления лимфоцитов. Малые слюнные железы располагаются в прослойках мышечной соединительной ткани и продолжают своё дальнейшее эволюционное развитие. Секреторные отделы их укрупняются.

Исследования, проведённые В.Е.Скляр (1969), позволили установить морфологические особенности слизистой оболочки полости рта в течение всей жизни (от 2,5 месяцев до 90 лет). Толщина эпителия слизистой оболочки губы, щеки и языка увеличивалась за счёт количества рядов шиловидных клеток к » периоду полового созревания и не изменялась до возраста 60 лет. В последующие годы жизни отмечалось истончение эпителия всей слизистой оболочки. Признаками дезорганизации эпителия в 60-летнем возрасте являлись появление эпителиальных "жемчужин", нарушение целостности базальной мембраны, врастание эпителия в виде тяжей в соединительную ткань слизистой оболочки. Форма эпителиальных клеток в 60-летнем возрасте низкопризматическая, ядра нередко пикнотичны, количество ДНК уменьшено. В шиловидной зоне эпителия появляется большое количество клеток, имеющих светлую цитоплазму (за исключением эпителия нижней поверхности языка). "Светлые" клетки обнаруживались и у детей первого года жизни. Количество их с возрастом увеличивалось, достигая максимума к 25 годам, и сохранялось до 50-летнего возраста, а в последующем уменьшалось. "Светлые" клетки располагались в верхних слоях шиловидной зоны, нередко в зоне плоских клеток. Появление этих клеток в эпителии слизистой оболочки полости рта является нормальным физиологическим явлением, признаком созревания клеток многослойного плоского эпителия, предшествующего их последующему уплощению и ороговению.

Процессы ороговения, связанные с появлением в клетках эпителия зёрен кератогиалина, начинают выявляться в детском возрасте и достигают максимума в период полового созревания. Нормальное ороговение наблюдается до 50 лет, в последующем количество зёрен кератогиалина в эпителии уменьшается.

Содержание ядерной ДНК вдетском возрасте значительно больше, нежели в возрасте 25-50 лет, а после 60 лет количество ДН К уменьшается. Отмечены возрастные изменения содержания гликогена в клетках эпителия: его больше у детей до 1 года жизни, затем до периода полового созревания его количество убывает, а к 25 годам гликоген вновь накапливается; в дальнейшем тенденция к уменьшению количества гликогена отмечается улюдей после 50-летнего возраста.

С возрастом увеличивается толщина коллагеновых и эластических волокон, удлиняются соединительнотканные сосочки, заметно снижается количество клеточных элементов. После 40 лет соединительная ткань слизистой оболочки полости рта становится более рыхлой за счёт разрыхления пучков коллагеновых волокон и накопления основного вещества, отмечается уменьшение эластических волокон, обнаруживается увеличение количества жировых клеток в подслизистом слое. Улюдей старше 60 лет уменьшается число клеточных форм, разрыхление соединительнотканных волокон увеличивается всё больше, соединительнотканные сосочки уплощаются.

Указанные возрастные структурные изменения слизистой оболочки полости рта имеют значение в понимании генеза хронического рецидивирующего афтозного стоматита (В.Е.Скляр, 1969). Наличие большого количества "светлых" клеток в эпителии слизистой оболочки щёк, губ, боковой поверхности языка в возрасте 25-50 лет определяет наибольшую частоту заболевания именно в этом возрасте и именно в участках указанной локализации.

Эпителиальный пласт слизистой оболочки боковой поверхности языка во 2 периоде зрелого возраста постепенно утончается. Отмечаются признаки ороговения.

В эпителии над листовидными сосочками языка увеличивается количество плоских клеток. В них накапливаются зёрна кератогиалина. Уменьшается кол ичество л истовидных сосочков языка и вкусовых луковиц. В отдельных местах листовидные сосочки редуцированы. Соединительная ткань собственного и подслизистого слоев более рыхлая. Фибробласты, гистиоциты и тучные клетки иногда дистрофически изменены. Обычно одиночные тучные клетки расположены в окружении кровеносных сосудов. В отдельных случаях встречаются скопления лимфоидно-гистиоцитарных структур. В подслизистом слое увеличивается количество жировых клеток. В малых слюнных железах боковой поверхности языка в отдельных участках клетки атрофированы, увеличены прослойки соединительной ткани с большим количеством жировых клеток. В эпителиальном пласте нижней поверхности языка во 2 периоде зрелого возраста происходят изменения, аналогичные эпителию боковой поверхности языка. В соединительнотканной строме отдельные волокна неравномерно истончены, отмечаются дистрофические изменения в клеточных элементах. Количество кровеносных сосудов (стенки которых утолщены) и лимфоидно-гистиоцитарных скоплений снижено.

Покровный эпителий боковой поверхности языка в 3 возрастной группе продолжает истончаться, в нём отмечается большое количество светлых, с перинуклеарными зонами, шиловидных клеток. Атрофические изменения менее

выражены по сравнению с эпителием губ, щёк, дна полости рта. Листовидные сосочки высокие в отдельных участках и редкие. В соединительной ткани встречаются бесструктурные очаги гиалиноза с единичными кровеносными сосудами и видоизменёнными клеточными элементами. Процессы частичной дегенерации и атрофии обнаруживаются в мышечных волокнах. Между пучками коллагеновых волокон видны прослойки жировой ткани. В малых слюнных железах выявляются как диффузные, так и очаговые лимфоидно-гистиоцитарные инфильтраты. Покровный эпителий нижней поверхности языка в 3 возрастной группе тоньше эпителия боковой поверхности языка того же возраста. В эпителии большое количество безъядерных плоских клеток. Базальная мембрана извитая, эпителиальные сосочки слабо-выражены. В соединительной ткани одни волокна неравномерно истончены, другие выглядят набухшими. Отмечается снижение количества кровеносных сосудов, клеточных элементов и лимфоидно-гистиоцитарных инфильтратов. В малых слюнных железах лимфоидно-гистиоцитарные инфильтраты располагаются главным образом перидуктально.

Малые слюнные железы слизистой оболочки полости рта также претерпе вают возрастные изменения. Г.Н.Галкин (1972), изучая железистый эпителий в онтогенезе, обнаружил, что после рождения человека типичные концевые от делы слизистых желёз встречаются в слизистой оболочке верхней губы и верх нечелюстной области щёк. В слизистой оболочке нижней губы и нижнечелюс тной области щёк преобладают концевые отделы белковых и смешанных желёз. В последующем отмечается перестройка концевых отделов слизистых желёз в белковые, вызванная изменением пищевого рациона. Процесс перестройки

«

-

продолжается и после полового созревания и наиболее выражен у людей старше 25 лет. В период полового созревания секреторные процессы желёз слизистой оболочки полости рта протекают особенно интенсивно, что обусловлено гормональной перестройкой организма. Возрастная инволюция желёз слизистой оболочки начинается после 60-70 лет. В пожилом возрасте часть белковых желёз перестаёт выделять белковый секрет и начинает выделять секрет, богатый кислыми и нейтральными мукополисахаридами. Некоторые клетки желёз атрофируются, увеличивается прослойка соединительной ткани, в большом количестве появляются жировые клетки. Атрофические изменения отмечаются и в клетках эпителия, выстилающего выводные протоки этих желёз, что может сопровождаться нарушением секреторной функции малыхслюнныхжелёз; возникает сухость слизистой оболочки, что снижает буферные и другие защитные свойства слизистой оболочки.

В целом, на фоне иммунологической недостаточности в слизистой оболочке происходят регрессивные процессы: дистрофические, атрофические и склеротические, отражающие закономерные этапы онтогенеза. В связи с этим повышается чувствительность её к инфекции.

Грибовидные и листовидные сосочки языка нередко являются зонами риска в развитии рецидивирующих афтозных высыпаний, что объясняется их сходством с железистыми и лимфоидными образованиями. Иногда на месте сосочков при их повреждении развиваются глубокие рубцующиеся изъязвления, напоминающие периаденитные язвы.

ПЕРВИЧНЫЕ И ВТОРИЧНЫЕ ПАТОЛОГИЧЕСКИЕ ЭЛЕМЕНТЫ

Обычно при описании симптомов болезней полости рта пользуются определениями, принятыми в дерматологии, так как структура слизистой оболочки анатомо-физиологически сходна с эпидермисом. Однако, патологические элементы поражений слизистой оболочки полости рта в некоторой степени отличаются от подобных проявлений на коже, что связано с местными особенностями тканевых структур и окружающей их среды. Так, известно, что эпителий слизистой оболочки тоньше, чем эпидермис, а среда в полости рта постоянно влажная.

Возникающие на слизистых оболочках высыпания состоят из отдельных элементов, разделяющихся на первичные и вторичные. Первичные элементы возникают на неизменённой слизистой оболочке (с них обычно начинается патопроцесс). Вторичные элементы отличаются высыпаниями, развивающимися в результате повреждения первичных элементов либо вследствие их трансформации. Знание элементов высыпаний позволяет качественно ориентировать врача в диагностике заболеваний слизистой **оболочки рта.**

Первичные элементы поражения

... _____

Рис. 1-11-1: Первичный элемент поражения - пятно.

***Пятно (maculaXpnc.* 1-11-1)-** изменение окраски слизистой оболочки, не выступающее над уровнем её поверхности. Оно имеет различную окраску в зависимости от причины образования и не определяется при пальпации. Множественные мелкие пятна называют розеолой, крупные - эритемой. Поданным АЛ.Машкиллейсона (1984), среди окрашенных (дисхромических) пятен различают пигментные пятна и пятна, возникающие в результате прижизненного отложения экзогенных красящих веществ. Следует также выделять пятна, возникающие вследствие ороговения слизистой (они имеют серовато-беловатый цвет); сосудистые пятна - возникают в результате расширения сосудов капиллярного типа либо воспаления. Сосудистые пятна могут иметь различные оттенки красной окраски и при давлении на них (диаскопии) всегда исчезают. Ишемические (анемические) пятна возникают вследствие спазма периферических сосудов или врождённого их отсутствия. Пятна, возникающие вследствие расширения сосудов невоспалительного характера, называют телеангиэктазиями.

В результате нарушения целостности сосудистой стенки возникают геморрагические пятна. Они имеют различный цвет, в зависимости от времени после кровоизлияния вследствие химических изменений пигментов гема (красный, синевато-красный, зеленоватый, жёлтый и др.). Эти пятна не исчезают при давлении и имеют различную величину (при точечных геморрагиях возникают

петехиальные пятна, при множественных кровоизлияниях небольшой величины и округлой формы говорят о пурпуре, крупные кровоизлияния называют экхимозами). Обычно пятна разрешаются бесследно, однако в местах образования пурпуры может возникнуть поверхностный некроз с эрозированием и изъязвлением слизистой оболочки с последующим образованием в этих участках мелких рубчиков.

Пигментные пятна возникают в результате гиперпигментации (скопления пигмента) либо вследствие уменьшения количества пигмента (дисхромические), либо его отсутствия (депигментация). Гиперпигментированные пятна врождённого типа называют невусами, а приобретённые - веснушками (хлоазмами - при беременности, печёночной патологии). Частичный альбинизм возникает вследствие диспигментированных пятен и его относят к врождённым изменениям. Аналогичные пятна приобретённого характера называют витилиго, что обычно наблюдается на кожных покровах. Слизистая оболочка полости рта бедна пигментом, поэтому пятна, связанные с нарушениями пигментации, возникают редко. Серое пятно может возникнуть в результате контакта амальгамы с тканевыми структурами.

Волдырь (urtica) (рис. 1-11-2) - бесполостное зудящее образование, возвышающееся над окружающими тканями, тестообразной консистенции, возникающее в результате остро ограниченного отёка. Этот элемент возникает внезапно и в течение от нескольких минут до нескольких часов может исчезнуть бесследно. Очертания волдырей различные. Они обычно красной окраски, но при сдавлении кровеносных сосудов в результате отёка могут приобретать белый цвет. Волдыри на слизистой оболочке полости рта возникают крайне редко. Эти элементы считают ранним иммунным поражением первого типа, при котором немедленная положительная кожная проба проявляется в форме волдыря. Развивающийся на губах отёк Квинке не является истинным волдырём.



Рис-1-11-2: **Первичный элемент поражения - волдырь.**

Пузырёк (vesiculaXрис. 1-11-3) является полостным образованием, возникающим вследствие

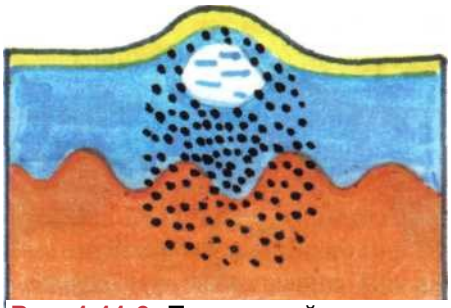

Рис. 1-11-3: Первичный элемент поражения - пузырёк.

скопления жидкости в структуре многослойного плоского эпителия. Он округлых очертаний, возвышается над окружающими тканями, имеет размер 1-5 мм. Его возникновению предшествует внутриклеточный отёк. Обычно пузырёк имеет серозное, гнойное и редко - геморрагическое содержимое. Пузырьки возникают как на неизменённых тканях, так и на гиперемированном, отёчном основании. На слизистых оболочках пузырьки, как правило, быстро разрешаются (либо рассасываясь, либо вскрываясь с образованием поверхностной эрозии). На слизистой оболочке полости рта вследствие размягчающего действия слюны пузырьки довольно быстро вскрываются (обычно уже через несколько часов), поэтому их наблюдают редко. Классическим примером пузырьков являются герпетические высыпания.

Пузырь **(рис. 1-11-4-5)** ***(bulla)*** - полостное образование, возвышающееся над уровнем тканей, которое формируется интра- или подэпителиально. Размеры пузыря - от 3 мм и более. Содержимое пузыря может быть прозрачным (серозным), гнойным, геморрагическим. Пузырь имеет покрышку и дно. Покрышка его может быть дряблой и напряжённой, в зависимости от давления содержащейся в нём жидкости. Пузырь с гнойным содержимым и дряблой покрышкой называют фликтеной (разновидность пустулы). Толстая покрышка наблюдается в пузырях, расположенных под эпителием, и такой пузырь может существовать несколько часов и даже дней. Внутриэпителиальные пузыри имеют тонкую и быстро вскрывающуюся покрышку. Подобные пузыри быстро вскрываются на локализации на слизистой оболочке полости рта. На месте вскрывшегося пузыря образуется эрозия, заживающая без образования рубца. Невскрывшиеся пузыри на красной кайме губ ссыхаются в корку и эпителизация их происходит под коркой. При отторжении покрышки ссохшегося пузыря образуется влажная эрозированная поверхность. Внутриэпителиальные пузыри на слизистой оболочке наблюдаются при пузырчатке, лекарственной аллергии, ожогах и др. Пузырь в полости рта обычно заживает под фиб-риновой ложной плёнкой (при псевдомембранозном стоматите).

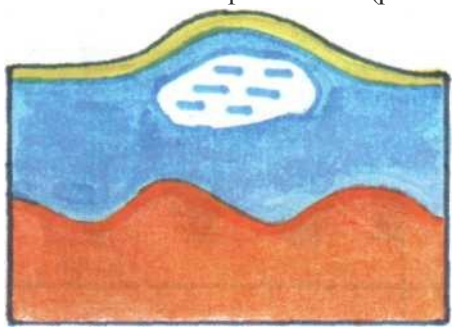

Рис. 1-11-4: Первичный элемент поражения - интраэпителиальный пузырь.

Рис. 1-11-5: Первичный элемент поражения - субэпителиальный пузырь.

Гнойничок (pustula) **(рис.1-11-6)-** полостное образование, выступающее над окружающими тканями, наполненное гнойным содержимым. Гнойничок возникает в результате гибели эпителиальных клеток под воздействием инфекции (стафило- или стрептококков). Он может развиться также вследствие инфицирования пузырька. Примером данного элемента могут служить стоматиты инфекционного генеза.

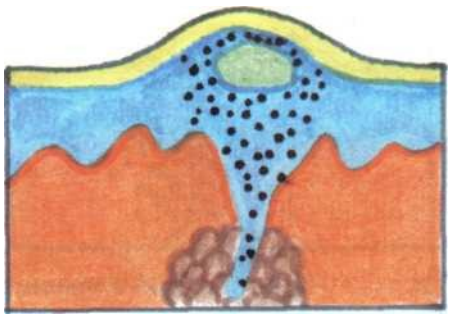

Рис. 1-11-6: Первичный элемент поражения - гнойничок.

Узелок (papula) **(рис. 1-11-7)** - бесполостной, возвышающийся над окружающими тканями инфильтративный элемент. Его размеры от 1 до 3 мм в диаметре, при пальпации ощущается уплотнение. В полости рта узелки встречаются бледно-жёлтые, белые, сероватые и иногда имеют в окружении воспалительную кайму. Поверхность их обычно плоская, конусообразная, полушаровидная; очертания круглые или полигональные. Узелки могут сливаться, увеличиваться в размерах с образованием бляшки. На слизистой оболочке узелки могут не возвышаться над окружающей поверхностью. При разрешении узелков на их месте обычно не возникает стойких следов изменённой ткани. Характерной узелковой болезнью слизистой оболочки полости рта является красный плоский лишай. Структура папулёзного рисунка здесь зависит от локализации заболевания и консистенции слизистой оболочки (рыхлая, плотная и др.). Так, на спинке языка, где структура эпителия имеет признаки ороговения, узелки красного плоского лишая часто сливаются с образованием бляшек (гиперкератозная форма). На вентральной же его поверхности узелки мелкие, плоские, при слиянии могут образовывать различные рисунки (сетчатый и аннулярный тип красного плоского лишая и др.). Узелковые элементы могут наблюдаться в полости рта как проявление вторичного рецидивного сифилиса, а при слиянии -напоминать плоскую и веррукозную лейкоплакию. При их гиперплазии наблюдаются бородавчатые разрастания.

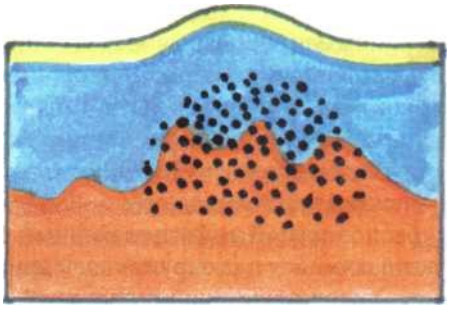

Рис.1-11-7: Первичный элемент поражения - узелок.

Афта (aphtha) **(рис. 1-11-8)-** обычно считают, что это эрозия, покрытая фибрином; представляет собой поверхностный дефект эпителия округлой формы, размером 0,3-0,5 см, расположенный на воспалённой подлежащей основе. В окруж-

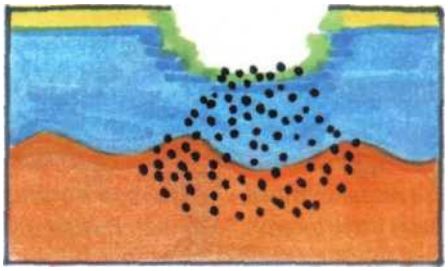

Рис.1-11-8: Первичный элемент поражения- афта.

ности элемента обычно имеется ярко-красный ободок гиперемии. Афта может явиться следствием трансформации пузырька либо распада узелковых структур; может возникать на месте ограниченной ишемии слизистой с последующим некрозом. В ряде случаев афты могут увеличиваться в размерах по площади и в глубину, трансформируясь в язвы (например, при рубцующемся стоматите Сеттона). Классическим примером формирования афт являются афтозный и герпетический стоматиты. Имеются описания афтозных высыпаний как следствие трансформации герпетических везикул. Афты образуются также при вирусном стоматите, вызванном вирусами простого герпеса, Коксаки-вирусами, болезни Бехчета, ящуре. Выделяют также афты новорождённых (афты Беднара), которые возникают на 1 -2 неделе жизни ребёнка в результате механического повреждения слизистой оболочки и обычно локализуются на твёрдом нёбе. Афты, в отличие от эрозий и язв, никогда не имеют подрытых краев. Клинико-морфологически афты могут быть как первичным элементом, возникающим на фоне кратковременного ограниченного пятна или без него (например, вследствие ишемии и ограниченного некроза), так и вторичным элементом (вскрытие пузырька; эрозия, покрытая фибрином или очищенная эрозия без фибринозного налёта). Крометого, афты могут проявляться как сходные с папулами элементы, и возникать вследствие распада узелково-бугорковых (при ХРАС) структур. Ряд авторов (Л. Шугар и соавт., 1980) считают, что афта возникает не из пузырька, а представляет собой элементарное явление слизистых оболочек (иммунное поражение отдалённого типа); гистологически афта скорее похожа на папулу.

***Бугорок (tuberculum)* (рис. 1-11-9)** - бесполостной инфильтративный округлый элемент размером до 0,5 см, возвышающийся над окружающей поверхностью. Цвет бугорков может быть розово-красный, синюшно-багровый, серовато-белый. На начальных этапах развития бугорки напоминают узелки.

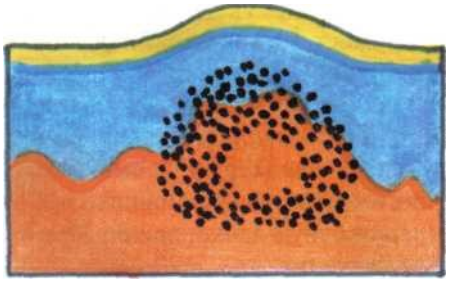

Рис.1-11-9: Первичный элемент поражения - бугорок.

Обычно в динамике развития центральная часть бугорка подвергается некрозу с образованием изъязвления, эпителизирующегося с образованием рубца. Бугорки могут рассасываться с образованием на своём месте рубцовой атрофии. Эти элементы образуются обычно на ограниченных участках кожи или слизистых оболочек. Они могут группироваться, сливаться с образованием сплошного ограниченного инфильтрата. Примером

бугорковых высыпаний являются элементы при третичном сифилисе, туберкулёзной воЛчанке, лепре и др.

Узел, бугор (nodus, tuber) **(рис. 1-11-10)**-сходный по структуре элемент с бугорком,однако больших размеров и более медленной прогрессии. Представляет собой ограниченное образование плотноватой консистенции, развивающееся в подслизистом слое, размером от 0,5 до 5-10 см. Этот элемент обычно наблюдается при специфических формах поражения (туберкулёз, сифилис, лепра и др.). На слизистой оболочке полости рта узлы встречаются редко. Возникновение узлов может быть следствием воспалительного процесса (гуммы) либо невоспалительного - неопластических пролиферативных образований или отложения продуктов обмена (ксантомы). На месте распавшихся узлов образуется глубокая язва, заживающая с образованием рубца (при узловатом васкулите, гидраденитеидр.).

Опухоль (tumor) (рис. **1-11-**11) возникает за счёт пролиферации эпителиальных клеток слизистой оболочки или соединительной ткани. Классическим примером опухоли как первичного элемента являются злокачественные новообразования.

Киста (cysta) **(рис. 1-11-12)** - полостное образование, имеющее соединительнотканную капсулу, являющуюся её оболочкой. Внутри киста имеет эпителиальную выстилку. Примером указан-

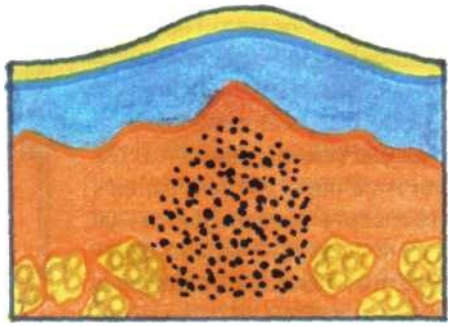

Рис. 1-11-10: Первичный элемент поражения- узел.

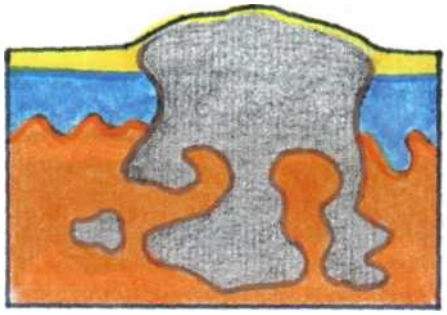

Рис. 1 -11-11: Первичный элемент поражения - опухоль.

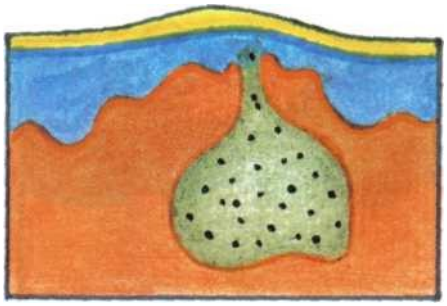

Рис. 1-11-12: Первичный элемент поражения-киста.

ного элемента является ретенционная киста на слизистой оболочке вследствие закупорки концевого отдела выводного протока малой слюнной железы.

Абсцесс (abscess) **(рис. 1-11-13)** - полостное образование, заполненное гноем, возвышающееся над уровнем подлежащей основы. В зависимости от заболевания размеры абсцесса варьируют. В отличие от гнойничка, часто развивается в более глубоких слоях тканей при метастазировании инфекции или распространении воспалительного процесса из других областей. При расположении в слизистом и подслизистом слое границы абсцесса чёткие. Они сглажены при формировании элемента в мышечном слое или в надкостнице.

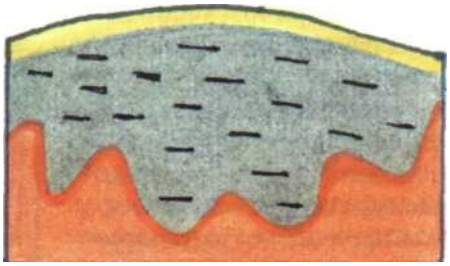

Рис.1 -11-13: Первичный элемент поражения - абсцесс.

Вторичные элементы

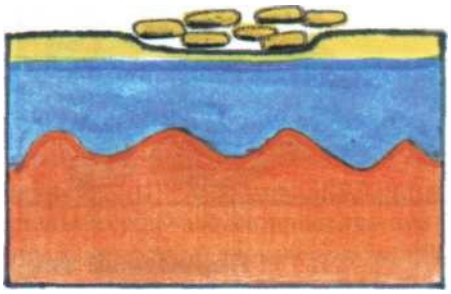

Рис.1-11-14: Вторичный элемент поражения - чешуйка.

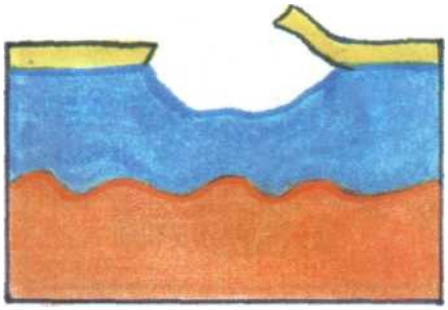

Рис.1-11-15: Вторичный элемент поражения - эрозия(вследствие разрыва пузырька).

Чешуйка (squama) (рис. **1-11-14**) - образование, проявляющееся в виде шелушения, отторжения поверхностных слоев тканевых структур. На слизистой оболочке полости рта подобные отторжения наблюдаются лишь при мягкой лейкоплакии. Чешуйки могут образовываться в участках разрешающихся или возникающих пятен, папул,бугорков.

Эрозия (erosio) **(рис.1-11-15)**- дефект слизистой оболочки в пределах эпителия бледно- или ярко-красного цвета. Эрозия может возникать при разрыве пузырька, и тогда она представляет собой его дно. Эрозии могут сливаться; при этом образуются обширные эрозивные поверхности полигональных очертаний. Иногда, особенно при длительном существовании, в окружении и в основании эрозий наблюдается инфильтрирование, и тогда они становятся похожи на язвы. На слизистой оболочке по-

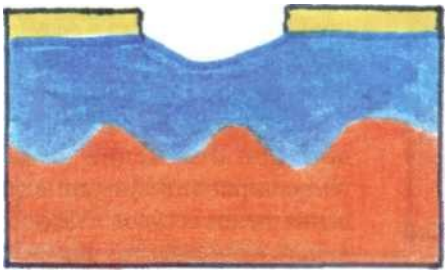

Рис.1-11-16: Вторичный элемент поражения - экскориация.

лости рта эрозии могут образовываться без пузырьковой стадии (эрозивные папулы при сифилисе, эрозивная форма красного плоского лишая и красной волчанки). Травматические эрозии возникают в результате травм нормальной слизистой разрушенными зубами, острыми краями наложенных пломб, протезами или просто в результате прикусы-вания. Эрозии травматического ге-неза называются экскориациями **(рис. 1-11-16).** Заживают эрозии без образования рубца.

Язва (ulcus) **(рис.** 1-1**1-17)** - дефект слизистой оболочки за пределами базальной мембраны (в соединительнотканном слое), заживающий всегда с образованием рубца. Язвы в основном возникают в результате распада или гнойного расплавления узлов и бугорков, в результате изъязвления эрозий при нарушении трофики тканей (трофические язвы); как осложнённое течение герпетического и афтозного стоматита язвы могут образовываться при присоединении вторичной инфекции в результате трансформации герпетических и афтозных высыпаний. Язвы имеют края и дно, величина и плотность которых имеют диагностическое значение. При определённых заболеваниях размеры язв, их глубина, контуры, плотность краёв и основания различны. Края язв могут быть подрытыми и нависающими, отвесными и блюдцеобразными, мягкими и плотными. Дно язвы может быть покрыто гнойным некротическим налётом, заполнено сосочковыми разрастаниями, кровоточить при лёгком физическом воздействии. Примерами язвенных элементов могут явиться злокачественные поражения, изъязвления при специфических заболеваниях, первичная сифилома и туберкулёзная волчанка и др.; встречаются язвы как следствие сосудистых осложнений, новообразований, воспаления сосудов различного калибра, а также травматические язвы при физическом и термическом воздействии. Классические язвы отмечаются при редких сейчас номоподобных формах заболеваний. Примером также могут служить декубитальные язвы вследствие травмирования плохо припасованными протезными конструкциями и трофические язвы на фоне соматических заболеваний (нейро-эндокринные, заболевания крови), изъязвления прилучевой или интенсивной химиотерапии.

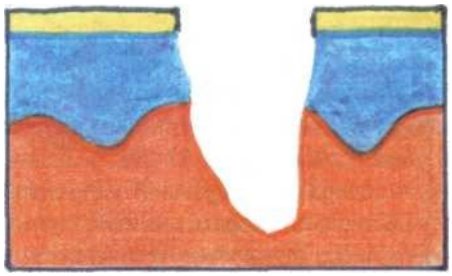

Рис.1-11-17: Вторичный элемент поражения-язва.



Рис. 1-11-18: Вторичный элемент поражения - пигментация.

Пигментация (pigmentatio) **(рис.1-11-18).** Формируется на месте любого элемента в результате скопления или исчезновения (депигментация) пигмента - меланина. Пигментацию можно наблюдать при отложении в тканях гемосидерина в результате повреждения стенок сосудов. Следует различать пигментацию физиологическую, когда слизистая оболочка рта приобретает тёмный оттенок (у представителей негроидной расы) и патологическую (например, при насыщении организма солями тяжёлых металлов). При некоторых патологических процессах (меланома) начальными признаками заболевания является также возникновение участков пигментации.

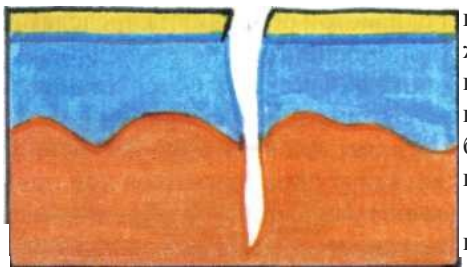

Рис.1-11-19: Вторичный элементпоражения -трещина.

Трещина (rhagas) **(рис. 1-11-19)** - возникает на местах длительно существующей инфильтрации тканей ;:46 в результате потери их эластичное - ти и имеет вид линейных повреждений. Возникает на участках, подвергающихся растяжению (углы рта, нижняя или верхняя губа, чаще срединные участки, боковые поверхности языка, особенно на фоне гипер- и паракератоза). В случаях присоединения вторичной инфекции наблюдается усиление инфильтрации, уплотнение в основании трещины, порой кератинизация по её краям. Наблюдают углубление трещины в тканевые структуры, вплоть до изъязвления. В результате эпителизации глубокие трещины в стадии репарации рубцуются (к примеру, при раннем врождённом сифилисе). Трещины на фоне неспецифического воспалительного процесса с присоединением гнойной инфекции и долго не заживающие у пожилых лиц могут трансформироваться в облигатный или факультативный предрак. На слизистой оболочке языка трещины могут появиться на фоне веррукозной лейкоплакии, гиперкератозной формы красного плоского лишая, атакже у пожилых лиц в силу инволютивных изменений на фоне нарушения трофики тканей.

Корка (crusta) **(рис. 1 -11 -20)** - ссохшийся экссудат, развивающийся на фоне засыхания содержимого пузырей на поверхности эрозий и язв. В зависимости от сроков существования корки, она имеет мягкую консистенцию (на ранних этапах развития) и легко отделяется от подлежащей основы, либо плотную и спаянную с подлежащей тканью (при длительном существовании). В зависимости от характера экссудата цвет корок изменяется. При ссыхании серозного экссудата формируются сероватые или медно-жёлтые корки. Грязно-серые и зеленовато-жёлтые кор-

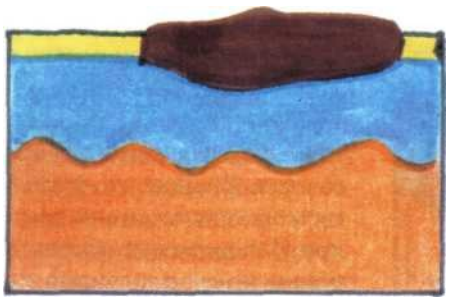

Рис. 1-11-20: Вторичный элемент поражения - корка.

ки образуются при гнойном экссудате; кровянисто-бурые - при геморрагическом. В зависимости от характера патологического процесса и длительности существова-ния определяется и толщина корок. Корки, выступающие над поверхностью ткани и наслоившиеся друг на друга, обычно называют струпьями. На слизистой языка аналогичные изменения можно встретить при ярко выраженной ксеростомии у пожилых лиц. В результате пропитывания эпителия серозным экссудатом и склеивания чешуек формируются чешуйко-корки. Аналогичные изменения можно наблюдать при экссудативной форме экссудативногохейлита. Аналогичные изменения, вероятно, можно наблюдать и на тканевых структурах языка на фоне ксеростомии.

В связи с влажностью покровов слизистой оболочки полости рта эквивалентом корок здесь могут явиться фибринозный и гнойно-фибринозный налёт на поверхности деструкции эпителия (эрозии, язвы), либо на месте вскрывшегося пузыря в пределах его покрышки (аналогичные структуры на этапах эпителизации образуются при пузырчатке и многоформной экссудативной эритеме). Подобные элементы можно наблюдать на этапах трансформации предраковых состояний и заболеваний.

Рубец (cicatrix) **(рис. 1-11-21)-** новообразованная структура слизистой оболочки, возникающая на месте её разрушения в пределах соединительнотканного слоя. Может возникать первично и как исход других элементов (вторично). В структуре рубца в основном коллагеновые волокна. Эпителиальный пласт здесь истончён, эпителиальные выросты отсутствуют; кровеносные и лимфатические сосуды, атакже нервные окончания и железистые структуры значительно уменьшены. Поверхность рубца гладко-ровная. В зависимости от заболевания, рубцы имеют неровную поверхность, небольшие карманы, бахромчатые сосочки. Очертания рубцов определяются площадью повреждения тканей. На слизистой оболочке обычно рубцы бывают мягкими, тонкими. Они могут западать ниже уровня поверхности и спаиваться с подлежащими тканями. Встречаются также рубцы плотные, толстые, возвышающиеся над окружающими тканями (гипертрофированные, или келлоидные). Рубцы имеют диагностическое значение, потому что они могут образовываться при многих дерматозах, специфических и особо опасных инфекциях. Они тогда имеют характерный вид,

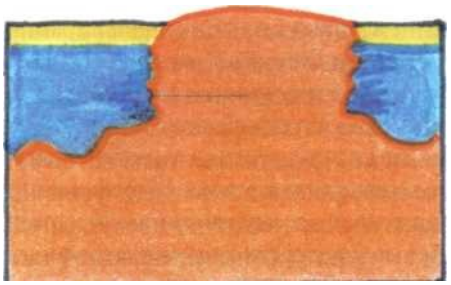

Рис. 1-11-21: Вторичный элемент поражения-рубец.

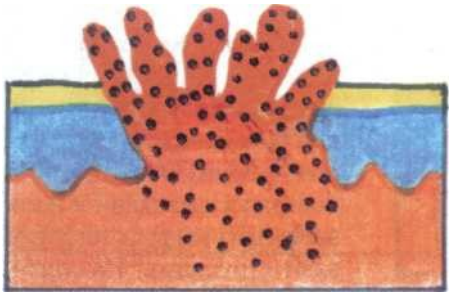

Рис.1 -11 - 22: Вторичный элемент поражения - вегетация.

позволяющий спустя длительное время после их образования судить о причине их возникновения.

Вегетация (vegetatio) **(рис.1-11-22)** - разрастание сосочков эпителия с утолщением его шиповатого слоя. Внешне это бугристые, мягкой консистенции разрастания. Их поверхность обычно эрози-рована, красноватого цвета, и выделяет серозный и серозно-гнойный экссудат. Вегетации могут возникать первично (к примеру, остроконечные кондиломы) либо на поверхности эрозий, папулёзных элементов и др.

Лихенизация, лихенификация (Hchenificatio) **(рис. 1-11-23)** возникает вследствие инфильтрации сосочкового слоя слизистой и развития акантоза. На сухой поверхности обычно шелушится отрубевидными чешуйками. Примерами могут явиться контактные реакции слизистой оболочки языка на стоматологические материалы, как результат действия гальванизма, при хронических травмах. Данный элемент может также развиваться на фоне перорального применения различных лекарственных веществ, раздражающих слизистую пищевых продуктов, вследствие пищевой и медикаментозной аллергии; возможны варианты лихенификации как признак предболезни слизистой рта на фоне соматической патологии и вегетоневроза. Данный вторичный морфологический элемент характеризуется утолщением, уплотнением, гиперпигментацией, сухостью и усилением рисунка на фоне инфильтрации тканевых структур.

Рис.1-11- 23: Вторичный элемент поражения - лихенификация.

Атрофия (atrophia) **(рис. 1-11-24)** - возникает в результате хронического воспаления и распространяется на эпителий и/или соединительнотканную основу слизистой. Атрофическая слизистая оболочка гиперемирована из-за просвечивания сосудов через тонкий эпителиальный слой. Диагностически наибольшее значение имеет атрофия эпителия спинки языка. Её можно наблюдать на исходе эрозивной формы красного плоского лишая, красной волчанки, кандидоза (эритематозной или атрофической форм), как результат осложнения после интенсивной химиотерапии (иммунодепрессанты, стероиды), терапии антибиотиками широкого спектра действия в сочетании с сульфаниламидными препаратами. Иногда за атрофию принимают мелкие атрофические рубцы.

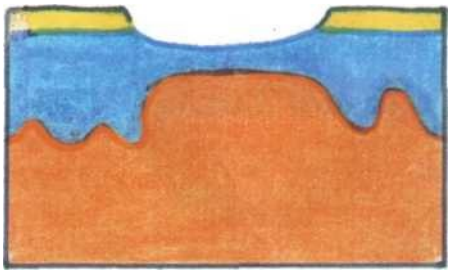

Рис.1-11- 24: Вторичный элемент поражения - атрофия.

В клинической практике редко можно встретить первичные элементы поражения; чаще наблюдаются вторичные, потому как первые обычно возникают бессимптомно, и больные обращаются к врачу на этапе уже развития заболевания. Поэтому чаще наблюдают сочетание первичных и вторичных элементов или различные уровни исхода воспалительного процесса. В ряде случаев высыпания могут располагаться изолированно или группироваться с образованием различных фигур. Они могут сливаться, регрессировать в центре (серпигинирующая сыпь). Границы высыпаний могут быть чёткими, полигональных очертаний или расплывчатыми.

Важное диагностическое значение имеет цвет элементов, их очертания и форма, структура поверхности, консистенция (твёрдая, мягкая), глубина залегания. Элементы после их первичного появления могут исчезать бесследно или оставлять после себя пигментации, рубцы различной консистенции. Элементы могут рецидивировать в различные сроки после ремиссии и проявляться в виде изоморфной реакции (симптом Кёбнера) на месте механического воздействия на слизистую оболочку.

При некоторых заболеваниях (таких, как медикаментозная, пищевая или микробная аллергия) порой трудно установить диагноз по характеру высыпаний патологических элементов, особенно появляющихся на фоне инфекционного процесса. При указанных состояниях наблюдают типичные и нетипичные формы высыпных элементов в зависимости от характера, темпов развития и исхода воспалительного процесса. В связи с вышеизложенным, в диагностике любого заболевания необходимо порой использовать дополнительные методы обследования (биохимические, микробиологические, серологические, иммунололгические, цитологические, гистологические, иммуноферментные и пр., включая исследование биоэнергетических нарушений). Мы считаем, что в особо трудных для диагностики случаях необходимо обследование всего организма в целом, особенно желудочно-кишечного тракта и языка как начального и наиболее доступного его отдела. А в связи с тем, что язык является "зеркалом" организма, при выявлении определённых симптомов необходимо дополнительно обследовать и другие органы, особенно кроветворной, нервной, эндокринной систем, играющих также важную роль в патогенезе заболеваний не только языка, но и слизистых оболочек. В последнее время уделяется большое внимание состоянию центральной и периферической нервной систем, особенно развитию остеохондроза на разных уровнях повреждения позвоночного столба. И действительно, в генезе многих заболеваний определяются различные деформации межпозвонковых структур (нейротрофические нарушения из-за сдавливания корешковых нервов). Подобные нарушения лежат в основе не только многочисленных заболеваний внутренних органов, но и слизистой оболочки полости рта и языка.

ГЛАВА 2.
ОБЩИЕ КЛИНИЧЕСКИЕ ФОРМЫ ПАТОЛОГИИ ЯЗЫКА

Язык в большинстве случаев поражается при всех заболеваниях полости рта, вызываемых обычно смешанной инфекцией. Возбудителями заболеваний чаще всего являются стафилококки, гемолитический стрептококк, различные грамположительные и грамотрицательные бактерии. Иногда преобладают спирохеты, фузо-спириллярный симбиоз, дрожжевидные грибы, простейшие и другие обитатели полости рта. У разных лиц изменения языка развиваются в различной степени, что обусловлено общим состоянием организма (реактивностью) и воздействием местных факторов.

Среди заболеваний языка выделяют острые и хронические формы патологии микробного, вирусного, грибкового генеза; изменения языка при системных заболеваниях и заболеваниях внутренних органов, нарушениях обмена и питания, гиповитаминозах, аллергиях (пищевой, лекарственной, микробной), биоэнергетических нарушениях, включая воздействие психосоматических факторов; аномалии и генетические дефекты; синдромы.

Изменения языка после продолжительной болезни в связи с гормональными сдвигами или в результате развившейся патологии полости рта носят название **синдрома Баалога-Лелкеса** (ороговение сосочков, слюнотечение, гипо- и дисгевзия, трещины языка, гипертрофия мышц, выпадение зубов).

ОСТРЫЕ ВОСПАЛИТЕЛЬНЫЕ ЗАБОЛЕВАНИЯ ЯЗЫКА

Катаральный глоссит - острое воспалительное заболевание языка, часто является симптомом стоматита и как самостоятельная форма поражения встречается редко. Причиной его могут быть зубные отложения, кариозные зубы, затруднённое прорезывание зубов, травмирование протезами, ожог, влияние алкоголя, курения, отравление солями тяжёлых металлов, отсутствие ухода за полостью рта. Катаральный глоссит является одним из симптомов лихорадочных состояний, ОРЗ, гриппа, аллергий, заболеваний желудочно-кишечного тракта и других систем организма.

Клиника. Отмечается плотный налёт на спинке языка, в тяжёлых случаях возможен отёк языка, его уплотнение, ограничение подвижности; при отторжении эпителия появляются участки десквамации красного цвета. Сосочки сглажены. В ряде случаев очаги поражения имеют вид кругов или пересекающихся колец (т.н. острые циркулярные эритемы языка). Субъектив-

но отмечается жжение, лёгкая болезненность, потеря вкусовых ощущений, гиперсаливация. (Рис. 2-1 и 2-2).

Нередко острый бактериальный глоссит развивается при бактериемии Streptococcus pneumoniae {Stoddard JJ. с соавх, 1991), сопровождающей многие инфекционные заболевания (прежде всего воспаление лёгких). При этом весь язык имеет ярко-красную гладкую поверхность, в складках её определи ют-ся множественные гнойнички и микроабсцессы. Острое воспаление задней трети (корня) языка наблюдал Byard R.W. с соавт. (1993) при описании так называемого синдрома внезапной младенческой смерти.

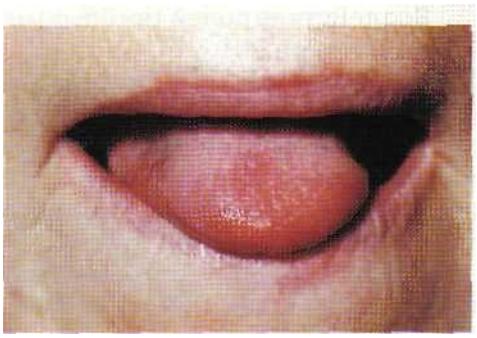

Рис.2-1: Катаральный глоссит кончика языка.

Дифференциальная диагностика проводится с кандида-микозом, глоссалгией, экссуда-тивной формой красного плоскою лишая.

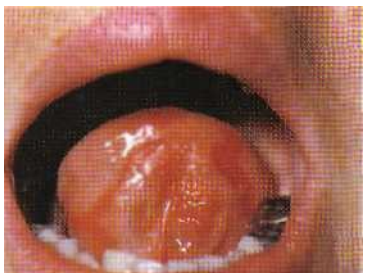

Рис.2-2: Катаральный глоссит (вентральная поверхность).

Язвенный глоссит часто является признаком язвенно-некротического стоматита, вызываемого воздей ствием фузо-спириллярной инфекции при снижении иммуно-биологического равновесия в организме. Наязыкс появляется грязно-серый налёт, при снятии которого видны эрозии и язвы, болезненные, кровоточащие, наиболее выраженные в участкахестественного травмирования языка. Отмечается обильная саливация, неприятный запах изо рта. Аналогичные повреждения языка могут быть признаком соматической патологии, острых и хронических инфекций (включая специфические), симптомом пред- и онкогенной патологии (метастазы рака и пр.). (Рис. 2-3).

Рис.2-3: Язвенно-некротический глоссит.

Дифференциальная диагностика проводится с эрозивной формой красного плоекоголишая.спеиифическимипоражениями (туберкулез, сифилис).

Воздействие солей тяжёлых металлов, вызывая отравление организма, отражается и на языке.

Свинцовое отравление носит название **синдрома Ремака.** В полости рта по краю дёсен- серо-чёрная кайма (отложение сульфида свинца), пародонтолиз, язык имеет тёмный цвет. Тёмные точки на его поверхности обусловлены отложениями солей свинца в грибовидных сосочках; ощущается сладковато-металлический вкус и запах изо рта. Наблюдаются также "свинцовые" колики, симптомы нефрита.

При длительном действии висмута по краям и на кончике языка отмечается черноватая кайма. При воздействии серебра (аргирия) на языке возникают серебристо-серые (вплоть до чёрно-серых) пятна.

Интоксикация мышьяковистыми препаратами вызывает диффузную или пятнистую коричневую пигментацию на кожных покровах, губах и слизистой оболочке полости рта (преимущественно на щеках и языке). Вслед за пигментациями развиваются грязно-серые гиперкератозные участки размерами от 1 мм до 3-4 мм, по виду напоминающие старческую кератому или бородавку. Другой разновидностью проявления заболевания могут быть располагающиеся на языке и слизистой оболочке лейкоплакические блестящие белые пятна. Длительное время оставаясь без изменений, на этих участках кератоза через 20-30 лет могут развиваться трещины и изъязвления (В.С.Дмитриева, 1967; Венке и Шугар, 1963). Развитие язв при мышьяковистой интоксикации носит название **синдрома Рейфенштейна.**

Применение соединений золота может вызывать плотный беловатый налёт на языке, реже - щеках, губах и нёбе. Налёт имеет вид перламутровых бляшек и клинико-морфологически очень похож на высыпания красного плоского лишая. Ряд авторов считают, что препараты золота действительно провоцируют развитие лихеноидных реакций или даже типичного красного плоского лишая, как это иногда наблюдается при лечении мышьяком.

Помимо этих высыпаний, при стоматитах, вызванных препаратами золота, имеются сплошные беловатые налёты, но обычно без образования язвенно-мембранозного процесса. Патогенез стоматитов, индуцированных препаратами золота, заключается в раздражении слизистой оболочки образующимся сернокислым золотом наподобие того, как это происходит при ртутных и висмутовых стоматитах.

Отравление ртутью сопровождается синеватой окраской слизистой оболочки, её отёком. По краям языка появляются изъязвления, обусловленные не только воздействием ртути, но и дополнительным травмированием отёчного языка. Иногда отмечается серо-синяя кайма на слизистой оболочке нижней поверхности языка в направлении к его корню. Имеют место гиперсаливация, неприятный запах изо рта. Изъязвления заживают втянутым рубцом. Острое воспаление язычной миндалины проявляется её покраснением и увеличением, нередко изъязвлением; сопровождается болевыми ощущениями при глотании. Дифференциальный диагноз проводят с отложением в языке меланина, гемосидерина, геморрагиями и др.

Гальванические стоматиты могут вызываться длительно действующими гальваническими токами напряжением свыше 150 мВ (Б.М.Пашков, 1963). **(Рис.**2-4). Клинически развивается гиперкератозный процесс, напоминающий лейкоплакию или отдельные папулы красного плоского лишая. Поверхность очага имеет насыщенно красный цвет и покрыта орогове-вающим эпителием белого цвета. Могут образовываться долго не заживающие эрозии или трещины (см. также раздел "Физическая травма"). Многочисленные ярко-красные эрозии гальванической этиологии, сочетающиеся с типичными жжением и болью, носят название синдрома Лейна. (Рис.2-5).

Рис.2-4: Гальванизм (признаки ороговения отдельных участков языка).

Рис.2-5: Эрозия боковой поверхности языка при синдроме Лейна.

Абсцесс языка развивается при травмировании языка, острых глосситах. Протекает тяжело и развивается быстро. Область дна полости рта отёчна, отмечается лимфаденит, повышение температуры. Абсцесс может ограничиваться областью дорсальной поверхности языка и самостоятельно разрешаться через несколько дней, не причиняя особых функциональных расстройств. При подслизистой локализации область абсцесса обычно хорошо отграничена, резко болезненна, гиперемирована (Lucer J., 1985).(Рис.2-6). Однако, процесс может развиваться и в толще языка. В этих случаях язык припухает, часто не помещается во рту, оттесняет мягкое нёбо кверху, а надгортанник и корень языка - книзу; присоединяется отёк голосовой щели, возникает затруднённое дыхание. Показано радикальное хирургическое лечение, в необходимых случаях - трахеотомия. Флегмонозный глоссит распрост-

Рис.2-6: Абсцесс кончика языка.

Рис.2-7: **Флегмона языка.**

раняется на дно полости рта, вызывая острые воспалительные явления в подбородочной области и на шее. **(Рис.**2-7).

Дифференциальная диагно стика проводится со злокаче ственными поражениями, сопровождающимися регионарным лимфаденитом подчелюстных лимфоузлов, но менее болезненным.

Миозит языка.(Рис.2-8). Миозит языка (воспаление составляющих его мышц) может быть как банального (инфекция), так и аутоиммунного гене-за (Azuma T. с соавт., 1987). Во всех случаях процесс проявляется гиперемией, местной гипертермией, болью, ограничением подвижности языка и часто может симулировать опухоль (Bamanikar S. с соавт., 1995).

Рис.2-8: **Миозит языка.**

Десквамативный глоссит - воспалительное заболевание слизистой оболочки дорсальной поверхности языка - считают симптомом системных нарушений организма (поражения желудочно-кишечного тракта, включая любые его отделы, печени и желчного пузыря, кроветворной системы, нейроэндокринной, заболевания почек, нарушения психо-эмоционального типа и пр.), а также нарушений обмена и питания. Встречается он и при гальванизме, гиповитаминозах В1, В3, Вс, грибковых инфекциях, псориазе, себорейном дерматите.

Десквамативный глоссит может развиваться на фоне глоссалгии и парестезии слизистой оболочки рта и языка. Являясь частым симптомом дисбактериозов, проявляющихся в полости рта, десквамативный глоссит может служить признаком эритематозной формы кандидамикоза. Лекарственные токсические и аллергические реакции сопровождаются развитием воспаления дорсальной поверхности языка. Любая травма языка при приёме пищи, острыми краями зубов, плохо припасованными протезами, пломбами, вследствие термического воздействия нередко сопровождается развитием десквамативного глоссита. Makita (1971) при десквамативном глоссите обнаружил снижение уровня тиамина, пантотеновой и фолиевой кислот и повышение уровня содержания железа в сыворотке крови. Е. Е.Платонов относил десквамативный глоссит к нейро-дистрофическим процессам. Десквамативный глоссит может быть симптомом некоторых инфекционных заболеваний (грипп, скарлатина, брюш-

Рис.2-9: Десквамативный глоссит (поверхностная форма).

ной тиф и др.). Н.Н.Бажанов с соавт. (1974) при обследовании 200 больных коллагенозами обнаружил десквамативный глоссит в 42% случаев у больных системной красной волчанкой, в 28% -у больных системной склеродермией, в 16% - при ревматизме.

Клинически выделяют поверхностную, гиперпластическую и лихеноидную формы заболевания. *Поверхностная форма* **(рис.2-9)** характеризуется появлением хорошо отграниченных красных полос и пятен на дорсальной поверхности и краях языка. Пятна имеют вид "сырого мяса" и окружены неповреждённой слизистой оболочкой нормальной окраски. При диффузном слущивании эпителия языка его поверхность становится гладкой, блестящей ("полированный" язык). Этот участок выделяется на фоне окружающей его слегка приподнятой недесквамированной зоны помутневшего эпителия. Участок поражения быстро распространяется по периферии, однако сохраняет ровные округлые границы. Интенсивность десквамации при этом постепенно уменьшается. Субъективно отмечаются жжение и зуд языка. Патогистологически определяется истончение эпителия, местами - его отсутствие. В собственном слое слизистой оболочки имеются воспалительные инфильтраты смешанного типа. При растровой электронной микроскопии отмечается атрофия нитевидных и фрагментация грибовидных сосочков в окружении десквамированных участков эпителия.

Рис.2-10: Десквамативный глоссит (гиперпластическая форма).

Гиперпластическая форма **(рис.2-**10)десквамативного глоссита характеризуется очаговым утолщением нитевидных сосочков языка, наличием в зоне гипертрофированных нитевидных сосочков налётов белого, жёлтого, серого или тёмного цвета, сопровождающихся ощущением инородного тела.

Лихеноидная *форма* **(рис.2-11)** десквамативного глоссита характеризуется появлением участков десквамации эпителия языка различной формы и величины за счёт перераспределения нитевидных сосочков и их фуппировки в окружении обнажённых участков. В зоне десквамации грибовидные сосочки увеличены. Картина изменений поверхности языка не носит постоянного характера, очаги деска-

Рис.2-11: Десквамативный глоссит (лихеноидная форма).

мации могут перемещаться по поверхности языка. Субъективные ощущения могут сопровождаться чувством жжения. Эта форма глоссита встречается при гиперчувствительности слизистой оболочки языка к различным металлам, используемым в протезировании, а также у больных, страдающих нейро-эндокринными расстройствами.

Дифференциальную диагностику десквамативного глоссита следует проводить с лихеноидной формой красного плоского лишая, глоссалгией, сопровождающейся слущивани-ем сосочков языка, фиксированной эритемой, изменениями слизистой оболочки языка при многоформной экссудативной эритеме в стадии заживления элементов поражения.

Лечение. Для локального воздействия применяют растворы 0,25-1% хлорамина, 0,1% анестезина в глицерине, масляный концентрат витамина А, масло шиповника, персиковое и др. в виде аппликаций. Проводят полоскания растворами ромазулана, корсадила, внутрь назначают поливитамины. Проводят десенсибилизирующую терапию.

При зависимой форме заболевания языка проводят лечение соответствующего общего заболевания. Обращается большое внимание на санацию полости рта, устранение травмирующих слизистую оболочку факторов.

Атрофический глоссит характеризуется развитием диффузной атрофии сосочков дорсальной поверхности языка (в отличие от десквамативного глоссита, где участки атрофии сосочков чередуются с очагами десквамации). Является мультифакториальным заболеванием. В частности, исследованиями Drinka R.J. с соавт. (1991) установлено, что оно часто развивается при недостаточном употреблении веществ, ответственных за процессы кератинизации (гипо-витаминозАи Е). Те же авторы (1993) успешно лечили атрофический глоссит назначением витамина Е per os.

Tuzun Y. с соавт. (1987) описал поражение языка у детей при фолликулярной атрофодерме, напоминающее атрофический глоссит. При этом очаги поражения имели складчатый (скротальный) вид. Mehta F.S. с соавт. (1989) описывает феномен центральной сосочковой атрофии языка у лиц, злоупотребляющих курением. Bengtsson L. с соавт. (1988) описывает случаи острого атрофического глоссита после проведения операции на сердце. Вероятно, это может быть связано с нейротрофическими влияниями.

Нередко атрофический глоссит является симптомом поражения языка при гонорее (см.).

Как правило, на спинке языка имеется единственное ярко-красное, гладкое, блестящее, неэрозированное пятно, занимающее всю его поверхность, на котором отсутствуют нитевидные сосочки, что и придает блеск и гладкость уча-

стку поражения. Грибовидные сосочки сохраняются и в виде ярко-красных точек возвышаются над поверхностью языка. Очаг атрофии может сохраняться довольно долго, не обнаруживая тенденции к разрешению. При гистологическом исследовании (Husler, Schminke, Klaumer) обнаруживается расширение кровеносных и лимфатических сосудов, отёк, спонгиоз и иногда воспалительный инфильтрат в сосочковом слое.

Необходимо отличать атрофический глоссит от хронической формы атрофического кандидоза и изменений языка при болезни Шёгрена (также зачастую вызванных атрофической формой грибкового поражения).

ХРОНИЧЕСКИЕ ЗАБОЛЕВАНИЯ ЯЗЫКА

"Географический" язык. Впервые это заболевание описал Rayer в 1831 году как pityriasis. В1851 году MSller определил его как хроническое слущивание. В исследовании Betz (1954) это заболевание называлось "географическим языком", которое сохранилосьдо настоящего времени. В литературе встречаются наименования exfoliatio areata lingual, annulus migrans и др.

Этиология заболевания неизвестна и может быть обусловлена многими факторами: прорезыванием зубов (однако встречается у людей с полной адентией и интактными зубами), конституциональными невропатическими заболеваниями, ваготонией, экссудативным диатезом, заболеваниями желудочно-кишечного тракта, применением лекарств (описаны случаи развития географического языка при длительном приёме карбоната лития (Patki A.H., 1992). Существуют инфекционно-паразитарная и вирусная теория генеза заболевания.

Поданным Е.М.Гофунга, И.Г.Лукомского(1936), Б.М.Пашкова (1963), в основе заболевания лежит трофическое расстройство иннервации спинки языка, приводящее к очаговой десквамации нитевидных сосочков. "Географический" язык, по нашим данным, может встречаться при многих системных заболеваниях. Интересное наблюдение мигрирующего географического глоссита у пациентов с переломами челюстных костей приводит Tyler M.T. с соавт. (1995). Weathers с соавт. (1974) описывает его как нередкое проявление псориаза в полости рта. При этом элементы поражения с языка распространяются и на другие участки полости рта.

В настоящее время накапливается все больше данных о том, что "географический" язык относится к так называемым HLA-ассоциированным заболеваниям (Fenerly A. с соавт., 1993). Рядом авторов рассматривается гипотеза о молекулярной мимикрии антигенов гистосовместимости, основанной на сходстве детерминант оболочек HLA-антигенов и микроорганизмов и потере организмом возможности распознавать чужеродный антиген, вырабатывать против него антитела и удалять из организма, что приводит к его персистенции и развитию иммунопатологических реакций (Deshpande R.B. с соавт., 1991; Walsh L.J. с соавт., 1992, и др.).

Рис.2-12: "Географический" язык (клиническая картина начала болезни).

"Географический" глоссит (рис.2-12)на слизистой оболочке языка возникает большей частью на верхней и боковых его поверхностях в виде маленького, величиной от 2-3 мм беловато-сероватого пятнышка. Вскоре этот налёт, состоящий из мацерированных клеток поверхностного слоя эпителия, в центре отторгается, и тогда обнажается ярко-красного цвета поверхность слизистой оболочки, а по периферии остаётся беловато-серый бордюр из отслаивающегося эпителия. Образуется ярко-красное, гладкое, блестящее, но не эрозированное пятно величиной от 1-2 мм до 2-2,5 см, на котором отсутствуют нитевидные сосочки, что придаёт ему блеск и гладкость. Грибовидные сосочки сохраняются и в виде ярко-красных точек возвышаются над поверхностью пятна. Узенькая каёмка более яркой красноты имеется ближе к периферии пятна; она граничит с несколько возвышающимся краем, состоящим из слущивающихся клеток эпителия. Центр пятна через 2-3 дня (рис.2-13) начинает покрываться нормальным эпителием и постепенно теряет свою яркую окраску, а по периферии пятно продолжает увеличиваться, образуя различные фигуры. Заболевание может продолжаться неопределённо долго, причём фактически никакое наружное или общее лечение не приостанавливает процесса. В основании десквамативного очага клинически не отмечается выраженной инфильтрации и уплотнения.

Клиническая картина развёрнутой стадии характеризуется наличием пятен диаметром 0,5см и более вначале сероватой окраски, а в пос ледующем - красноватой, отграниченных друг от друга желтовато-серыми валиками, состоящими из утолщённых нитевидных сосочков. Пятна остаются некоторое время в неизменённом со стоянии, а затем в течение нескольких дней и даже часов могут изменять свою форму и лока лизацию. Сливаясь друг с другом, они создают наязыке рисунок неправильных очертаний, на поминающий географическую карту. Пятна ни когда не изъязвляются, болевых ощущений нет, за исключением в редких случаях чувства незна чительного жжения. Нарушения вкусовой чув ствительности также не отмечается. В центре долго существующих пятен начинает восстанавливаться нормальное ороговение нитевидных

Рис.2-13: Тот же больной в динамике болезни.

сосочков; очаги нередко наслаиваются друг на друга. Характерна быстрая смена очертаний очагов десквамации: картина меняется даже на другой день. Длительность заболевания - от нескольких дней до нескольких месяцев. Часто заболевание приобретает рецидивирующий характер. "Географический" язык встречается чаще в возрасте 1-7 лет, а также в 30-40 лет, чаще улиц женского пола. Описаны случаи сочетания географического языка с образованием трещин на его поверхности, а также появление элементов и на других участках слизистой оболочки полости рта ("географический" стоматит). При присоединении вторичной инфекции, например герпетической, процесс может приобретать острый характер (острые циркулярные эритемы языка, по Schultz-Coulon H.J. с соавт., 1988).

Дифференциальная диагностика проводится с вторичным рецидивным сифилисом, лейкоплакией, папулёзной и аннулярной формами красного плоского лишая, кандидамикозом, волосатой лейкоплакией при ВИЧ-инфекции. Заболевание не нуждается в специальном лечении. При канцерофобии необходимо снять чувство эмоциональной напряжённости и дискомфорта, так же, как и при СПИДофобии.

Бержерона синдром - эксфолиативный маргинальный глоссит. Наблюдается в большинстве случаев у детей. На языке появляются изменения в виде географических контуров, слизистая оболочка становится ярко-красного цвета; сосочки языка атрофированы; по краям языка ■ кайма бело-серого цвета. Предполагают нервно-трофический и эндокринный генез, гиповита-

Рис.2-14: "Чёрный волосатый" язык (ложнаяформа). миноз В.

"Ворсинчатый (чёрный волосатый)" язык - нередко встречающееся, без признаков воспаления поражение языка, заключающееся в ороговении разросшихся нитевидных сосочков, принимающих коричневый или чёрный цвет. Заболевание встречается как у детей, так и у взрослых.

Следует выделять две формы ворсинчатого языка: истинную и ложную. Истинная форма заболевания проявляется не только в пигментации нитевидных сосочков, но и в их удлинении. Ложная форма характеризуется тёмным окрашиванием поверхности языка без выраженной гиперплазии нитевидных **сосочков. (Рис.2-14,2-15).**

Рис.2-15: Чёрный волосатый язык (истинная форма).

Этиология до конца не выяснена, предполагается мультифакториальный генез заболевания.

Следует 3 основных группы факторов, способствующих возникновению ворсинчатого языка: 1) трофический (вследствие конституционального дефекта, отражающегося на обменных процессах эпителия языка); 2) физико-химический (алкоголь, табак, лекарственные вещества, изменение кислотности ротовой жидкости); 3) микробный.

Окраску языка может вызвать также применение пищевых продуктов ил и полосканий растворами перманганата калия, отварами ромашки и т.д.(ложный ворсинчатый язык). В данном случае окрашивание носит эфемерный характер и возникает по всем поверхностям языка.

Чёрный волосатый язык как симптом заболевания может наблюдаться при папиллярно-пигментной дистрофии и при болезни Дарье; нередко отмечается он, поданным И.Я.Семенцова(1995), и при лёгочном туберкулёзе.

Ворсинчатый язык может встречаться у больных, страдающих желудочно-кишечными нарушениями, при ряде инфекционных заболеваний. Так, Vitiello B. (1990) отмечает повышение концентрации нор-триптилина в плазме и слюне у пациентов с чёрным волосатым языком.

Поданным Smith (1962), ворсинчатый язык является симптомом гипорибофлавиноза. Б.М.Пашков (1963) отмечает большое скоплен иелептотрикса при этом заболевании. Широкоизвестно, что применение антибиотиков увеличи вает число больных черным волосатым языком (пенициллина - Б.М.Пашков, gg 1963; миноциклина- Katz J. ссоавт., 1995). Н.Ф.Данилевский, Л.И.Урбанович (1979) описывают зелёный волосатый язык (вероятно, окраска может быть обусловлена хлорофилловыми грибками типа пристлеевского).

Клиническая картина. Заболевание характеризуется разрастанием и ороговением нитевидных сосочков языка, главным образом в задней его трети (Shakhaes I.E. с соавт., 1984; Sarti G.M. с соавт., 1990), начиная от середины задней половины языка и далее кпереди (при этом кончик и края языка всегда остаются нормальными). Сосочки лежат на поверхности в направлении спереди кзади, так что при поглаживании в противоположную сторону они приподнимаются, как ворс велюровой шляпы. Нитевидные сосочки не только разрастаются, но и покрываются плотным роговым слоем, содержащим элеидин. От плотного ороговевшего стержня отходят симметрично в верхних двух третях плотные роговые выступы наподобие строения птичьего пера. Такие удлиненные сосочки, достигающие в длину 3 см, диаметром до 2 мм, приобретают цвет от светло-коричневого до черного и внешне напоминают волосы (Ю.Д.Барышева, 1989). Основания сосочков менее пигментированы, чем их кончики. Полагают, что окраска сосочков обусловлена влиянием различного пигмента бактериального происхождения, хроматогенных грибков и алиментарных пигментов. Однако, Д.Дарье (1930) отмечает, что этот цвет зависит не от отложения пигмента, а от окраски самих роговых масс, как при ихтиозе. В ряде работ (Д.Дегос, 1953) указывается, что в удлиненных сосочках имеется пигмент, который образуется из соединений железа, находящегося в остатках пищи.

Субъективные ощущения заключаются в чувстве жжения, сухости языка, снижении вкусовой чувствительности, чувстве "инородного тела". Продолжительность заболевания различна: иногда оно существует годами, иногда прекращается спонтанно через несколько дней. Очаг поражения обычно имеет обычно овальную или треугольную форму и располагается по средней линии, не захватывая края и кончик языка.

Дифференциальная диагностика наиболее трудна с волосатой лейкоплакией. При расположении наязыке она также может иметь окрашенный вид (Winzer M. с соавт., 1988). Однако, волосатая лейкоплакия (разновидность веррукозной лейкоплакии) отличается более плотными и диффузными, неправильной формы элементами (не сосочками!). Гистологически при лейкоплакии отмечается утолщение зернистого, шиповатого и рогового слоев эпителия, нарушение процессов регенерации, кератинизации, мощные очаги пара- и гиперкератоза. Лейкоплакию часто сопровождает воспаление, нередко с образованием трещин и эрозий, в основании элементов нередко определяется инфильтрат. Волосатая лейкоплакия, как правило, часто сопутствует ВИЧ-инфекции. Euvrard S. с соавт. (1994) описал случай развития "псевдоволосатой" лейкоплакии языка у пациента после пересадки почки. "Чёрный волосатый" язык необходимо дифференцировать также от изменений при аддисоновой болезни, папиллярно-пигментной дистрофии.

Специапьного лечения заболевания обычно не проводят. При чрезмерном увеличении сосочков языка их сбривают, однако после этого обычно происходит рецидив. С.М.Базарноваи П.И.Рощина(1965) вводили 0,25% раствор хлорида кальция в комбинации с раствором новокаина под очаги поражения. Е.Рикке (1925) рекомендует смазывание поверхности языка 5-10% раствором салицилового спирта. Эффективны также криодеструкция, местные аппликации ТреТННОННа(LangtryJ.A. с соавт, 1992), 3ТреТННаТа(Rusciani L. с соавт., 1987). Больным, страдающим канцерофобией, назначается соответствующая психотерапия. Ариевич А.М. (1951), выделивший большие скопления лептотрикса при этом заболевании, рекомендует начать лечение с его удаления (см. "Лептотрихоз").

Другие пигментации языка. Isogai Z. с соавт. (1993) описывает пигментацию грибовидных сосочков языка (а не нитевидных, как при "чёрном волосатом" языке) как самостоятельный синдром. Имеются указания на подслизистые отложения меланина в языке по типу пигментных пятен, не имеющие, однако, нитевидных разрастаний (Anavi Y. с соавт., 1992).

Поражение языка, сходное с черным волосатым языком, при внутрироговых проявлениях hypertrichosis lanuginosa, описал de Clercq D. с соавт. (1990); при этом заболевании, как правило, наблюдают значительное оволосение кожных покровов, фотофобию и аномалии зубов.

"Ромбовидный" язык (ромбовидный глоссит). Впервыеописан в 1914 году Броком и Потрие.

Рассматривается как порок развития: в процессе эмбриогенеза может происходить гетеротопия эпителия ЖКТ, в частности желудка, на спинку языка, что, по-видимому, является дисэмбриогенетическим нарушением и может слу-

жить фоном для развития ромбовидного глоссита (Wurster C.F. с соавт. 1985). Ряд авторов (Williams J.D. с соавт., 1996; Farrell M.L. с соавт., 1994) описывают тирео-глоссальные пороки развития (расположение части или дольки щитовидной железы в корне языка), которые также могут явиться фоном к развитию ромбовидного глоссита.

Однако, имеются указания на приобретённый характер данной патологии. В частности, возможна инициирующая роль Candida albicans в этиологии и патогенезе срединного ромбовидного глоссита. По данным Van der Waal N., (1986), от 30 до 50% соскобов с пораженных поверхностей языка содержали вегетирующие Candida. Wysocki G.P. с соавт. (1987) описали ромбовидный язык как частую находку у больных ювенильным сахарным диабетом. Видимо, это связано с изменением pH ротовой жидкости при диабете (кислая среда), что вызывает очаговую атрофию нитевидных сосочков.

Deshpande R.B. с соавт. (1991) в результате проведённых микробиологических исследований указывают на значительное преобладание актиномицетов при длительном сроке заболевания и делают вывод о нарушениях биоценоза в очаге поражения при явном преобладании условно патогенной микрофлоры (Candida и Actinomyces). На изменение микробиоценоза с преобладанием условно патогенных микроорганизмов при географическом языке и ромбовидном глоссите указывают BeaudoinN. с соавт.(1995); Waltimo I. (1991); Brooks I.K. и Balciunas K.A., (1987). На роль микробной флоры косвенно может указывать и значительное увеличение содержания клеток Л ангерганса в очаге ромбовидного глоссита (Walsh L.J. с соавт., 1992).

Cohen P.R. с соавт.(1995), Grossman M.E. с соавт.(1993), указывают на важную роль рецидивирующего герпеса в возникновении и развитии десквамативного и ромбовидного глоссита. Следует подчеркнуть, что герпетическая инфекция, по-видимому, является инициирующим фактором, нарушающим микробное равновесие. Cohen PR. с соавт.(1995) подчеркивает, что даже одиночные пузырьки герпеса могут в дальнейшем приводить к развернутой клинике десквамативного глоссита.

Клиника. Это своеобразное заболевание характеризуется появлением в области дистальной трети языка очага ромбовидной формы, уплощённого или приподнятого над уровнем слизистой оболочки. Размеры очага поражения, располагающегося всегда по средней линии спинки языка, в пределах I см в длину и 0,5 см в ширину. Поверхность очага гладкая, лишённая сосочков, красная, чётко отграниченная от окружающих тканей. Форма поражения не изменяется в течение длительного времени, но очаг поражения изредка воспаляется, сопровождаясь гиперплазией эпителия и гиперкератозом.(Рис.2-16).

Рис.2-16: "Ромбовидный" глоссит (гиперкератотическая форма)

Уплощённая форма **(рис.2-17)** ромбовидного языка отличается тем, что очаг поражения не приподнят над уровнем слизистой оболочки.

Гиперпластическая форма **(Рис.2-18)** характеризуется опухолевидным образованием с широким основанием. Приподнятый бугристый бело-розового цвета вследствие усиления ороговения очаг поражения нередко вызывает чувство присутствия инородного тела во рту, болезненность, так как легко травмируется. Встречается также *папилломатозный вариант* **(рис.2-19),** когда в центре патологического очага определяются не бугристые, а похожие на папилломы разрастания.

Рис.2-17: "Ромбовидный" глоссит (уплощённая форма).

Рис.2-18: "Ромбовидный" глоссит (гиперпластическая форма) .

Гистологическое исследование ромбовидного глоссита, проведённое Baughman (1971), показало исчезновение сосочков, акантоз, подэпителиальную инфильтрацию и надмышечный склероз. Автор ставит под сомнение эмбриональную теорию развития, согласно которой участок языка ромбовидной формы является остатком непарного бугорка, ущемлённого между половинками языка при его развитии.

Дифференциальная диагностика ромбовидного глоссита проводится с опухолевидными образованиями языка, проявлениями специфических инфекционных заболеваний, лейкоплакией. Симулировать очаги заболевания могут псевдокисты в верхней части незара-щённого тирео-глоссального протока при синдромах Рокитанского-Кюстнера-Майера и Барлоу (Gotkiwska K. с соавт., 1995).

Специального лечения не проводится. В случаях роста ромбовидного очага рекомендуется хирургическое удаление, с обязательным иссечением (в случае незаращения) ductus thyreoglossus (Williams J.D. с соавт, 1996).

Рис.2-19: "Ромбовидный" глоссит (папилломатозная форма).

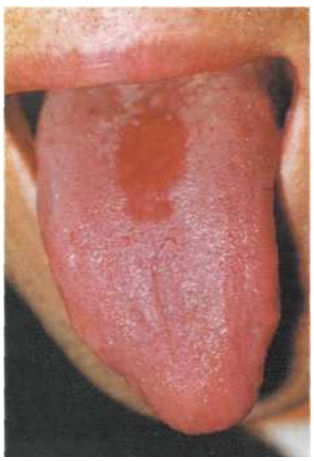

Рис.2-20: Синдром Брока-Потрие (врождённая форма "ромбовидного" глоссита).

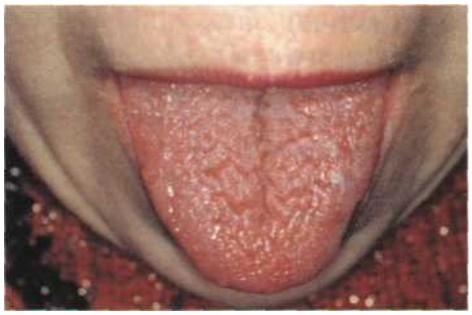

Рис.2-21 :Складчатый язык.

Синдром Брока-Потрие. Описан в 1914 году. Является врождённой формой ромбовидного глоссита (рис.2-20). Очаг располагается впереди желобоватых сосочков, красно-розового цвета, в форме "ромба". Образуется в результате нарушения развития непарного бугорка языка (см. главу 1, раздел "Язычная миндалина").

Складчатый (скротальный, бороздчатый) язык встречается каку детей, так и у взрослых. Нередко является отдельным признаком синдрома Мелькерссо-54 на-Розенталя, часто отмечается одновременно с "географическим" языком. И.О.Новик (1971) считает это заболевание врождённой аномалией формы и размеров языка. Kullaa-Mikkonen A. с соавт.(1987) выявили ряд гематологических и иммунологических нарушений у пациентов со складчатым языком. В частности, в разных случаях определялись эозинофилия, нейтропения, моноцитоз, угнетение функции лимфоцитов, макрофагов, различные нарушения иммунного ответа. Этими же авторами в 1988 г. опубликовано интересное исследование семейных случаев складчатого языка, в 70% выявляемого у ближайших родственников.

Складчатый язык отмечается также при болезни Дауна, ряде генетических заболеваний (врождённые дисморфии - синдром Каудена, наследственные кератозы - синдромы Сименса, Ханхарта, симметричный межпальцевый кератоз).

Клинически определяются многочисленные борозды на спинке и боковых поверхностях, (рис.2-21) направленные почти перпендикулярно к средней продольной складке языка. Внутри складок - сосочки языка. Нередко отмечается макроглоссия. Иногда складки на-

Рис.2-22: Щелевидный язык.

Щелевидный столько глубокие, что возникает впечатление

"долек" языка (так называемый "дольчатый язык" при синдроме Папийон-Леажа-Псома). Заболевание в специальном лечении не нуждается.

Щелевидный язык (рис.2-22)является разновидностью складчатого. Имеется довольно глубокая борозда (складка) без нарушения целостности слизистой оболочки по средней линии языка. На дне её часто обнаруживаются единичные мицелии сапрофитирующего Candida.

АНОМАЛИИ ЯЗЫКА

Аномалии языка бывают врождёнными и обусловленными патологическим процессом. Врождённые пороки языка встречаются редко. К ним относятся случаи полного (аглоссия) или частичного отсутствия языка, сопровождающиеся одновременно другими аномалиями (челюстей, костей черепа, дефектами нёба и т.д.). Встречается расщеплённый язык в области его верхушки. Иногда расщепленные участки заключены в общую слизистую оболочку. Описан двойной язык, снабжённый каждый своей уздечкой и случаи расщепления языка на 3 и 5 долей.

В зависимости от степени срастания с окружающими тканями может быть нарушена подвижность языка (анкилоглоссия) - прирастание языка к нижней губе, дну полости рта, нёбу. Укороченная уздечка языка с широким основанием приводит также к анкилоглоссии языка с дном полости рта. Понижение основания языка в ротоглоточном пространстве и смешение его кзади приводят к глоссоптозу, причиной которого являются скелетная аномалия и неправильное развитие ребёнка в связи с его питанием (сосание в лежачем положении).

Микроглоссия - редкая аномалия развития языка, выражающаяся в его уменьшении. Некоторые считают микроглоссию результатом ненормального развития зубо-челюстной системы (синдром Робина - микроглоссия, псевдоглоссошизис, глоссоптоз). Микроглоссия может развиваться как исход ряда склерозирующих процессов (сифилитического глоссита).

Макроглоссия - увеличение языка - может быть обусловлено рядом причин: аномалией развития, нарушением формы лица, черепа, зубов и челюстей (монголизм), эндокринными заболеваниями (акромегалия, гигантизм), болезнями пищеварительной системы, ангиолимфоидной гиперплазией (при аллергиях, эозинофилических синдромах) (Rasquin S. ссоавт., 1991), состояниями, приводящими к отёку языка (отёк Квинке, ангионевротический отёк, микседема и пр.). См. также "Мелькерссона-Розенталя синдром, другие макроглоссии".

Рис.2-23: Макроглоссия при болезни Дауна.

Увеличенный и складчатый язык - частый признак болезни Дауна (рис.2-23), ряда наследствен-

ных синдромов, характеризующихся дисморфиями (синдромы Окермана, Симпсона). Макроглоссия - признак наследственных мукополисахаридозов (синдромы Пфаундлера-Хурлера, Сан-Филиппо), других обменных заболеваний (остеопатически-ацидотические нарушения обмена при синдроме Фанкони-Альбертини-Цельвегера, синдром Пьера-Мари).

Субъективно больным язык кажется нормальным с регулярным распределением сосочков, но увеличенные его размеры приводят к ненормальному развитию зубного ряда (тремам) и связанной с этим патологии пародонта. Давление мускулатуры языка приводит к нарушению окклюзии вследствие выдвижения фронтальных зубов: больные держат рот всегда открытым, вследствие чего возникает сухость слизистой оболочки.

Относительная макроглоссия может быть признаком неправильного формирования скелета в таких случаях, как кретинизм (когда язык имеет нормальную величину, а полость рта-уменьшенный размер).

К аномалиям развития относится также **синдром "сращения языка с верхней челюстью". В** результате нарушения развития плода возникают деформации и аномалии полости рта. Особенно страдает верхняя челюсть. Резко деформируется твёрдое нёбо, происходит сращение языка с твёрдым и мягким нёбом, парез лица.

НАРУШЕНИЯ ВКУСОВОЙ ЧУВСТВИТЕЛЬНОСТИ

Могут проявляться в полной потере вкуса (агевзия), понижении (гипогевзия), извращении (парагевзия), повышении (гипергевзия). Эти нарушения касаются всех видов вкусовой чувствительности (к сладкому, солёному, кислому, горькому) или только некоторых из них. Расстройства вкусовой чувствительности могут возникать при поражениях слизистой оболочки полости рта, заболеваниях желудочно-кишечного тракта, периферических нервов, центральной нервной системы. Любой процесс, сопровождающийся усилением слушивания или временной потерей эпителия на языке (многоформная экссудативная эритема, лейкоплакия, красный плоский лишай, стоматиты, ксеростомия и т.д.) может привести к ослаблению или потере вкуса. Атрофические процессы в языке вследствие желудочно-кишечных заболеваний, авитаминозов также приводят к понижению вкуса. Вкусовая чувствительность восстанавливается только вместе с регенерацией сосочков языка.

Чувство кислого может появиться у больных с гальванизмом. Язвенные процессы в полости рта, пародонтит, тонзиллиты также создают различные оттенки неприятного привкуса во рту. Но это ложное извращение, так как вкусовая чувствительность при этом не меняется, а возникает лишь источник неприятного вкуса. Вкусовая чувствительность нередко понижается при сильной обложенности языка и обширных поражениях его лейкоплакией, что связано с затруднённым доступом вкусовых веществ к вкусовы м луковицам. Чувство горького и кислого может возникнуть при гепатохолециститах, гастритах.

Одностороннее нарушение вкуса на передних двух третях языка свидетельствует о поражении периферического нерва - барабанной струны, язычного

нерва, лицевого нерва, одиночного пучка. Вкусовые волокна почти на всём своём пути располагаются рядом с другими волокнами, поэтому одновременно с поражением периферических вкусовых нервов обычно нарушаются другие виды иннервации, что позволяет определить место поражения (например, при поражении язычного нерва нарушаются все виды поверхностной чувствительности языка). Крайне редко приходится наблюдать изолированное поражение только барабанной струны в виде понижения или извращения чувствительности, например при хронических отитах, эпитимпанитах. Нарушение вкуса в задней трети языка, мягком нёбе свидетельствует о поражении языкоглоточного нерва. Двустороннее, реже одностороннее, полное выпадение вкуса возникает при органических поражениях центральной нервной системы (опухоли мозга, нейросифилис). Извращение вкуса или потеря его нередки при истерии.

ТРАВМЫ ЯЗЫКА

Слизистая оболочка языка вследствие своего функционального назначения (речь, приём пищи) постоянно подвергается воздействию различных раздражителей. Обычно они не превышают физиологической нормы - порога раздражения, который для слизистой оболочки имеет довольно широкие пределы. Случайные мелкие повреждения обычно довольно быстро эпителизируются. Реакция слизистой оболочки на раздражители, быстрота регенерации у разных лиц варьирует в широких пределах и зависит от вида, силы, времени действия травмирующего фактора, конкретных местных особенностей, привыкания и общего состояния организма. Все травматические процессы вначале приводят к воспалительному процессу - острому или хроническому. Места травм, если нарушена целостность эпителия, служат воротами инфекции. И, наконец, в участках, подвергнутых травме, особенно хронической, нередко возникают опухолевые процессы.

Различают травмы механические, химические, физические. Могут быть комбинированные травмы, например, травма съёмным протезом.

Рис.2-24: Механическая травма дорсальной поверхности языка.

Рис.2-25: Механическая травма вентральной поверхности языка. . . ", . . ,:™гоай^ *ми*

Механическая травма. Острые травмы локализуются в основном Набоковых поверхностях языка и возникают вследствие прикусывания зубами или ранения острыми краями зубов, пломб, протезов во время приёма пищи или разговора. Прикусывание языка также нередко возникает у больных с гиперкинезами или во время эпилептических припадков. Чаще всего возникает травматическая язва, реже - поверхностная экскориация или эрозия (в отличие от других участков слизистой, где могут быть гематомы или ссадины). В дальнейшем из-за присоединения вторичной инфекции развивается воспалительный процесс.**(Рис.2-24 и 2-25).**

Объём врачебной помощи зависит от основном от глубины и величины поражения. При мелких ранах достаточно тщательной антисептической обработки участка поражения и всей полости рта; применяют частые (каждые 2-3 часа) полоскания антисептическими растворами; при глубоких ранах - хирургическая консолидация краёв (ушивание, наложение швов).

Хроническая механическая травма. Наиболее частая из всех видов травм; вызывается острыми краями зубов или протезов, зубным камнем, зубами, расположенными вне дуги. (Рис.2-26). Хроническая травма развивается не только в результате повреждения (альтерации) тканей, но и как гиперпластический процесс на хронические субпороговые раздражители (трение протезом и др.). Хроническиетравмы чаще наблюдаются у пожилых людей в связи со снижением высоты прикуса, понижением тургора слизистой оболочки. У пожилых часто замедляются процессы регенерации, поэтому травматические поражения протекают тяжелее, чем у молодых.

Рис.2-26: Хроническая механическая травма языка острыми краями зубов и протезов.

Хронические химические травмы могут вызываться длительно действующими раздражающими химическими агентами **(рис.2-27)**; к хроническим относится так называемое гальваническое повреждение (гальваническая травма) языка. (Рис.2-28).

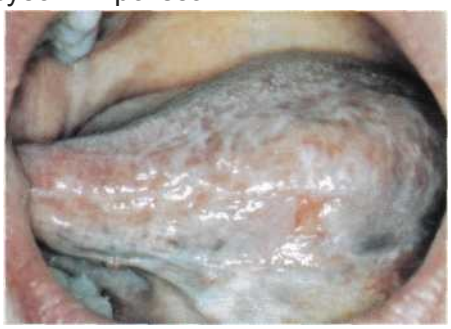

Рис.2-27: Лихеноидный стоматит вследствие воздействия препаратов золота.

Травматические повреждения обычно являются единичными; реже они носят множественный характер. Клинически хроническая механическая травма

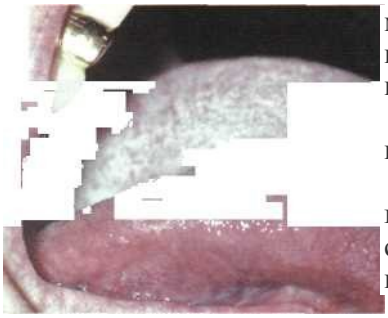

Рис.2-28: Хроническая электрогальваническая травма языка (участок кератинизации по типу десквамативного глоссита).

может проявляться в виде жжения, пощипывания, слабой боли, катарального воспаления,ограниченной стойкой десквамации эпителиального гиперпластического процесса сосочков языка, папилломатоза, гиперкератинизации (лейкоплакии). Эти поражения могут сочетаться друг с другом, например гиперкератоз и язва, дольчатая фиброма и эрозирование и др. Для травматических повреждений характерно изменение слизистой оболочки в месте травмы и прилегающей области; соседние участки обычно не страдают, что отличает травму от других повреждений. Однако, необходимо помнить о возможности сочетания травматических поражений с аллергической реакцией слизистой оболочки на протезы, пломбы, медикаменты.

Края и кончик языка особенно часто подвергаются травматическим воздействиям из-за неровностей краёв пломб и зубов, наличии зубного камня, диастем и трем, при потере отдельных зубов. В ряде таких случаев объективные травматические изменения отсутствуют, и больным ставится диагноз "глоссалгия". Однако, в отличие от последней, устранение травмирующих факторов приводит к быстрому исчезновению неприятных ощущений.

Более длительно существующие раздражения способствуют появлению гиперемии и усиленного слущивания эпителия или гипертрофии отдельных сосочков языка на травмируемом участке. Листовидные сосочки на боковых поверхностях языка легко травмируются острыми краями нижних моляров, съёмных протезов, особенно если сами сосочки гипертрофированы. Значительное увеличение их возможно вследствие гиперплазии л имфоидной ткани, расположенной в основании этих сосочков, что бывает при гиперплазии тканей всего лимфоэпителиального глоточного кольца. Раздражение листовидных сосочков нередко вызывает жжение и боли боковых поверхностей языка.

Частая реакция на травму - возникновение ограниченного воспаления, которое при достаточной силе раздражения или пониженной сопротивляемости организма приводит к эрозии, а затем и к язве слизистой оболочки (травматические язвы). Дефекты целостности эпителия, возникающие вследствие длительного сдавления тканей и ишемии (например, под протезом), носят дистрофический генез и являются декубитальными (пролежневыми); на языке такие поражения практически не встречаются.

Клинические проявления травматических повреждений широко варьируют в зависимости от силы повреждающего агента, конкретных местных уело-

вий, состояния микробиоценоза (состав резидентной микрофлоры), общей реактивности организма. При длительном существовании язвы края её и основание несколько уплотняются за счёт хронического воспалительного инфильтрата; окружающие ткани отёчны, гиперемированы, дно язвы ровное или чаще бугристое, покрытое налётом. В ряде случаев травматические язвы могут достигать больших размеров, проникать до глубоких мышечных слоев или до кости. Пальпация язвы всегда болезненна. Лимфатические узлы увеличиваются, становятся болезненными. Такие язвы нередко осложняются кокковой инфекцией, фузоспирохетами, Candida; иногдаозлокачествляются.

Нередко длительное несильное раздражение от плохо фиксирующегося съёмного протеза может привести к изменениям типа лейкоплакии (гиперкератинизация). В других случаях такое раздражение краем протеза служит причиной развития дольчатой фибромы. Наиболее часто поражаются боковые поверхности языка. Обычно вначале возникает эрозия или поверхностная язва. При дальнейшем воздействии травмирующего фактора постепенно в основании язвы развивается фиброзная ткань и образуется так называемая "дольчатая фиброма" - плотное малоболезненное опухолевидное образование. В месте соприкосновения с травмирующим агентом (край протеза, острый угол коронки зуба и др.) образуется складка с поверхностной линейной язвой или эрозией. Язва эпителизируется при устранении причинного фактора; при его появлении она вновь рецидивирует - всё это может привести к возникновению нескольких параллельных складок. Лечение заключается в иссечении дольчатой фибромы.

■- • .

Рис.2-29: Синдром Феде-Риги (реакция Кёбнера на хроническую травму зубами).

Синдром Феде-Риги (описан в 1881 году) **(рис.2-29)**- опухолевидное разрастание грануляционной ткани травматической этиологии под языком у детей: вначале возникают небольшие сероватые образования грануляционной ткани, напоминающие налёты при дифтерии; позднее они достигают величины горошины или ореха, нарушается сосание и глотание; затем либо исчезают, либо изъязвляются. Чаше всего наблюдаются у больных коклюшем; развитие разрастаний грануляционной ткани объясняют наличием частых и тяжелых приступов кашля, во время которых нижние резцы повторно травмируют слизистую оболочку подъязычной области **(рис.2-30).** Также к синдрому Феде-Риги относят травматическую гранулему: Eichenfield L.F. с соавт.(1990) описали её ассоциативную связь с синдромом семейной дисавтономии (синдрома Riley-Day).

Травматический атрофичес-кий глоссит, также являющийся проявлением синдрома Феде-Риги, Dluholucky S. (1991) относит к одному из первых симптомов семейной дисавтономии **(синдрома Riley-Day).**

Дифференциальная диагнос-/ww/сатравматических поражений проводится с злокачественными новообразованиями, туберкулёзом и сифилисом; необходимо отличать травму от изъязвлений другой этиологии, трофических язв. Удаление травмирующего фактора часто также служит дифференциально-диагностическим целям. Быстрое, в течение нескольких дней, заживление язвы (эрозии) говорит о её травматическом происхождении. Опухолевая язва отличается большой плотностью краёв и основания вследствие инфильтрата, нередко - ороговением краёв. После удаления раздражителя заживление никогда не наступает; дифференциальную диагностику облегчает гистологический или цитологический анализ, выявляющий атипичные клетки.

Рис.2-30: Ретенционные кисты вентральной поверхности языка.

Туберкулёзная язва имеет более подрытые края, зернистое дно с желтоватым налётом, также не эпителизируется после устранения раздражителя. Цитологически в соскобе с язвы выявляются эпителиоидные клетки и гигантские клетки Лангханса, а при окраске по Цилю-Нильсену - бациллы Коха.

Твёрдый шанкр отличается от травматической язвы хрящевидной плотностью, окружающим мощным инфильтратом, ровными краями, гладким дном, регионарным склераденитом. Диагноз уточняется нахождением бледной трепонемы в отделяемом со дна язвы. Следует помнить, что специфические реакции на сифилис (РВ, РИФ, РИБТ) становятся положительными на 3-4 неделю от начала появления язвы; устранение травмы также не влияет существенно на течение твёрдого шанкра.

Вторичное осложнение травматической язвы фузоспирохетозом приводит к появлению зеленовато-серого зловонного налёта, в соскобах обнаруживаются в большом количестве спирохеты и веретенообразные бациллы.

Трофическая язва отличается более вялым течением и слабо выраженными признаками воспаления (так называемые ареактивные язвы), резко выраженными общими нарушениями (сердечно-сосудистые, атеросклеротические и т.д.); травмирующий фактор может быть очень слабо выраженным, а после его устранения такие язвы часто также не имеют тенденции к заживлению.

Лечение заключается в устранении раздражителя, антисептической обработке язвы и всей полости рта. При резкой болезненности показаны аппликации обезболивающих средств. Некротические ткани со дна язвы удаляют механически или с применением протеолитических ферментов. В случае нарушений

трофики назначаютэпителизиру-ющие средства (желе актовегина, солкосерила, содержащие депротеинизированные дериваты плазмы крови). Следует воздерживаться от применения масляных растворов кератопластиков (аевит, масляные растворы витаминов А, Е и др.), поскольку они создают благоприятные условия для развития анаэробной флоры.

Рис.2-31: Привычное кусание слизистой оболочки.

Привычное кусание слизистой оболочки (pathomimia **mucosae oris)**. (Рис.2-31). Привычное кусание или сосание слизистой оболочки губ, щёк, языка - нередкое явление среди невропатов, преимущественно молодого возраста (школьники старших классов, студенты). Оно может не замечаться больным или быть сознательным. Привычка постоянно кусать слизистую оболочку приводит к хроническим повреждениям своеобразного вида: участок поражения выглядит набухшим, имеет белесоватую, мацерированную, шелушащуюся поверхность в виде разлитых пятен или больших нечётко отграниченных участков. Эпителий неравномерно слущен, имеет бахромчатый вид из-за множественных мелкихлоскутков, придающих поражённой поверхности неровность (напоминает " изъеденность молью"). Этот изменённый эпителий легко снимается при поскабливании. Болевых ощущений обычно не возникает; иногда возникают болезненные эрозии. Гистологически обнаруживается паракератоз.

Такого рода изменения следует дифференцировать с лейкоплакией, хроническим кандидозом, белым губчатым невусом и лейкоэдемой. Прекращение кусания приводит к исчезновению всех патологических изменений в короткие сроки. В соскобах с очагов поражения грибы Candida обычно не обнаруживаются. Белый губчатый невус отличается тем, что проявляется в раннем детстве и затем прогрессирует, нередко носит семейный характер; слизистая оболочка при этом выглядит утолщённой, глубокоскладчатой и губчатой.

Лечение привычного кусания заключается в его прекращении. Вероятно, мягкая лейкоплакия, описанная Б.М.Пашковым и Е.Ф.Беляевой (1963), представляет собой лейкоэдему или привычное кусание слизистой оболочки.

Рис.2-32: Химическая травма (кислотный некроз).

Химическая травма. (Рис.2-32). Может быть как острой, так и хронической; возника-

ет чаше всего в результате попадания на слизистую оболочку химических веществ в сильной повреждающей или раздражающей концентрации. Ожоги полости рта могут возникнуть при контакте с кислотами, щелочами, применении мышьяковистой пасты, фенола, формалина, методов серебрения, резорцин-формалинового, при ношении протезов из недостаточно полимеризованной пластмассы (раздражение мономером).

Однако, следует различать химический ожог тканей и аллергическую реакцию, например, на пластмассу, амальгаму, малые концентрации химических веществ. Эти два действия могут сочетаться. Некоторые больные, стремясь избавиться от боли, накладывают на зуб, а попутно и на окружающую слизистую оболочку спирт, ацетилсалициловую кислоту и др., что нередко приводит к ожогам.

При остром повреждении боль возникает, как правило, сразу и локализуется в месте попадания химического вещества. Клиническая картина зависит от характера повреждающего агента, его количества, времени действия. Кислоты приводят к возникновению на слизистой оболочке коагуляционного некроза - плотной плёнки бурого цвета (при ожоге серной кислотой), жёлтого (азотной), бело-серой (других кислот). Плёнки располагаются на фоне резко выраженного воспаления со всеми присущими ему признаками (отёк, гиперемия), плотно спаяны с подлежащими тканями.

Ожог щелочами приводит к образованию колликвационного некроза слизистой оболочки; при этом плотной плёнки не образуется, а некротизированные ткани имеют студнеподобную консистенцию и более обширное и глубокое поражение, чем при ожоге кислотами. Ожоги, особенно обширные, причиняют больному тяжкие страдания. Через несколько дней после отторжения некротизированных тканей обнажаются эрозированные или язвенные поверхности, которые плохо заживают.

Лечение. После попадания химического вещества на слизистую оболочку его необходимо максимально быстро удалить и немедленно начать промывание слабым нейтрализующим раствором. При ожоге кислотами используют мыльную воду, 1 % известковую воду, жжёную магнезию с водой (взвесь), 0,1 % раствор нашатырного спирта (15 капель на стакан воды). Щёлочи нейтрализуют 0,5% растворами лимонной или уксусной кислот (1/4 чайной ложки кислоты на стакан воды), 0,1 % раствором соляной кислоты (10 капель на стакан). При ожоге концентрированными растворами нитрата серебра для уменьшения всасывания используют 2-3% раствор хлорида натрия или раствор Л юголя (образуются нерастворимые соединения серебра). При ожоге фенолом слизистую оболочку обрабатывают 50% этиловым спиртом или касторовым маслом.

Дальнейшее лечение больных с химическими ожогами проводят по принципам терапии острого неспецифического воспалительного процесса (обезболивающие препараты, ротовые антисептические полоскания, эпителизирующие средства - 1 % раствор цитраля на персиковом масле, масляные растворы витаминов Аи Е, аевит, метилурациловая и актовегиновая мази, солкосерил). Рекомендуется нераздражающая высококалорийная протёртая витаминизированная пища. При обширных рубцах показано хирургическое вмешательство.

Физические травмы. **(Рис.2-33).** Острые повреждения возникают от воздействия на слизистую оболочку(наиболее часто повреждаются губы и кончик языка) горячей воды, пара, огня (термическая травма), электрического тока, ионизирующей радиации. Ожоги горячим паром или водой вызывают вначале резкую боль, интенсивность которой затем быстро падает, появляется ощущение шероховатости слизистой оболочки ("ошпаренность" языка).

Рис.2-33: Физическая травма (ожог кончика языка).

Развивается острый катаральный стоматит (глоссит), эпителий частично или полностью мацерируется, после сильного ожога слущивается пластами или возникают пузыри, которые быстро лопаются с обнажением эрозий или язв.

Leake I.E., Curtin I.W. (1984) описали ожоги электрическим током языка у детей 1,2,5 лет, что составляет до 30-40% всех ожогов у детей. Это объясняется тем, что дети весьмалюбопытны и пробуют "на вкус" многие предметы.

У ряда больных гальванические токи приводят к неприятным ощущениями во РТУ и на языке (жжение, "ошпаренность"), часто без каких-либо объективных изменений. Гальванический ток в полости рта увеличивается при наличии разных металлов (протезов или пломб); нередко патологический процесс зависит от индивидуальной чувствительности к нему больного. Так, присутствие различных металлов и микротоки большой величины необязательно вызывают патологические изменения, у некоторых же лиц даже небольшие токи способны вызвать патологию (условной нормой считают силу тока до ЮмкА). Наибольшей силы микроток образуют биметаллические пары "золото-амальгама", "сталь - сталь-припой", "амальгама - сталь-припой" (к увеличению силы микротоков приводит значительное количество припоя).

Гальваническим токам придаётся большое значение в возникновении глоссалгии, ряда воспалительно-кератотических процессов (лейкоплакия, красный плоский лишай), а также отягощении уже имеющейся патологии. В этом случае устранение гальванических токов приводит к прекращению патологического процесса и неприятных ощущений.

Лучевая болезнь. Лучевая болезнь развивается в результате воздействия ионизирующей радиации или радиоактивных изотопов на весь организм или отдельные его органы и ткани.

Различают острую и хроническую лучевые травмы. Острая лучевая болезнь развивается после однократного облучения организма массивными дозами (100-1000 рад). В первый период (период первичных реакций), который наступает вскоре после облучения, через 1 -2 часа, и продолжается до 2 суток, в лолости рта появляется сухость (иногда слюнотечение), снижаются вкус и чувствитель-

ность слизистой оболочки. Слизистая оболочка губ, иногда кончика языка отекает, гиперемируется, нередко развиваются множественные подслизистые кровоизлияния. Во втором (латентном) периоде, длящемся до 2 недель, все эти явления проходят. Третий период (выраженных клинических явлений) соответствует разгару болезни. На фоне резкого ухудшения общего состояния изменения в полости рта достигают максимума. Появляется чувство жжения, слизистая оболочка становится анемичной, сухой. Возникает картина так называемого лучевого стоматита. Он обусловлен явлениями геморрагического диатеза: повышенная кровоточивость, множественные петехиальные кровоизлияния. Из-за резкого снижения защитных свойств присоединяется бурно развивающаяся аутоинфекция, особенно гнилостная, развивается язвенно-некротический процесс. Последний особенно выражен в местах травм (боковые поверхности языка). В последующем некроз может распространяться на подлежащие мягкие ткани (вплоть до костной -лучевой некроз кости). Язык отекает, покрывается обильным налётом, появляются трещины, кровоизлияния и некроз, чаще в области корня языка. Теряются вкус и чувствительность. При рано начатом адекватном лечении наступает четвёртый период болезни, заканчивающийся выздоровлением.

Хроническая лучевая болезнь развивается вследствие длительного воздействия малых доз излучения. Полость рта особенно чувствительна к ионизирующей радиации. Постепенно нарастает сухость из-за поражения слюнных желёз. В дальнейшем образуются эрозии и язвы типа афт, часто располагающиеся на переходных складках, дёснах и губах. Может развиться глоссалгия, а затем и глоссит с отёчностью языка, трещинами, массивным налётом.

Изменения слизистой оболочки при лучевой терапии. При лечении новообразований головы и шеи широко используются различные виды лучевых воздействий. Механизм влияния их на слизистую оболочку полости рта подробно изучен в исследованиях Г.М.Барера. Как указывает автор, первые клинические признаки проявляются в виде лёгкой гиперемии и отёчности, постепенно увеличивающихся по мере повышения дозы. Затем слизистая оболочка мутнеет, теряет блеск, уплотняется, появляется складчатость. Вследствие усиленного ороговения эпителия некоторые участки напоминают лейкоплакию. Если доза излучения увеличивается, то ороговевший эпителий сначала в некоторых участках отторгается, десквамируется, затем появляются эрозии, покрытые клейким некротическим налётом (очаговый плёнчатый радиомукозит), которые сливаются в обширные участки (сливной плёнчатый радиомукозит). На слизистой оболочке видны множественные телеангиэктазии и подслизистые кровоизлияния. Однако, необходимо подчеркнуть, что в участках, в норме ороговевающих, лучевая реакция протекает более благоприятно и приводит только к очаговой десквамации эпителия или к единичным эрозиям. Течение патологических процессов в полости рта осложняется поражением слюнных желёз (при дистанционных способах облучения). Вначале может быть повышенное слюноотделение (3-5 дней), которое быстро сменяется сухостью полости рта вплоть до ксеростомии, не поддающейся стимуляции.

Следствием гибели вкусовых луковиц языка являются признаки глоссалгии, дисгевзии, а затем и полной потери вкуса.

Некроз языка вследствие лучевого повреждения язычной артерии при радиотерапии описан David J.M. с соавт. (1989).

Лечение. Общее лечение включает применение средств, замедляющих радиохимические реакции (цистамин, цистеин, меркамин и др.), кортикостероидных, антигистаминных средств, по показаниям - антибактериальных препаратов. Обязательно назначение средств, восстанавливающих функции системы крови (витамины В6, В12, Вс, камполон, натрия нуклеинат, пентоксил, коамид), проницаемость сосудистых стенок (витамины Р, К, флаванат кальция). Некротизированные ткани удаляют с помощью протеолитических ферментов. Длительно применяют аппликации на поражённые поверхности прополисовой мази, каротина, раствора витамина В12, галаскорбина. В ряде случаев применяют хирургическое иссечение лучевых язв.

МЕДИКАМЕНТОЗНЫЕ СТОМАТИТЫ (ТОКСИЧЕСКОГО ХАРАКТЕРА)

Многие химические и лекарственные вещества могут вызывать различные формы интоксикации. Однако, не существует какой-либо строго специфичной картины поражений слизистой оболочки полости рта для каждого лекарственного или химического вещества. Многие из этих веществ вызываюту одних людей серозные стоматиты, у других - пузырьковые или пузырные высыпания, у третьих - эрозивно-язвенные поражения. Могут быть и комбинации всех указанных форм у одного больного. Поражения полости рта иногда возникают как единственный симптом сенсибилизации к тому или иному лекарственному средству.

В данном разделе описаны различные формы интоксикаций (токсических поражений), связанных только с токсическим действием ряда препаратов; клиника аллергических форм поражения, связанных с развитием сенсибилизации к тому или иному медикаменту, изложена в главе "Аллергические состояния" (раздел "Медикаментозная аллергия"). Целесообразность выделения медикаментозных стоматитов в отдельный раздел главы 2 обусловлена механизмом их развития (токсическое воздействие), что более близко к химическим травмам, нежели к аллергическим поражениям. Однако, необходимо помнить, что на практике подчас бывает чрезвычайно трудно разграничить токсический и аллергический механизмы действия препарата, в связи с их нередким объединением втоксико-аллергический вариант.

Антибиотики. *Пенициллиновый стоматит.* Наиболее часто возникает серозный стоматит, реже - пузырные и язвенные формы. Слизистая оболочка всей полости рта приобретает ярко-красный цвет, отёчна, иногда на ней появляются мельчайшие пузырьки. Субъективно больных беспокоит чувство жжения, особенно при приёме горячей или острой пищи.

Очень характерен так называемый "пенициллиновый" язык: вследствие диффузного серозного воспаления вся слизистая оболочка спинки языка делается красной, как бы "обожжённой", нитевидные сосочки сглаживаются и по-

верхность спинки становится гладкой, слегка отёчной. Процесс более выражен на кончике языка. Субъективно отмечается чувство жжения и боли.

Такие пенициллиновые энантемы довольно быстро проходят при назначении десенсибилизирующих (детоксицирующих) средств или прекращении введения препарата. Более грозным является нарастающий отёк слизистой оболочки верхних дыхательных путей, угрожающий асфиксией, или развитие анафилактического шока.

Аналогичные симптомы могут вызывать и другие антибиотики (стрептомицин). Применение биомицина, помимо описанных выше изменений, может проявляться состоянием, сходным с "чёрным волосатым языком".

Синтомицин илевомицетин, помимо серозных, наиболее часто дают везикуло-буллёзные формы стоматитов, по клинической картине напоминающие многоформную экссудативную эритему. Многие авторы связывают это с их большим токсическим действием на организм. Б.М.Пашков (1963) описывает клиническое наблюдение тяжёлой токсической эритематозно-буллёзной сыпи на кожных покровах и в полости рта при употреблении синтомицина.

Ряд препаратов редко вызывают буллёзные поражения, однако нередко проявляются энантемами и экзантемами (барбитураты, сульфаниламиды и др.). Существуют так называемые "фиксированные" поражения, возникающие повторно на одних и тех же местах после каждого нового приёма лекарства, вызвавшего первое высыпание. Впервые "фиксированный" дерматит от применения бромида натрия был описан А.И.Поспеловым в 1890 году (название предложено Броком в 1894 году). "Фиксированные" поражения полости рта описаны для бромидов, реопирина, сульфаниламидов.

При сульфаниламидных стоматитах наблюдаются множественные или единичные высыпания на слизистой оболочке щёк, губ, твёрдого нёба, дёсен и языка. Они состоят из пятен синюшно-красного цвета, а нередко и пузырей различных размеров, оставляющих эрозии округлой или неправильной формы. На спинке языка и участках слизистой оболочки, принимающих малиново-красную окраску, иногда наблюдаются пятна синюшного цвета, покрытые беловатым налётом, пузыри и эрозии. Нередко поражается также красная кайма губ с развитием отёка, резкой гиперемии, эрозий. Эрозивные поражения в полости рта могут захватывать обширные участки.

Другие поражения. Применение медикаментов может вызывать местные изменения окраски, изъязвления и другие неспецифические симптомы. Так, "чёрный" язык описан при применении метилдопы (Brady H.J. с соавт., 1986), миноциклина (Katz J. с соавт., 1995); "золотой" язык - рамихлорида Шульцера(Шрроп J.W. с соавт., 1985).

Использование каптоприла часто приводит к язвам языка и окружающей слизистой оболочки (Corone S. с соавт., 1987), глоссопиррозу (Drucker C.R. с соавт., 1989). Menni S. с соавт. (1995) описывает лихеноидные эрозии слизистой оболочки рта и языка, вызванные приемом карбонаталития. Этот препарат часто вызывает множественные одиночно сидящие, не сливающиеся, афты (Nathan K.I., 1995). Применение кларитромицина-эрготамина часто вызывает эрготизм с синдромом ишемии языка (Horowitz R.S. с соавт., 1996).

Внутриартериальное использование вазопрессина часто приводит к некрозу языка (Zelch M.C. с соавт.,1985); Schwander S. с соавт.(1993) описаны язвы языка на фоне нейтропении, индуцированной азидотимидином. Гипертрофию языка вследствие длительного применения кортикостероидов наблюдал Under N.ccoaBT.(1995).

Лекарственные микозы. Наиболее частой симптоматикой при лечении антибиотиками являются лекарственные микозы. Кандидамикозы, вызываемые применением лекарственных средств, возникают при длительном применении антибиотиков, кортикостероидов и цитостатиков, нередко сопровождаются возникновением висцерального кандидоза, иногда приводящего к смертельному исходу. К патогенезу подобных микозов относятся следующие механизмы: непосредственное стимулирование Candida albicans, угнетение иммунологической защиты, угнетение нормальной кишечной флоры, продуцирующей витамины; угнетение фагоцитоза и непосредственное поражение тканей; парааллергическая сенсибилизация к грибковым антигенам ввиду сходства антигенной структуры некоторыхдерматофитовсрядом антибиотиков. Антибиотики вызывают развитие вторичного кандидамикоза путём угнетения сапрофитирующей микробной флоры в полости рта, на кожных покровах и половых органах, что приводит к свёртыванию её ингибирующего воздействия на развитие грибков (то есть развивается дисбактериоз).

Известно, что полость рта даже при тщательном гигиеническом уходе является местом постоянного обитания нормальной микробной флоры, которая благодаря своим антагонистическим свойствам и поддержанию постоянства микробиоценоза играет решающую роль в антибактериальной защите, в том числе и против микотических паразитов. Угнетение этих свойств микрофлоры при лечении антибиотиками непременно следует учитывать в патогенезе кандидаинфекций во рту.

Появляются жжение, частые выделения слюны или сухость в полости рта, боли при глотании. Визуально обнаруживают диффузное покраснение и небольшой отёк слизистой оболочки с рассеянными на ней молочно-белыми пятнышками, плотно прилегающими к основе. После удаления молочно-белых образований остаются поверхностные болезненные эрозии. В тяжёлых случаях подобные налёты распространяются на весь язык, стенки глотки и затрудняют глотание и дыхание. В тяжёлых случаях оральный кандидоз приводит к поражению пищеварительных органов, лёгких, почек и даже к кандидозному сепсису (висцерализация процесса).

Витамины. Витамин А - передозировка сопровождается мелкопятнистой сыпью, эритемой, папулёзной или акнеиформной сыпью налице; фолликулярным гиперкератозом на конечностях, пигментациями типа хлоазмы, кровоизлияниями, сглаживанием рисунка кончика языка, трещинами в углах рта. Витамин В1 может вызвать ангионевротический отёк, крапивницу, эритему, кандидамикоз и даже анафилактический шок. Никотиновая кислота - контактный дерматит. Витамин В12 иногда вызывает крапивницу, анафилактический шок. Высокие дозировки этого витамина могут вызывать акнеиформные и пустулёзные высыпания. Причиной подобных высыпаний является гидроксико-

баламин (один из продуктов метаболизма витамина). Фолиевая кислота вызывает макуло-папулёзную экзантему, сопровождающуюся зудом. Витамин D2 - крапивницу, экземулица, высыпания, напоминающие lichen scrofulosorum, псориазиформные изменения, кольцевидную гранулёму.

Гормональные препараты. Глюкокортикоиды и АКТГ: частота и виды побочных явлений при их использовании зависят от продолжительности лечения, дозировки, способа применения, от эндокринного равновесия организма. Наблюдаются следующие симптомы: макуло-папулёзные экзантемы, отёк Квинке и крапивница, генерализованная геморрагическая сыпь. При продолжительном лечении кортикостероидами лицо приобретает лунообразный вид, увеличивается оволосение, отмечают гипергидроз, отложения жира на спине, частые акне. При длительном пероральном применении стероидов наблюдается диффузная атрофия кожи. При местном лечении отмечают присоединение вторичной инфекции (особенно стафилококков), что приводит к импетиго и фолликулитам. Стероидные препараты могут вызывать обострения хронических декубитальных и трофических язв. При лечении фторированными кортикостероидами (синалар, локакортен) наблюдаются телеангиэктазии, геморрагические пятна, звёздчатые рубцы.

При использовании преднизолона на слизистой оболочке полости рта нередки эритематозные формы кандидамикоза в сочетании с мелкоточечными герпетическими высыпаниями и воспалением выводных протоков малых слюнных желёз. В некоторых случаях мы наблюдали элементы неакантолитической пузырчатки, сопровождающиеся отслойкой эпителия при механическом воздействии на слизистую. Аналогичные признаки встречались и как осложнение в случаях "синдрома отмены" (резкое уменьшение дозировки). Как правило, характерны сухость слизистой, её истончение. На языке наблюдается десквамация эпителия и его сосочковых структур; на их месте отмечают красноватые пятна, субъективные ощущения жжения и болезненности языка. Имеются случаи описания кровоизлияний в слизистую оболочку при местном применении кортикостероидов; они характеризуются обширными пурпурическими очагами типа сенильной пурпуры и в редких случаях напоминают картину пурпуры Шенлейна-Геноха. Описаны случаи замедления репарации раневых повреждений под влиянием кортикостероидов.

Иммуносупрессивная терапия также вызывает ряд побочных явлений. Антиметаболиты (метотрексат, пуринетол, имурел) и алкиланты (эндоксан, лейкеран) снижают устойчивость к инфекции и могут вызвать тератогенные нарушения. Самым опасным осложнением иммуносупрессивной терапии являются кандидозные инфекции. Они могут спровоцировать развитие злокачественных новообразований (в отдельных случаях карциномы), раздражение лимфо-ретикулярной системы. На слизистой оболочке полости рта иммуносупрессивная терапия, часто применяемая у пациентов с аллотрансплантацией почки, может вызывать развитие кандидозных инфекций, активировать сапрофитирующий вирус Herpes simplex и герпетические высыпания, что приводит к развитию долго не заживающих изъязвлений. Нередко указанные признаки появляются одновременно, что усугубляет течение патологического про-

цесса и ухудшает общее состояние пациента. Эти же признаки могут явиться маркёром наступающего осложнения на этапах иммунокоррекции у больных с пересаженной почкой (или другим органом).

Кроме описанных более или менее специфических поражений, характерных для того или иного лекарственного вещества, в полости рта встречаются многочисленные неспецифические симптомы. Пятнистые изменения (эритемы, геморрагии, гиперхромии) могут вызываться не только солями тяжёлых металлов, но и почти всеми антибиотиками, мышьяковистыми препаратами. Они проявляются в виде помутнения слизистой, лихеноидных изменений, появления пузырьков, эрозий и язв. В некоторых случаях с определёнными медикаментами связывают появление лекарственной "фиксированной" эритемы (по аналогии с кожными поражениями). Возникают овальные или округлые слегка отёчные энантемы, в последующем приобретающие фиолетовый оттенок. Чаще поражаются губы (красная кайма и их слизистая часть), реже - язык, нёбо, щёки. "Фиксированную" эритему вызывают пирамидон, антипирин, ауреомицин, атебрин, препараты золота. Заболевание может проявляться в виде сгруппированных эрозий, напоминающих пузырьковый лишай.

Редким поражением слизистой оболочки рта является кольцевидная гранулёма. Это поражение округлой формы, возвышается над окружающей слизистой, имеет размеры 2-3 мм и внешне имеет вид "разрезанного сала" белого цвета с более желтоватой окраской центральной части. Элемент наблюдается и в области уздечки языка. Заболевание возникает при приёме витамина D2, сульфа-80 ниламидов, пенициллина и туберкулина.

Стоматологам следует особо помнить о поражениях, возникающих от зубных паст, растворов для полоскания рта, средств зубоврачебной и зубопротезной техники. Здесь раздражающими факторами в возникновении стоматитов, хейлитов, экземных реакций в ротовой полости являются салол, формалин, карболовая кислота, сульфаниламиды, антибиотики, эфкалиптол, анисовое масло и другие медикаменты.

3.
ЗАБОЛЕВАНИЯ ЯЗЫКА ИНФЕКЦИОННОЙ (ВИРУСНОЙ, ГРИБКОВОЙ, БАКТЕРИАЛЬНОЙ) ЭТИОЛОГИИ

ГРИБКОВЫЕ ЗАБОЛЕВАНИЯ

Среди всего многообразия заболеваний грибковой этиологии поражения органов и тканей полости рта отмечены лишь для эпидермомикозов и глубоких микозов; кератомикозы и трихомикозы не встречаются, поскольку для них нет морфологического субстрата развития болезни (волосы, роговой слой кожи). Однако, даже эта клиническая классификация только отчасти может быть ис пользована при рассмотрении микотических поражений органов полости рта. Так, микотические поражения слизистой оболочки, согласно этой классифика ции, должны быть отнесены к эпидермомикозам, а все остальные заболевания этой локализации - к глубоким системным микозам. Однако такое разграниче ние не всегда обосновано и может быть применимо на практике. Так, напри мер, поверхностные поражения слизистых оболочек - кандидоз и др. - могут быть 81
начальными проявлениями общего системного микоза (либо следствием вис-церализации первичного процесса). Таким образом, большинство микозов могут выступать как переходные формы глубоких и поверхностных микозов.

Кандидоз (син.: кандидамикоз, монилиаз) - заболевание, обусловленное воздействием дрожжеподобных грибов рода Candida (Cc. albicans, tropicalis, pseudotropicalis, stellatoidea, parapsillosis, intermedia и др.). Они широко распространены во внешней среде, вегетируют в почве, на плодах, овощах и фруктах, обнаруживаются на предметах домашнего обихода. На кожных покровах и слизистых оболочках они обитают в качестве сапрофитов; их выделяют из различных экскрементов, мочи, мокроты, ногтей и др. Персистируя внутри клеток эпителия и размножаясь в них, грибы, окружённые микрокапсулой, защищены от лекарственного воздействия, что является порой причиной неэффективности лечения. Глубина их внедрения в эпителий может достигать базального слоя.

Заболевание впервые описано Б.Лангенбекомв 1839 году.

Кандидоз может развиваться за счёт инфицирования извне и за счёт собственных сапрофитов, нередко представляя собой аутоинфекцию. В большинстве клинических случаев кандидозное поражение полости рта не является моноинфекцией; в соскобах нередко обнаруживаются Leptothrix, грибы рода Geotrichum, Aspergillus. Патогенетически заболевание развивается в результате нарушения барьерных механизмов и снижения защитных сил организма в результате различных экзо- и эндогенных влияний. Среди последних большое

значение имеют микротравмы, химические повреждения, повышение влажности и температуры, приводящие к десквамапии и мацерации эпителия и последующей инвазии грибов. Побочные действия антибиотиков имеют значение не только при лечении, но также в процессах их производства и работе с ними. Кандидоз могут вызывать цитостатики, кортикостероиды, антидиабетические средства, оральные контрацептивы, употребление алкоголя и наркотиков, лучевые воздействия. Эндогенными фоновыми факторами являются иммунодефицитные состояния, сахарный диабет, дисбактериоз желудочно-кишечного тракта, гиповитаминозы, тяжёлые общие заболевания, ВИЧ-инфекция. Дети младшего возраста и лица преклонных лет наиболее ранимы из-за возрастных дефектов иммунной системы.

У детей грудного возраста кандидоз может возникать в первые недели жизни, в основном у ослабленных лиц. Начальными признаками заболевания являются гиперемия и отёчность дёсен, слизистой оболочки полости рта и языка. В последующем на этом фоне появляются налёты белого цвета, состоящие из вегетации грибов. Они увеличиваются в размерах, образуя плёнки белого, сероватого и желтоватого оттенков. Плёнки неплотно спаяны с подлежащими тканями, удаляются легко, без повреждений подлежащей слизистой оболочки, сохраняющей гладкую поверхность и красный цвет.

У взрослых кандидоз нередко возникает как хроническое заболевание. При этом гиперемия и отёчность слизистых оболочек убывают, а налёты становятся грубыми и плотно прилегают к подлежащей основе, при поскабливании оставляя эрозии. На спинке языка появляются глубокие поперечные и продольные борозды, покрытые белым налётом, нередко наблюдаются признаки макроглоссии за счёт отёка, гипосаливации, жжения, усиливающиеся при приёме острой пищи. Нитевидные сосочки сглаживаются или атрофируются. Отметим, что аналогичные симптомы можно наблюдать при глоссалгии и парестезии слизистой оболочки языка, инфекционно-аллергических заболеваниях (например, синдроме Мелькерссона-Ро-зенталя, лекарственных глосситах).

Выделяют несколько форм кандидоза: псевдомембранозную (ложно-плёнчатую), эритематозную (атрофическую) и гиперпластическую. Они могут развиваться как самостоятельные формы поражения, либо как переходные - начинаясь с эритематозной (как острое состояние), и в последующем по мере хронизации патопроцесса трансформироваться в вышеперечисленные варианты.

Острый псевдомембранозный кандидоз. **(Рис.3-1).** В продромальном периоде слизистая оболочка языка (нередко и другие участки по-

Рис.3-1: **Острый** псев-лостирта) становится гиперемированной, су-**домембранозный кан-**ховатой, на ней появляются точечные белые **дидоз**

высыпания, напоминающие творожистые массы или беловато-серые легко снимающиеся плёнки. В тяжёлых, запущенных случаях налёты становятся более плотными, удаляются с трудом, обнажая эрозированную кровоточащую поверхность.

Острый атрофический кандидоз (рис.3-2) может возникать как дальнейшая трансформация вышеописанной формы или проявляться первично при сенсибилизации к грибу. Его отличает сухость и яркая гиперемия слизистой оболочки, типичная сильная болезненность. Налётов очень мало, они сохраняются лишь в глубоких складках.

Рис.3-2: Острый атрофический кандидоз (эритематоз языка).

Хронический гиперпластический кандидоз (рис.3-3) характеризуется появлением на гиперемированной слизистой оболочке крупных белых папул, которые могут сливаться в бляшки, по форме напоминая плоскую лейкоплакию. При поскабливании налёт снимается лишь частично. На языке поражается область, типичная для ромбовидного глоссита, и в ряде случаев выглядит как папиллярная гиперплазия. Такое поражение должно рассматриваться как преканкрозное состояние.

Хронический атрофический кандидоз, в отличие от аналогичной острой формы, встречающейся на языке, почти всегда локализуется на протезном ложе (повторяя его формы). Клинически проявляется гиперемией и сухостью слизистой оболочки, единичными белыми точками налёта.

Рис 3-3" Хронический гиперпластический кандидоз я*"и;

Наиболее частыми локализациями патопроцесса на языке являются дорсальная и боковые поверхности, реже - вентральные участки. Однако, кандидозные элементы можно наблюдать на всех поверхностях языка. В процессе развития заболевания нередко имеются отёчность (увеличение языка, наличие отпечатков зубов), затруднённый приём пищи. Общими симптомами могут быть признаки, характерные для дисбактериоза желудочно-кишечного тракта.

Е.К.Трофимова (1995) выделяет следующие варианты кандидозного глоссита: 1) эрозивная форма - гиперемированная отёчная слизистая оболочка спинки языка покрыта рыхлым, легко снимающимся, с образованием эрозий налётом серовато-белого цвета, 2) инфильтративная форма - язык гиперемирован,

Рис.3-4: Хронический кандидоз на фоне заболеваний ЖКТ. м[1]'

отёчен, его боковые поверхности покрыты трудно снимающимся налётом наподобие тонких плёнок, сосочки атрофированы, 3) эритематоз-ная форма - язык отёчен, ярко гиперемирован, покрыт пенистым, вязким, легко снимающимся налётом, 4) десквамативная форма - на спинке языка участки десквамации эпителия, чувствительные к любым раздражителям, окружённые серовато-белым или тёмно-жёлтым трудно снимающимся налётом. **(Рис.3-4).**

Следует указать на возможность развития *гранулематозного хронического* ***кандидоза,*** развивающегося чаще на фоне иммунодефицитов (Т-клеточный дефицит, снижение титра антикандидных IgA в слюне, поражения мононуклеарно-макрофагальной системы), эндокринных нарушений. Характерно образование инфильтрированных эритематозных очагов или узелков (гранулём) синюшно-коричневатого цвета, несколько напоминающих элементы саркомы Капоши или гемангиом ("пламенеющий" невус).

В ряде случаев очаги кандидоза могут являться инициирующим фактором развития неоплазий слизистой оболочки полости рта (O'Grady J.F. с соавт., 1992).

Лечение. При лёгких формах назначают местные препараты: 5% раствор буры в глицерине, 1-2% растворы анилиновых красителей, 10% нистатиновая мазь, амфотерициновая мазь, 1% клотримазол (мазь, крем, раствор), сосание предварительно размельченных таблеток нистатина, леворина, аппликации растворами натриевой соли нистатина. При тяжёлых формах заболевания назначают дифлюкан, траконазол, низорал, нистатин, леворин, тербинафин, бифидум-бактерин, бифиформ, бифоназол. Необходимо помнить, что традиционные антимикотические средства, назначаемые стоматологами (нистатин и леворин) практически не всасываются в желудочно-кишечном тракте и не оказывают резорбтивного действия. Для лечения инфильтративных и глубоких форм целесообразнее использовать микогептин (по 0,25 г 2 раза в сутки) и в виде мази, а также амфотерицин В, обладающие наилучшей всасывающей способностью из полиеновых антимикотиков (по 200000 ЕД 2 раза в сутки), полимиксин В. Эффективны имидазольные производные (клотримазол, терконазол, интраконазол, миконазол, кетоконазол). Однако, не рекомендуется увеличивать дозу имидазольных препаратов, так как это не способствует увеличению их концентрации в крови, а создаёт кумулятивный эффект, ведущий к осложнениям (гепатит, артралгии, парестезии, тромбофлебит и др.). Ценным считается лечение препаратами йода, который может выделяться через слюнные железы, кожу и слизистые оболочки, оказывая противогрибковое действие. 3% растворы натрия йодида и калия йодида назначают принимать внутрь по 1 столовой ложке после еды, запивая молоком, в течение 4-6 недель. Клотримазол высоко

чувствителен именно к Candida, сочетаясь с высокой антибактериальной активностью, низкой аллергенностью и токсичностью.

Усиливает действие антимикотиков в местном применении димексид; ферменты (лизоцим, террилитин) потенцируют их эффект в 2-16 раз (В.В.Богданов, 1978).

Синдром Луи-Бар. Хронический генерализованный кандидоз. Развивается на фоне врождённого Т-иммунодефицита. Обнаруживаются атаксии-телеангиэктазии. Наследуется по аутосомно-рецессивному типу. Болезнь сопровождается снижением количества и пролиферативной активности Т-лимфоцитов и отсутствием или низким содержанием сывороточного и секреторного иммуноглобулина А. Клиника болезни характеризуется склонностью к пиогенным инфекциям на коже. При тяжёлом течении может проявляться мозжечковая атаксия, сопровождающаяся атетозом, тремором, стоматитом (гиперплазия языка, "заеды").

Лептотрихоз. (Рис.3-5). Являясь естественным сапрофитом, Leptotnchia buccalis живёт в складках слизистой оболочки, десне-вых карманах, ретромолярном пространстве; довольно много её обнаруживается среди нитевидных сосочков языка. Лептотрихоз полости рта вызывают местные иммунодефицита, гальванизм, сопутствующие грибковые инфекции; нередко определяется он при кандидозе.

Рис.3-5: Лептотрихоз.

При лептотрихозе из органов и тканей полости рта наиболее часто поражается спин ка языка. Поскольку лептотрихии испытыва ют тропность к лимфоидной ткани, процесс нередко локализуется в области язычной мин далины и лакун глоточных миндалин. При ге нерализации процесса язык покрывается плотным, с некоторым трудом снимающимся беловато-серым налётом; местами под сняв-

•

шимся налётом обнаруживаются плотные бляшковидные образования, состоящие из маленьких "шипиков", при минимальных воспалительных изменениях окружающих тканей. Считают, что это ороговевшие нитевидные сосочки. По нашему мнению, морфологической основой этих ороговевших сосочков является гиперкератоз, вызванный Leptotnchia buccalis. Вообще, для лепротрихоза какие-либо воспалительные изменения окружающих тканей нехарактерны.

Обычно лептотрихоз, даже длительно существующий, не вызывает никаких субъективных ощущений у больных и никак не отражается на их общем состоянии. При массивном налёте в области корня языка, надгортанника, особенно когда "шипы" сильно выпячены, могут возникать неприятные ощущения першения, инородного тела в горле, чувство жжения в глотке, иногда приступообразный кашель.

В литературе до сих пор дискутируется вопрос о нозологической принадлежности лептотрихозных поражений. Обычно бессимптомное течение лептотрихоза ставит до некоторой степени под сомнение и сам факт того, чтолептотрихоз является заболеванием. Ещё F. Siebenmann (1895), основываясь на своих клинических наблюдениях, считал, что при лептотрихозе происходит лишь избыточное разрастание и ороговение эпителия.

Мы, основываясь на результатах анализа наших клинических наблюдений, пришли к выводу, что, несмотря на частое бессимптомное протекание лептотрихоза, он является не физиологическим, а патологическим процессом. При чисто физиологическом процессе происходит лишь небольшое ороговение эпителия ел изистой и нитевидн ых сосочков. При длительно текущем лептотрихозе отмечается выраженный гиперкератоз. Кроме того, нормальный физиологический процесс должен был бы наблюдаться у человека в течение всей жизни, а не возникать лишьпри определённых условиях, какубольныхлептотрихозом. Наши наблюдения также показывают, что очаги поражения могут вызывать и воспалительную реакцию подлежащей ткани. Подтверждает высказанную точку зрения и успешность проводимой терапии, в то время каклечение нормального физиологического процесса представляло бы собой бесперспективную задачу. Согласно современным концепциям, это, безусловно, своеобразная реакция слизистой оболочки на лептотрихозную инфекцию, активизация и размножение которой происходят при наличии определённых условий, о которых мы сообщим ниже.

В 75% клинических исследований лептотрихоза мы наблюдали сочетание двух процессов - кандидоза слизистой оболочки полости рта и лептотрихоза. При анализе этих наблюдений мы старались выявить факторы, играющие роль в патогенезе последнего, обуславливающие переход Leptothrix buccalis из сапрофитического состояния в патогенное. По нашим данным, такими факторами являются предшествующие длительные заболевания желудочно-кишечного тракта, авитаминозы, хронический тонзиллит. Заболевания желудочно-кишечного тракта, особенно гипацидные и анацидные гастриты, приводят к нарушению нормального микробиоценоза слизистой оболочки и усиленному развитию отдельных микроорганизмов, в частности, Leptothrix buccalis. Одним из проявлений гипо- и авитаминозов, особенно группы В и С, являются различные нарушения целостности слизистых оболочек. Естественно, эти нарушения облегчают внедрение в слизистую различных микробов. Несомненно, что хронические воспалительные процессы способствуют суперпнфицированию, так как воспалительный субстрат, а также ороговение клеток могут служить питательной средой для размножения различных микроорганизмов, втом числе и Leptothrix buccalis.

Увеличению числа случаев лептотрихоза в последние годы способствует применение антибиотиков. Это обусловлено тем, что длительная антибиотикотерапия приводит к развитию микроорганизмов, нечувствительных к ним, и к суперинфицированию. Ктаким микроорганизмам относятся главным образом дрожжеподобные и плесневые грибы, атакже Leptothrix buccalis (Е.Я.Мороз, 1962; А.М.Ариевич, З.Г.Степанищева, 1964). По нашим данным, длительная антибиотикотерапия предшествовала заболеванию лептотрихозом у 26%

больных. У 12 человек (3,4 % наблюдений) лептотрихоз возник на фоне лечения кортикостероидными препаратами (дексаметазоном и преднизолоном). Л.Н.Данилова-Перлей (1970) ведущее место в патогенезе этого заболевания отводит различным нарушениям вегетативной нервной системы. При обследовании больных лептотрихозом она обнаружила у них черты выраженного неврастенического статуса. В эту же группу она относила больных с дистонией кишечника и дискинезией желудка, полагая их следствием вегетоневрозов.

Лептотрихоз, как правило, характеризуется хроническим длительным (в течение нескольких лет) течением, и может наблюдаться, особенно без соответствующей терапии, на протяжении многих месяцев и лет. Однако, в литературе описаны случаи самоизлечения процесса. По нашему мнению, это может быть обусловлено устранением различных первопричин заболевания (см. выше).

Из приведённых данных видно, что дифференциальная диагностика кандидоза слизистой и лептотрихоза (если только они не сочетаются друг с другом) нетрудна. Основными дифференциальными признаками являются: 1) совершенно разный вид патологических образований или налётов, легко снимающихся при микозах и трудно при лептотрихозе; 2) при микозе всегда имеются явления реактивного воспаления слизистой, а при лептотрихозе в большинстве случаев отсутствует какая-либо тканевая воспалительная реакция; 3) в отличие от микоза, даже выраженный лептотрихоз обычно не вызывает никаких субъективных ощущений и никак не отражается на общем состоянии больного.

Предложено много методов лечения лептотрихоза, но до настоящего времени не создано достаточно эффективного средства. Трудности выбора эффективного лекарства во многом обусловлены тем, что культивировать Leptothrix buccalis на питательных средах удаётся с трудом, следовательно, невозможны лабораторные эксперименты. В основном все применяющиеся методы сводятся к механическому удалению очагов поражения или их смазыванию растворами бикарбоната натрия, Люголя и др. В наших клинических испытаниях они оказались малоэффективными. Применение нистатина, леворина, декамина также не дало положительных результатов. Наиболее эффективным, по нашим данным, оказались аппликации 0,1% раствора хинозола. Одновременно мы старались устранить те предрасполагающие факторы, на фоне которых возникло заболевание (см. выше). Полное устранение всех очагов лептотрихоза наблюдается лишь через 3-4 месяца; лечение необходимо проводить совместно с оториноларингологом, в связи с нередким поражением миндаликовой ткани. В случае сочетанных форм кандидоза и лептотрихоза лечение проводят с применением антимикотиков (нистатин, леворин и др.). В.Я.Кунельская, М.Е.Загорянская (1974) рекомендуют криотерапию нёбных миндалин, однако криовоздействия на язычную миндалину они не применяли.

Споротрихоз. Впервые описан Schenck в 1898 году. Глубокий микоз, поражающий слизистые оболочки, кожу, подкожную клетчатку и внутренние органы. Возбудитель - Sporotrichum schenckii. Заражение происходит при травме кожи или при вдыхании инфицированной пыли; заболевание малоконтагиозно.

Различают первичные и вторичные проявления болезни. Первичные развиваются на месте внедрения возбудителя (поскольку гриб нередко присутствует

в почве как сапрофит, он может попадать в организм при употреблении недостаточно чистых овощей и фруктов). Таким образом, из органов полости рта первичный очаг чаще всего локализуется на языке (микротравмы при откусывании пищи). На месте внедрения возбудителя нередко возникают холодные плотные красновато-коричневые бугорки, вскрывающиеся в последующем с образованием так называемых "споротрихозных шанкров" - поверхностных язв с неровным, нередко папилломатозным дном и подрытыми краями. Язвы, как правило, безболезненны и без специфической терапии крайне плохо заживают. Из-за внешнего сходства язв обязателен дифференциальный диагноз с туберкулёзом и сифилисом.

В развёрнутую стадию болезни на коже чаще всего появляются фолликулиты, акне, папулы, бляшки, в дальнейшем - веррукозные или папилломатозные, псориазиформные высыпания. В полости рта встречаются разлитые эритематозные, язвенные, в дальнейшем папилломатозные поражения. Нередко возникают аллергические сыпи (споротрихиды). На языке появляются белые пятна, увеличивающиеся звёздообразно (рост мицелия). При слиянии отдельных участков весь язык покрыт бело-серым толстым налётом; слизистая оболочка, свободная от налёта, имеет синеватую окраску. При снятии налёта открывается кровоточащая поверхность. Регионарные лимфатические узлы увеличены, возможно их абсцедирование. При глубоких поражениях языка в его толще образуется соединительная ткань.

Лечение: препараты йода в возрастающих дозировках, амфотерицин В, 38 низорал, дифлюкан; эффективна специфическая иммунизация вакциной (споротрихином). При язвенно-гуммозной форме хорошим эффектом обладают инъекции бициллина. Необходимо помнить, что хирургическое иссечение очагов при споротрихозе противопоказано, поскольку раневые поверхности почти не заживают и обязательно трансформируются в язвы.

Актиномикоз. Актиномикоз нередко возникает в полости рта и представляет собой хронический процесс, вызываемый лучистым грибком, открытым Израэлем в 1878 году.

Заболевание впервые описал B.Langenbek в 1845 году. Актиномицеты обычно являются сапрофитами, живущими в полости рта, и активизируются при различных иммунодефицитаых состояниях. Большинство исследователей подчёркивают, однако, что непосредственным толчком для развития болезни должно служить внедрение грибка в ткань в результате уколов, травм, хирургических вмешательств. Заболевание малоконтагиозно. Инфицирование чаще эндогенное в результате активации актиномицетов.

В подавляющем большинстве случаев актиномикоз возникает в шейно-лицевой области, нередко в толще языка, глотке и на нижней челюсти. Кожные проявления заболевания являются, как правило, вторичными и представляют собой не место внедрения грибка, а место выхода гноя из распавшегося узла. В глубине кожи или слизистой оболочки развивается один, а чаще несколько плотных "деревянистых" узлов без острых воспалительных явлений, повышения температуры и признаков общего недомогания. Лишь при распаде узлов с выделением гноя через несколько узких фистулёзных отверстий начинаются

явления интоксикации с головными болями, общей слабостью, субфебрильной температурой. При локализации узлов на нижней челюсти нередко развивается судорожный спазм мышц лица (тризм), затрудняющий приём пищи и открывание рта. В области слияния нескольких узлов воспалительный инфильтрат имеет значительную плотность, что является важным диагностическим признаком. В центре инфильтрата образуется несколько отверстий, представляющих собой свищевые ходы с мясо-красными грануляциями в виде сосков. Из фистул выделяется жидкий гной с большим содержанием желтовато-серых зёрен, видимых простым глазом, размером до 1 мм (друзы актиномицетов). Друзы представляют собой густо свёрнутые в центре нити мицелия, по периферии которых в виде кольца располагаются мельчайшие булавовидные вздутия. Большую трудность для диагностики представляют одиночные узлы, располагающиеся в толще языка или на дне ротовой полости. Плотные, синюшно-красного цвета, малоболезненные, ещё не распавшиеся узлы очень напоминают сифилитическую гумму или раковую опухоль. При этом реакции со стороны лимфатических узлов также не наблюдается. Надо помнить, что при актиномикозе со значительным инфильтратом и большим распадом отдельные серореакции (в том числе и реакция Вассермана) могут быть короткое время положительными. Клиническая картина иногда весьма точно симулирует скрофулёзно-сифилитическую гумму; нередко в таких случаях друзы актиномицетов не обнаруживаются даже при повторных лабораторных исследованиях. Вокруг язвы формируется мощная грануляционная ткань.

Существенное диагностическое значение имеет постановка кожно-аллергических проб с актинолизатом, а также реакция Борде-Жангу (связывания комплемента) с актинолизатом.

Другие микозы.

Розовый лишай (pityriasisrosea). **На** языке проявляется невоспалительными розоватыми с коричневатым оттенком шелушащимися пятнами (их отличает псевдоахромичность). Элементы склонны к периферическому росту и слиянию, не возвышаются над поверхностью слизистой и сочетаются с кожными поражениями (Vidimos A.T. с соавт., 1992).

Риноспоридиоз (болезнь Шибера). Риноспоридиоз, описанный Malbran, в 1892 г., относится к хроническим глубоким гранулематозным микозам, поражает обычно слизистую оболочку носа или влагалища. Поражение полости рта встречается редко; обычно поражается язык. Возбудитель - Rhinosporidium sceberi. Развиваются папилломатозные или полипозные разрастания (гранулемы) в виде малины или цветной капусты, покрытые вязкими слизистыми массами, легко кровоточащие (вследствие обильной васкуляризации). Ahnluwalia KB с соавт. (1990) описывает очаги ри носпоридиоза, располагающиеся на спин ке языка, в ассоциации с ороговевающей карциномой. Полипы могут достигать больших размеров.

Аспергиллёз - поражение, обусловленное плесневыми грибами рода Aspergillus. Впервые описан в 1844 году Bennett. Грибы широко распространены в почве в качестве сапрофитов. Пути заражения - ингаляторный, оральный, реже - через повреждённую кожу. Заболевание неконтагиозно.

В полости рта на щеках и спинке языка наблюдают эритроплакические очаги **с** гиперемией, иногда - с инфильтратом. Часты также везикулёзные и папулёзные высыпания, сопровождающиеся зудом или изменением вкуса. На слизистой оболочке щёк, языка, нёба образуются небольшие белые пятнышки и точки, представляющие собой плотные колонии нитей мицелия и спор грибка, легко удаляющиеся при поскабливании. Редко наблюдаются инфильтративно-язвенные очаги, гуммоподобные узлы или абсцессы.

Пенициллиозы. Хронические язвенные поражения слизистых оболочек, вызываемые грибами рода Penicillium. Впервые описал в 1889 году Siebenmann при одновременном поражении уха. В настоящее время встречаются крайне редко.

Парша (фавус) вызывается грибком Trichophyton Schonleinii (ахорион Шёнлейна), распространяется в основном контактно, с током крови или лимфы. Патогномоничный признак поражения кожи - образование так называемых скутул (щитков). Илиеско и Лонгин приводят наблюдение больного **с** распространённой паршой, у которого было поражение языка в виде небольших округлых поверхностных язв, покрытых жёлтой корочкой, легко снимающейся при поскабливании. Photinos описал изменения на спинке языка в виде сухой, гиперемированной слизистой оболочки с маленькими, величиной с булавочную головку, жёлтыми возвышающимися точками, состоящими из мицелия и спор грибка.

Трихофития на слизистой оболочке рта была описана в 1893 году Робинзоном. Трихофития - очень распространённое и контактное заболевание, быстро распространяется по коже туловища. На слизистой оболочке твёрдого и мягкого нёба у больных обнаруживаются красные пятна неправильных очертаний и поверхностные эрозии, покрытые беловатым налётом. На спинке языка возникают маленькие узелки величиной с булавочную головку, некоторые из них превращаются в поверхностные эрозии.

Глубокий ***бластомикоз.*** **(Рис.3-6 и 3-7)** Заболевание вызывается дрожжевыми грибками из группы сахаромицетов, которые в качестве сапрофитов могут находиться в полости рта и желудочно-кишечном тракте. В толще кожи грибки вызывают воспалительные узлы, которые распадаются в результате некроза в язвы **с** фистулёзными ходами, крупными вялыми подстомикоз языка.

Рис.3-6: Глубокийбла- планом.

Рис.3-7: Тоже -

рытыми краями и слизисто-гнойным отделяемым. В полости рта заболевание проявляется в виде одиночных, чаще множественных узлов, располагающихся в толще слизистой оболочки дёсен, языка, нёба и щёк. При дальнейшем распаде узла образуется язва с папилломатозными разрастаниями и хроническим течением; она может симулировать язвы гуммозного или бугоркового сифилиса, раковые язвы.

Гистоплазмоз (болезнь Дарлинга) (рис.3-8) - глубокий системный микоз, впервые описан Дарлингом в 1906 году. Заболевание вызывается диморфным грибом Histoplasma capsulatum Darling, особенностью которого является наличие двух взаимопереходных форм - мицелиаль-ной (сапрофитной) и дрожжевой (паразитарной). Гистоплазмоз - неконтагиозное заболевание, заражение в основном происходит при вдыхании инфицированной пыли (сельскохозяйственные работы, снос старых зданий). На слизистой оболочке возможны проявления по типу многоформной экссудативной эритемы, десквамативные и веррукозные поражения (локализующиеся в основном на спинке языка), образования, напоминающие малакоплакию (контагиозный моллюск). Особенностью является одновременное нередкое наличие на эритематозном фоне узелковых и папулонекротических изъязвлений, небольших абсцессов, гранулематозных опухолей (Samuel J. с соавт., 1986), сочетающихся с множественными петехиями. Узелки и язвы могут располагаться на слизистой оболочке щёк, губ, но большей частью их находят на языке. Миллер описал "щёчную форму" в полости рта как своеобразный "симптом" заболевания, представляющий собой гранулематозные припухания с изъязвлениями. Дифференциальный диагноз проводят с туберкулёзом, сифилисом, опухолями, лимфомами, другими микозами.

Рис.3-8: Гистоплазмоз языка (болезнь Дарлинга).

Кощидиоидоз. (Рис.3-9). Впервые описан в 1891 году и относится к глубоким микозам, вызываемым кокцидиями. При этом в коже наблюдаются глубокие язвы с фистулами, казеозным распадом, как при скрофулодерме, с папилломатозными разрастаниями вокруг фистул. Наблюдаются также узловатая эритема, фликтенулёзный конъюнктивит и полиморфные аллергические высыпания (А.Н.Аравийский, П.Н.Кашкин).

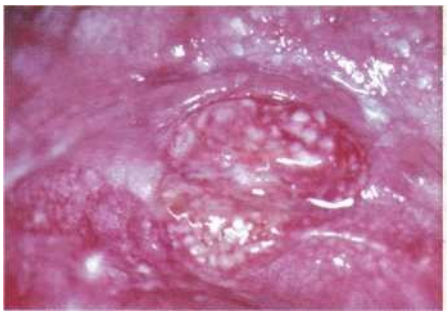

Рис.3-9: Язва языка с казеозным распадом при кокцидиоидозе.

Криптококкоз. Глубокий системный микоз, впервые описан Буссе и Бушке в 1894 году. Возбудитель - гриб Cryptococcus neoformans, сапрофитирующий в почве и помёте птиц. Человек заражается от вдыхаемого воздуха, а также от голубей (основные механические переносчики криптококков), лошадей, кошек, собак и др. Заболевание преимущественно поражает мозг и мозговые оболочки, лёгкие, отличается высокой летальностью. На коже нередко находят множественные узлы, кожа вокруг которых имеет синюшный оттенок. В последующем они быстро размягчаются с образованием кратерообразных язв с ярко-красного цвета дном, покрытым грануляциями.

В полости рта криптококкоз проявляется вскрывающимися пустулами (эрозиями с гнойным экссудатом), папулами, сливающимися в бляшки, но чаше всего множественными гуммозного характера узлами, изъязвляющимися с образованием больших язвенных дефектов с подрытыми краями и легко кровоточащим дном, покрытых вялыми грануляциями. После заживления язв остаются неправильной формы, втянутые рубцы.

Хромомикоз. Хроническое по течению гранулематозное грибковое заболевание кожи и слизистых оболочек. Впервые описано Pedroso в 1911 году. Характеризуется бородавчатыми, иногда язвенными поражениями. Возбудитель - Hormodendrum pedrosoi. Заражение происходит при травме кожи. Заболевание неконтагиозно, метастазированиелимфо- и гематогенное.

Клиника. Характерно хроническое течение со склонностью к прогрессированию и образованию гранулематозно-веррукозных высыпаний. Первичный 92 элемент возникает на коже или слизистой оболочке через несколько дней, а иногда и месяцев на месте травмы, напоминая папулу синюшно-красного цвета или эритемато-сквамозную бляшку наподобие псориатической. Постепенно рядом с основным очагом появляются другие элементы тёмно-красной или тёмно-бурой окраски с бородавчатой сосочковой поверхностью. В результате слияния элементов образуются крупные очаги поражения с фестончатыми краями и мощным инфильтратом по периферии, в дальнейшем заживающие грубыми келоидными рубцами.

Цефалоспориозвызывается плесневыми грибами, сапрофитирующими в почве и на растениях. Развивается обычно при травме (характерны травмы кончика и боковых поверхностей языка при откусывании овощей и фруктов). В полости рта (нередко на языке) могут возникать инфильтраты с последующим распадом и образованием гуммозно-язвенных или язвенно-вегетирующих очагов.

Диагноз микозов основывается большей частью на микроскопических данных. В лечении применяют антимикотические средства per os (амфотерицин В, амфоглюкамин, леворин, нистатин, дифлюкан, ламизил, низорал) в сочетании с наружной фунгицидной терапией.

ВИРУСНЫЕ ЗАБОЛЕВАНИЯ

В связи с высокой распространённостью, герпетическая инфекция представляет собой серьёзную проблему для репродуктивного здоровья населения, особенно женщин и детей раннего возраста. С герпесом связаны разнообразные, порой весьма серьёзные осложнения, в связи с чем он наносит ощутимый социальный и моральный ущерб.

Герпетические высыпания, рецидивирующие в течение многих лет, могут приводить к нервно-психическим, неврастеническим расстройствам и депрессивным состояниям (И.Ф.Баринский с соавт., 1986).

Не исключены случаи инфицирования пациентов медицинским персоналом при оказании стоматологической помощи. В свою очередь медицинский персонал может заражаться от больных. Доказано, что вирус простого герпеса (ВПГ) сохраняет свою жизнеспособность на резиновых перчатках, инструментах в течение нескольких часов (Г.Т.Сухихссоавт., 1997).

Распространённость герпетической инфекции обеспечивается большим числом вирусоносителей: около 20 млн человек в мире являются бессимптомными носителями вируса, половина из них инфицирована вирусом типа ВПГ-2. ВПГ-1 передаётся оролабиальным путём и определяется у 70-100 млн человектолько в США (E.Clayton с соавт., 1988). Распространённость вируса нередко зависит от образа жизни и условий проживания населения: так, ВПГ выявлен у 80% проституток и всего у 3% монахов; 90% лиц с низкими социально-экономическими условиями жизни являются серопозитивными по ВПГ (T.Chuang с соавт., 1983). Частотаано-генитальной инфицированности ВПГ-1 среди населения нашей страны варьирует в пределах 7-50%.

Генитальный герпес, передающийся чаше при прямом сексуальном контакте, нередко ассоциирован с другими заболеваниями, передающимися половым путём - в первую очередь гонореей, хламидиозом. ВПГ облегчает передачу ВИЧ, который, в свою очередь, облегчает передачу других половых заболеваний ("эпидемиологический синергизм").

Наблюдаемое в настоящее время ухудшение экологической обстановки и увеличение психо-эмоционального напряжения снижают резистентность организма к оппортунистическим инфекциям, включая и ВПГ. Развившаяся герпетическая инфекция, в свою очередь, снижает резистентность организма к другим инфекциям (особенно вызываемые сапрофитирующей грибковой флорой).

В связи с большой вариабельностью типов вируса, большой распространённостью и высокой контагиозностью заболевания, разработка мер профилактики герпетической инфекции остаётся весьма сложной задачей.

Герпес простой (син.: лишай простой пузырьковый) - вирусное заболевание, характеризующееся высыпаниями одиночных или сгруппированных пузырьков, склонных к рецидивированию. Возбудителем заболевания является дерматонейротропный ДНК-содержащий вирус простого герпеса. Первично вирус проникает в организм через травмированную слизистую оболочку при контакте с вирусоносителем, при половом контакте с инфицированным больным, при контакте с инфекционным материалом и воздушно-капельным пу-

тем. Резервуаром вируса, содержащим возбудитель в латентном состоянии, являются регионарные чувствительные ганглии (наиболее часто - спинальные или черепно-мозговые). Несмотря нато, что вирусоносителями являются около 90% населения земного шара, не у всех проявляются клинические признаки заболевания.

У большинства людей первичная герпетическая инфекция протекает субклинически или асимптомно, принимая характер вирусоносительства. Состояние биологического равновесия нарушается воздействием различных провоцирующих факторов, что приводит к переходу латентной инфекции в хроническую форму заболевания. У большинства людей иммунные механизмы сдерживают реактивацию латентного вируса и предупреждают развитие рецидивов. Но приблизительно у 1/3 вирусоносителей с недостаточной противовирусной резистентностью, поданным S.Nagafuchi (1980), возникают манифестные формы заболевания.

Формами проявления герпетической инфекции могут бытьдиссеминированная (генерализованная) и локализованная. Первая встречается у "иммунокомпрометированных" пациентов и наблюдается в случаях, если в процесс вовлекается более одного органа. Локальная встречается у большинства взрослых лиц, первично инфицированных ВПГ, и ограничивается гениталиями либо полостью рта (слизистая оболочка, язык, губы).

Для контроля за действием герпетической инфекции в организме развиваются гуморальный, клеточный и цитокинный ответы, ограничивающие вирусную репликацию. Угнетение иммунного ответа способствует осложнениям и генерализации инфекции, что нередко наблюдается на фоне приобретённых иммунодефицитов (тяжёлое течение соматической патологии, передозировка сильнодействующих лекарственных веществ, осложнения цитостатической терапии при опухолях, трансплантации органов и т.д.). В подобных случаях клиническая картина вирусной инфекции приобретает затяжной характер. Увеличивается срок пузырьковой и эрозивной стадий герпеса, появляются пузырьки с геморрагическим содержимым, наблюдаются случаи сочетанноготечения герпеса и кандидамикоза, язвенно-некротического стоматита.

Латентный вирус может быть реактивирован в инфекционную форму, вызывающую возвратную инфекцию (рецидивирующий герпес). Возвратная инфекция (рецидивы) обычно бывает менее тяжёлой и ограничивается той же локализацией, что и первичная. Однако, у больных с иммуносупрессией возвратная инфекция может быть тяжёлой и генерализованной, вплоть до герметического энцефалита с менингеальными симптомами.

К предполагаемым механизмам, вызывающим реактивацию ВПГ, относят провокации специфическими физическими или эмоциональными факторами, сезонные периоды ослабления иммунитета, менструальный период. Пусковыми факторами могутявляться ОРЗ, грипп и другие инфекции, нарушения пищеварения, нейро-эндокринные расстройства, эмоциональный стресс, ультрафиолетовое облучение, половые сношения, различные травмы. А. К. Шубладзе и Т. М.Маевская (1971) установили тесную связь ВПГ с клетками крови (эритроциты, лейкоциты) в поддержании вирусоносительства и длительной вирусемии.

Герпес первичный проявляется в виде острого язвенного гингивостоматита. При этом в восприимчивых клетках вирус интенсивно репродуцируется, в результате чего погибают поражённые клетки и высвобождаются дочерние вирионы. Заболевание начинается с появления сгруппированных пузырьков на отёчной и гиперемированной слизистой оболочке, занимающей большую площадь поражения (часто щёки, внутренняя поверхность губ, язык). **(Рис.3-10; 3-11; 3-12).** Сопровождается лихорадкой, слабостью, лимфаденопатией регионарных лимфоузлов, выраженным болевым синдромом. После вскрытия пузырьков образуются эрозии, склонные к слиянию. Эрозии могут переходить в поверхностные язвы, а в случае присоединения вторичной инфекции - в более глубокие некротические язвы. Длительность заболевания -7-15 дней (при отсутствии осложнений - присоединения вторичной инфекции, генерализации патопроцесса).

Рис.3-10: Герпетический глоссит.

Рис.3-11: Герпетические афты на головке полового члена.

В соскобах-отпечатках свежих пузырьков обнаруживают многоядерные гигантские клетки с внутриядерными включениями. Гистологически наблюдают расширение сосудов, периваскулит, инфильтрацию в эпителии и субэпителиально, дегенеративные изменения и вакуолизацию эпителиальных клеток.

Тяжёлой формой заболевания является *герпетиформная экзема Капоши (пустулёз вариолеформный Капоши-Юлиусберга)* (рис.3-13), при которой типичные герпетические высыпания, сопровождающиеся везикулами и пустулами,

Рис.3-12: Герпетические афты на вентральной поверхности языка.

возникают на фоне атопичес-кого дерматита (нейродермита) или стоматита. Заболевание протекаете вовлечением в процесс всей полости рта, глотки, гортани и характеризуется множественным изъязвлением с глубокими, иногда некро-тизирующимися, язвами, покрытыми геморрагическим налётом (на коже - корками).

Рис.3-13: Герпетиформная экзема Капоши.

Все элементы поражения отличаются повышенной кровоточивостью, характерны глубокие кровоточащие трещины на боковых поверхностях языка. Патогномонично для заболевания уменьшение или полное исчезновение в периферической крови эозинофилов в начале и в разгаре болезни, тогда как у больных, страдающих экземой или нейродермитом (что является фономдля герпетиформной экземы Капоши), всегда типична эозинофилия. В разгар болезни проявления основного заболевания исчезают, а затем проявляются с новой силой. На местах бывших элементов остаются поверхностные мелкие округлые рубчики.

Герпес рецидивирующий характеризуется повторными везикулярными вы-"96 сыпаниями вслед за субъективными ощущениями в виде зуда и жжения. На начальных этапах заболевания в поражённом участке отмечают гиперемию и умеренную отёчность. Далее на этом фоне появляются небольшие округлые пузырьки размером 1-3 мм. Пузырьки располагаются одиночно, либо группами, и сливаясь, образуют более крупные пузыри с серозным, а затем и гнойным содержимым. По периферии пузырей часто можно обнаружить изолированные мелкие везикулы. Везикулёзная стадия кратковременна, от нескольких часов до 1-2 дней. Часто она проходит незамеченной. Вследствие разрыва пузырьков образуются эрозии, "очищенные", либо покрытые фибрином. На этапе эпите-лизации (7-14 дней после эрозивной стадии) на месте повреждения остаются розоватые пятна. При хронизации процесса (особенно присоединении вторичной микрофлоры либо на фоне соматических заболеваний, прежде всего сахарного диабета) характерны изъязвления, импетигинизации, тестоватый инфильтрат в основании эрозий.

Локализация герпетических высыпаний обычно фиксированная и определяется местом внедрения вируса в кожу или слизистую оболочку. Обычно им предшествуют продромальные явления, выражающиеся жжением, покалыванием, зудом. Иногда возникают невралгические боли, иррадиирующие по ходу ветвей тройничного нерва и даже на другие участки тела. Причиной сильных болей являются герпетические невриты за счёт репликации ВПГ в сенсорных ганглиях. Герпетические высыпания могут располагаться в любых участках слизистой оболочки полости рта. При локализации на языке нередко отмечается его увеличение за счёт отёчности, повреждение грибовидных и листовидных сосоч-

Рис.3-14: Рецидивирующий герпес (геморрагическая форма).

Рис.3-15: Рецидивирующий герпес (геморрагически-некротическая форма).

ков. На вентральной поверхности языка герпетические высыпания располагаются в области солитарных фолликулов и агрегатов лимфоидной ткани. Длительность острого периода при первичном герпесе 7-10 дней, у ослабленных или истощённых больных она может достигать нескольких недель.

Дежерина-Суке-Сикара *синдром.* Описан в 1912 году. Характеризуется герпетическими высыпаниями на 2/3 передних поверхности языка, на мочке уха. В этих же областях наблюдается потеря чувствительности, но в то же время больные испытывают острые боли.

Существует геморрагическая форма рецидивирующего герпеса **(рис.3-14)** с кровянистым содержимым пузырьков; геморрагически-некротическая **(рис.3-15)** - с образованием некрозов в участках высыпаний (на фоне соматической патологии); эритематозная, папулёзная и зудящие формы в случаях абортивного течения, при которых вместо обычных везикул возникают гиперемия или папулы, или просто субъективные (в виде жжения) ощущения.

При отёчной форме герпеса пузырьки могут быть незаметны за счёт резко выраженного отёка в очаге повреждения, что может быть также причиной стойкого элефантиаза. Эта форма отражает некоторые признаки синдрома Мелькерссона-Розенталя.

Язвенная форма герпеса **(рис.3-16)** сопровождается появлением на местах вскрывшихся везикул глубоких изъязвлений с серовато-жёлтым налётом, разрешающихся рубцеванием. Эта форма обычно

Рис.3-16: Герпетическая афта у ребёнка при заболеваниях ЖКТ.

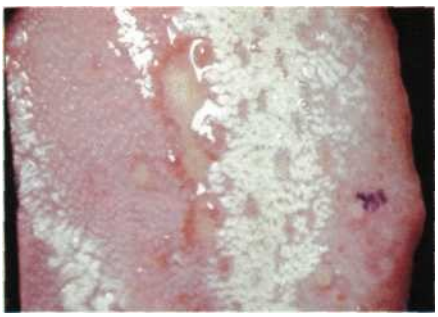

Pv **Герпес зостер при ВИЧ-инфекции.**

встречается у лиц, страдающих тяжёлыми общими заболеваниями с нарушениями иммунных механизмов (СПИД, СПИД-обусловленные (индикаторные) заболевания). (Рис.3-17). По определению ВОЗ 1988 года, "наличие инфекции, обусловленной вирусом простого герпеса с язвенными поражениями кожи и слизистых оболочек, персистирующими свыше 1 месяца, является достаточным основанием для постановки диагноза СПИДа. Если при этом число Т-хелперов менее 400 клеток в 1 мкл, то диагноз СПИДа оправдан ■ даже при отсутствии результатов серологического исследования на антитела к ВИЧ" (цит. по О.Л.Иванову с соавт. (1997)).

Одним из видов афтозного рецидивирующего стоматита, вызываемого вирусом Herpes simplex, является **синдром Л ебловитца (рис.3-18).** Заболевание проявляется на слизистой оболочке высыпаниями в виде мелких афт. Они исчезают через 7 дней после появления, но отличаются частыми и быстрыми рецидивами.

Рис.3-18: Эрозии языка при синдроме Л ебловитца.

Гиперестезию языка с развитием характерных герпетических пузырьков наблюдают при **синдроме Ханта** (поражение zoster oticus с односторонним участием коленчатого узла).

При лейкозах и агранулоцитозах герпетические высыпания на слизистой оболочке рта дают толчок к развитию язвенно-некротического процесса. У ослабленных и пожилых больных рецидивирующий герпес может привести к развитию единичных или множественных трофических язв.

В случаях рецидивирующего течения герпеса на языке нередко развивается геометрический глоссит (вирусологически выделен herpes simplex - Cohen R.R. ссоавт. (1995)). Geny C. с соавт. (1991) описывает случай, когда инфаркт таламуса способствовал активизации внутриротового герпеса и развитию герпетического глоссита. В ряде случаев вирус герпеса может служить инициирующим фактором, "запускающим" развитие "волосатой" лейкоплакии языка (потипу активизации папиллома-вирусов) (Greenspan D. с соавт., 1984).

Дифференциальный диагноз проводят с опоясывающим герпесом (при кожных поражениях), с герпангиной, ящуром, рецидивирующим афтозным стоматитом, рядом аллергических заболеваний, эрозивным сифилидом. Клиническая картина слизистых поражений простого герпеса достаточно характерна и обычно не вызывает диагностических затруднений.

Необходимо помнить, что герпетические высыпания в процессе лечения могут изменить отдельные стадии развития в очаге поражения, оставаясь в виде лишь эрозий, папул, пятнистых и отёчных высыпаний на гиперемированном фоне. В атипичных случаях характерные очаги герпеса могут вообще отсутствовать и проявляться в виде участков гиперемии, отёчности, рецидивирующих трещин или наличием жжения и зуда.

Иногда субъективные ощущения у больных полностью отсутствуют. ВПГ выделяли у бессимптомных мужчин-носителей вируса (L.Stanberty, 1992) и женщин (G.MertzccoaBT., 1992). Атипичные и бессимптомные формы ВПГ опасны отсутствием клинико-диагностических признаков заболевания (что, собственно, и приводит пациента к врачу) и в то же время активным выделением вируса в окружающую среду.

Лечение. Лечение герпетической инфекции преследует следующие цели: 1) предотвращение заболевания, 2) укорочение времени течения болезни, 3) снижение частоты осложнений первичной инфекции, 4) предупреждение рецидивов и развития латентности, 5) предотвращение передачи болезни.

Для лечения применяют противовирусные химиопрепараты и повышающие резистентность организма средства (иммуномодуляторы, интерферон и его индукторы, вакцины, реоферон, иммуноглобулины, противогерпетический гам-маглобулин). В зависимости от тяжести заболевания назначают препараты либо внутрь, либо парентерально, либо местно.

Противовирусные препараты: бонафтон, теброфен, флореналь, мегосин, алпизарин, ремантадин, метисазон, риодоксол, дезоксирибонуклеаза, интерферон, хелепин, модимунал, зовиракс, виралекс (для приёма внутрь и местно в виде аппликаций и мазей).

Весьма эффективным средством является ацикловир, избирательно ингибирующий репликацию ВПГ. Он обладает высокой противовирусной активностью, сокращает время экскреции вируса, снижает тяжесть герпетической инфекции, влияет на рецидивы заболевания, уменьшает степень возвратной инфекции. Системное лечение при генерализованных формах включает оральное и внутривенное введение препарата. Ацикловир вводят внутривенно по 5 мг на 1 кг массы тела 3 раза в день в течение 5 дней. Таблетированный ацикловир используют при первичном герпесе, рецидивах, для профилактики обострений. В локальном применении используют 5% мазь препарата.

Как было показано выше, герпетическая инфекция характеризуется длительным рецидивирующим течением и постоянной персистенциеи вируса в организме. Поэтому ни один из противовирусных препаратов, подавляющих репродукцию вируса, при одиночном (изолированном) применении не способен элиминировать его из организма. Лечение должно быть комплексным. Больные обязательно должны получать поливитамины и нуклеинат натрия, повы-

шающий репаративную способность тканей. Назначают его внутрь по 0,4-1 г в сутки по 3-5 приёмов ежедневно в течение 10-30 дней.

У больных ВПГ снижено интерферонообразование, поэтому при обострении болезни в коплексной терапии используют интерферон и его индукторы, гормоны тимуса, другие иммуномодуляторы, корригирующие иммунитет (В.Н.Гребенюкссоавт., 1983; Д.С.Иванова с соавт., 1990). Для лечения рецидивирующего герпеса назначают а-интерферон 1 раз в день по 5 . 106 М Е подкожно на протяжении 5 дней. В дальнейший 3-месячный поддерживающий период его применяют по 106 МЕ Зраза в неделю. В.И.Козлова с соавт. (1969, 1971, 1975) с успехом использовали лейкоцитарный интерферон и иммунный гамма-глобулин.

В остром периоде доказал свою высокую клиническую эффективность биосинтетический лейкоцитарный препарат "интерлок" (В.И.Козлова, А.Ф.Пухнер, 1995), который содержит а-интерферон. Он выпускается в лиофилизированной форме по 500000 МЕ в ампулах и вводится внутримышечно ежедневно в течение 2 недель.

При нарушениях Т-клеточного звена иммунитета эффективен тактивин (иммуномодулятор из тимусов телят). Его вводят по 50 мкг подкожно через день, на курс 5-8 инъекций. При необходимости курс терапии повторяют через каждые 3-6 месяцев. Аналогичный препарат тимоптин вводят подкожно по 100 мкг 4-5 инъекций на курс с интервалами между введениями 4 дня.

В.И.Яковлева с соавт. (1995) отмечают высокую эффективность местного **100** применения 3% линимента госсипола, 3% мегасиновой мази, дезоксирибонук-леазы, человеческого лейкоцитарного интерферона, анилиновых красителей. Профилактика. В связи с имеющимся Т-клеточным иммунодефицитом при частых рецидивах герпеса, эффективны курсы иммунокорригирующей терапии (гамма-глобулин, иммуноглобулин, декарис и др.). Эффективны специфическая противогерпетическая поливакцина (в межрецидивном периоде), сочетанное назначение вакцины и парентеральное введение индукторов интерферона (ридостина), специфический иммуноглобулин.

Рис.3-19: Вирусные веррукозные кондиломы крайней плоти половогочлена.

Кондиломы остроконечные - вирусное заболевание, протекающее по типу гиперпластической реакции ("плюс"-ткань) на фоне подавления клеточного иммунитета. Вы-зы вается Д Н К-содержащими папиллома- ви -русами и передаётся контактным путём. Часто ассоциируется с другими заболеваниями, передающимися аналогично (прежде всего урогенитальные инфекции).(Рис.3-19). Инкубационный период составляет от 1 до 8 мес. Клинически выделяют 3 типа кондилом: 1)

веррукозные, или бородавчатые, 2) гиперпластические (папилломатозные), 3) папулёзные; при этом в полости рта встречаются обычно два последних варианта.

Заболевание начинается с единичных мельчайших узелков розоватой или серовато-красной окраски. Постепенно число элементов увеличивается. Папулёзные остроконечные кондиломы выглядят как мельчайшие узелки розоватой или серовато-серой окраски, часто располагающиеся множественными скоплениями на вентральной поверхности языка и дне полости рта. При гиперпластическом (папилломатозном) типе возникающие множественные сосочковые высыпания разрастаются, сливаясь между собой, и образуют обширные вегетации дольчатого строения типа морской капусты. Инфильтрата под высыпаниями не имеется. Кондиломы могут мацерироваться или эрозироваться (тогда присоединяется болевой синдром) и характеризуются экзофитным ростом.

Встречаются и пигментированные кондиломы. Течение заболевания длительное, часты рецидивы (Suskind D.L., 1996). Описаны случаи пролиферации и малигнизации кондилом, однако данных фактов в полости рта мы не наблюдали.

Дифференциальный диагноз проводят с широкими кондиломами, контагиозным моллюском. Лечение: ацикловир (зовиракс), интерферон, модибунол в инъекциях или внутрь, местно - крио- или электродеструкция.

Малакоплакия (рис.3-20), вызываемая контагиозным моллюском, является вирусным заболеванием и передаётся при прямом контакте (нередко при сексуальных связях) либо опосредованно при пользовании общими предметами гигиены. Возбудитель - ДНК-содержащий вирус группы оспы. Инкубационный период от 2 недель до 2-6 месяцев. Начинается заболевание с высыпания округлых полусферических или уплощенных узелков величиной с була-вочную головку. Папулы матово-беловатого, восковидного телесного или желтовато-розового цвета с полупросвечивающим перламутровым оттенком на фоне нормальной ткани, плотной кон-

Рис.3-20: Вирусные моллюски систенции, гладкие, блестящие, **крайней плоти полового члена.** медленно увеличиваются в размере, достигая в среднем величины горошины. Поверхность элементов гладкая; в центре ее имеется пупковидное углубление, из которого при надавливании легко выделяется крошковатая масса беловатого цвета, состоящая из жира и моллюсковых телец. Обычно узелки располагаются небольшими группами или диссеминированно, иногда сливаясь в крупные неровные опухолеподобные образования ("гигантский моллюск"). Узелки малакоплакии в полости рта нередко можно спутать с базалиомой (Seifert E. ссоавт.,1990).

Лечение, выдавливание узелков пинцетом, аппликации противовирусных средств (интерферона, метисазона).

Синдром Баадера - псевдомембранозное воспаление слизистых оболочек с множественными кожными высыпаниями; впервые описан в 1925 году. Вызывается вирусами, прежде всего гриппа и ОРВИ (Коксаки и др.). Генез - вирусно-аллергический. Клинически проявляется высокой температурой, отёком лица, выраженной гиперемией слизистой оболочки, папуловезикулярной сыпью, имеющейся также на конечностях. Могут присоединяться вторичная бактериальная инфекция. Заболевание напоминает клинику острого первичного герпеса.

Лечение: по общим принципам ведения противовирусной терапии (см. "лечение герпеса"). При активизации вторичной инфекции подключают антибактериальную терапию.

ПАРАЗИТАРНЫЕ ПОРАЖЕНИЯ

Встречаются редко, в литературе имеются лишь отдельные описания болезней, характерных для стран с тропическим и субтропическим климатом. Так, Srisawai P. с соавт. (1988) описывает гнатостомиаз языка: в толще мышц определялись личинки мух, их ходы и нагноение тканей. Поверхностно процесс представлял собой нагноившиеся язвы, в их основании определялись абсцессы, открывавшиеся в полость рта свищевыми ходами.

Г.В.Мешков (1995) описывает нематодиаз языка (семейство круглых червей - Nematodiae).

Нередко встречается цистицеркоз языка- поражение мышц, вызываемое цистицерками. Пузыри цистицерков - вытянутые веретенообразные (размером 5-8 мм) узлы тестоватой консистенции, прощупываемые в толще языка.

Etewa S.E. с соавт.(1992), описывает гистохимическое исследование экспериментального трихиноза языка. В мышцах языка образуются гранулёмы, содержащие Trichinella spiralis, мышечные боли, на спинке и боковых поверхностях - пятнисто-папулёзная и геморрагическая сыпь.

БАКТЕРИАЛЬНЫЕ ПОРАЖЕНИЯ ЯЗЫКА

Импетиго стрептококковое (рис.3-21) - поражение кожи и слизистых оболочек, вызываемое стрептококком. Заболевание отличается высокой контагиозностью и характеризуется высыпанием поверхностных пузырьков (фликтен) на гиперемированном фоне, размером 0,3-0,5 см (до I см) с прозрачным содержимым и тонкой дряблой покрышкой. Элемент эволюционирует ссыханием в соло-

Рис.3-21 : Стрептококковое импетиго языка.

менно-жёлтую тонкую и рыхлую корку, после отпадения которой (через 3-4 дня) сохраняется лёгкая гиперемия, шелушение и пигментация. Иногда фликтены отличаются выраженным зудом. При поражении слизистой оболочки полости рта процесс характеризуется единичными крупными (до 5 мм в диаметре) фликтенами с тонкой покрышкой, которая быстро срывается (особенно на языке), обнажая ярко-красные округлые болезненные эрозии. Иногда по периферии эрозий обнаруживается отёк. Наиболее частая локализация эрозий - боковые поверхности языка, при этом любые движения языком резко болезненны. Больные, как правило, щадят язык, при этом на поверхности эрозий можно наблюдать массивные отложения грязно-серого налёта. Иногда стрептококковое импетиго слизистых оболочек предшествует проявлению заболевания на коже (П.Попхристов, 1962). Процесс нередко принимают за герпес, однако необходимо помнить, что появлению герпетических высыпаний обычно предшествуют различные субъективные ощущения, очаг поражения состоит из мелких, тесно прилегающих друг к другу пузырьков, которые никогда не оставляют после ссыхания характерных для импетиго желтовато-медовых корок. Герпетические элементы существуют обычно 10-12 дней, не склонны к периферическому распространению и диссеминации.

Вегетирующая пиодермия Аллопо. (Рис.3-22). Впервые описана Hallopeau в 1889 году. Заболевание развивается из пустулёзных элементов; R.Degos, A.Carteaud (1953) рассматривают её как стафилококковый пустулез с вторичной вегетацией. Отличается частым поражением слизистой оболочки полости рта, особенно щёк и боковых поверхностей языка, при этом на месте единичных крупных (до 4-5 мм) эрозий и язв с гнойным экссудатом развиваются папилломатозные и веррукозные вегетации. Отдельные язвы отличаются серпигинизацией и, сливаясь с соседними очагами, образуют довольно обширные бляшки вегетации, окружённые перифокально гиперемированным венчиком. Часто отмечается регионарный лимфаденит. Дифференциальный диагноз следует проводить с вегетирующей пузырчаткой, вторичным сифилисом, глубокими микозами, бородавчатым туберкулёзом.

Рис.3-22: Вегетирующая пиодермия Аллопо на языке.

Лечение: при распространённом процессе обязательно назначение антибиотиков внутрь; местно применяют нераздражающие антисептические растворы (хлоргексидина, фурациллина и др.), антибактериальные мази (тетрацик-

Рис.3-23: Пиогенная гранулёма языка.

Гранулёма пиогенная (рис.3-23)(син.: ботриомикома, гранулёма телеангиэктатичес-кая) - реактивный процесс, развивающийся в виде сосудистого узла из пролиферирующих капилляров.

Пиогенная гранулема в 1897г. Poncetn Dor названа **ботриомикомой.** Это продукт хронического вяло протекающего воспаления. В результате травмы, иногда очень небольшой, золотистый стафилококк проникает в ткань и вызывает процесс, который протекает без бурной воспалительной реакции и ведет к усиленному разрастанию сосочкового слоя со скопле-ниями клеток инфильтрата. Сосочки с большим количеством новообразованных сосудов значительно удлиняются. Образуется ограниченное разрастание грануляционной ткани, имеющей вид небольшой опухоли, легко кровоточащей при травмировании. Ряд авторов (H.Schuermann, 1958) считают её доброкачественной опухолью типа гемангиомы. При гистологическом исследовании обнаруживается значительное разрастание и новообразование сосудов с развитием фиброзной соединительной ткани. Воспалительный инфильтрат состоит из лимфоцитов, эозинофилов, ретикулярных и плазматических клеток. Вследствие частого травмирования пиогенные гранулемы могут подвергаться гангрене (lusuf H. с соавт., 1985). Longhin (1957) описал 6 случаев пиогенной фанулёмы языка, вызванных стрептококками и возникших после травмы. Определялось хроническое пиококковое воспаление с язвой в центре инфильтрата.

Описан случай развития билатеральной пиогенной фанулёмы в случае синдрома "трансплантат против хозяина" при пересадке языка (Wandera A. с соавт., 1994).

Клиника. Внешне напоминает сосудистую опухоль диаметром 5-10 мм, располагающуюся на узкой или широкой ножке, чаще на боковых поверхностях языка (в участках наибольшего травмирования). Опухоль имеет гладкую поверхность сине-красного цвета, легко кровоточит при травмировании и окружена "воротничком" утолщенного и отслоенного эпителия. Более старые и тёмные элементы нередко эрозированы, могут изъязвляться и некротизироваться с нагноением. Иногда поверхность опухоли выглядит, как малина, или становится веррукозной. Ботриомикома довольно быстро развивается и затем имеет фазу стабилизации; спонтанной инволюции не отмечается. Локализуется не только на языке, но может развиваться на губах, слизистой оболочке щёк. Дифференциальная диагностика проводится с меланомой, вульгарными папилломами, малакоплакией (контагиозным моллюском), ангиомой, саркомой Капоши, метастатическими опухолями. Лечение: хирургическое иссечение, криодеструкция, иссечение лазерным скальпелем.

Поданным Modica L.A. (1988), значительный успех в лечении пиогенных гранулем достигается при применении CO_2-лазера.

Рис.3-24: **Шанкриформная пиодермия.**

Шанкриформная пиодермия. (Рис.3-24).

Шанкриформная пиодермия, описанная E.Hoffman в 1931г., представляет собой разновидность хронической веге-тирующей пиодермии. В довольно редких случаях при различных пиодермических высыпаниях под влиянием раздражения, затянувшегося течения или неправильного лечения могут отмечаться вегетации и скопление клеток воспалительного инфильтрата в толще слизистой оболочки.

Патопроцесс обычно начинается с полостного элемента (в полости рта он часто незаметен), при вскрытии которого остаётся язва округлых очертаний, с обязательным уплотнением в основании. Дно язвы почти всегда ровное, розовато-красной окраски, с незначительным гнойным или серозным отделяемым и приподнятыми краями. Чаще всего по периферии язвы не обнаруживается гиперемированного ободка. Регионарные лимфатические узлы плотные, безболезненные, не спаяны между собой и с подлежащими тканями.

Подобные очаги в полости рта до 1 -2 см в диаметре, имеющие рецидивирующее течение, описал Holsels S.L. ссоавт.(1995). Образование локализуется, как правило, на спинке или кончике языка, резко отграничено от здоровых тканей, протекает безболезненно и без острых воспалительных явлений. Очаг имеет круглую или овальную форму, поверхность его эрозирована. Все эти признаки делают шанкриформную пиодермию очень похожей на сифилитический шанкр. Нередко этот хронический пиококковый процесс может вызвать увеличение регионарных лимфатических узлов, что еще более увеличивает его сходство с первичной сифиломой. Starzycki Z. (1990), приводит наблюдение 45 больных шанкриформной пиодермией, и у всех очаг поражения был чрезвычайно похож на твердый шанкр. Заживление происходит без рубца или с небольшим поверхностным рубцеванием.

Вегетирующий пиостоматит. (Рис.3-25). Впервые описал F. McCarthy в 1949 году. Первично обычно поражается рис 3-25р слизистая оболочка полости рта

Вегетирующий пиостоматит.

(G.Banatz, E.Nelle, 1972).Заболевание характеризуется появлением на эритематозном фоне мелких вегетации с гнойным отделяемым, напоминающих милиарные абсцессы. Иногда процесс может приобретать генерализованную форму, характеризуясь папилломатозом и множественными пустулами. Последние быстро вскрываются, образуя множественные сливающиеся язвы и обширные мощные папилломатозные вегетации. Болезнь может распространяться на другие слизистые оболочки желудочно-кишечного тракта (F.McCarthy, G.Shklar, 1963).

Дифференциальный диагноз проводят с многоформной экссудативной эритемой, вегетирующей пузырчаткой, туберкулёзом, вегетирующей пиодермией Аллопо.

Язвенно-некротический стоматит Венсана. Заболевание является фузоспирохетозом, протекающим с выраженными альтеративными воспалительными процессами. Развитию фузоспирохетоза (эти микроорганизмы в норме являются сапрофитами и входят в число резидентной микрофлоры полости рта) способствует понижение общей сопротивляемости организма при вирусных и инфекционных заболеваниях, СП ИДоподобных синдромах, переутомлении, стрессе, недостаточном питании. Заболевание может возникнуть также как осложнение при вирусных инфекциях, сопровождающихся значительным нарушением целостности эпителия (герпетический стоматит), на фоне многоформной экссудативной эритемы, аллергических стоматитов. Раковые язвы, сифилитические поражения иногда осложняются усиленным **106** развитием фузоспирохетоза.

Первоначальный воспалительный процесс вызывается стафило- и стрептококками, а затем, уже эндогенно, без дополнительного заражения извне, факультативные сапрофиты (фузоспириллы) присоединяются к инфекции в полости рта (W.Seymour, 1957). Поэтому, как правило, ангина Венсана незаразительна. В литературе описаны, однако, небольшие эпидемии заболевания в закрытых учебных заведениях, детских домах, у солдат. Эти факты указывают лишь на то, что неблагоприятные условия жизни были общими у данных групп детей и взрослых, так как практически заражение от больных ангиной Венсана не происходит ни в семейной обстановке, ни в больничных условиях.

Болеют обычно лица молодого возраста (17-30 лет). Процесс начинается с язвенно-некротического поражения дёсен. Появляются боли в полости рта, особенно при приёме пищи, резкая кровоточивость дёсен, усиленное слюноотделение, гнилостный запах изо рта. Больной обычно бледен, кожа приобретает сероватый оттенок вследствие сильной интоксикации. Регионарные лимфатические узлы увеличены, уплотнены, болезненны при пальпации, подвижны. Некротизированный край десны выглядит как бы обрезанным, с неровными зазубренными краями. Язвенная поверхность покрыта серовато-жёлтым, затем зеленовато-серым марким, легко снимающимся налётом. Процесс может прогрессировать вплоть до костных тканей альвеолярных отростков.

Язвы нередко возникают на слизистой оболочке щёк и боковых поверхностях языка, твёрдом и мягком нёбе (рис.3-26). Язвы при стоматите Венсана имеют мягкие неровные края, обширный толстый некротический налёт серовато-зелёного цвета со зловонным гнилостным запахом, после удаления которого видно рыхлое, сильно кровоточащее дно язвы. Окружающие ткани отёчны, резко гиперемированы. При локализации язвы на твёрдом нёбе она может симулировать гуммозный сифилитический дефект, так как приводит к быстрому разрушению тканей в глубину, с поражением костных структур. Б.М.Пашков (1963) описывает клиническое наблюдение больной с относительно хорошим общим состоянием и нормальной температурой тела, у которой язвенная ангина Венсана привела в течение 2-3 дней к разрушению кости на твёрдом нёбе размером до 1,5 см. Серореакции на сифилис оказались отрицательными, в мазках из язвы был обнаружен симбиоз веретенообразных палочек и спирохет Венсана.

Рис.3-26: Стоматит Венсана.

Для заболевания характерно изменение лабораторных показателей: в гемограмме наблюдается лейкоцитоз (до 10-12тысяч клеток), палочкоядерный сдвиг лейкоцитарной формулы влево, повышение СОЭ.

Дифференциальная диагностика проводится с язвенными поражениями полости рта при лейкозах, с поражениями при отравлении ртутью, с гиповитаминозом С, медикаментозным стоматитом. Необходимо помнить, что в разгар болезни при ангине Венсана реакция Вассермана может быть на короткое время положительной. Надо учесть, что данное заболевание иногда возникает у больных в третичный период сифилиса, "наслаиваясь" на специфические признаки сифилитического поражения. В отличие от гуммы, при ангине Венсана отмечается быстрое течение язвенного процесса, исчисляемое днями, отсутствие плотного инфильтрата в основании, быстрый гангренозный распад, обычно сопровождающийся гнилостным запахом и серпигинизацией; обязательно наблюдается регионарный острый лимфаденит. При лабораторной диагностике язв при ангине Венсана следует помнить, что в мазке с поверхности плёнок, покрывающих дно язвы, можно обнаружить только кокковую флору, и что веретенообразные палочки и спирохеты Венсана определяются только в мазке, взятом из ткани язв, так как веретенообразные палочки являются анаэробами.

Лечение: возможно более раннее, под анестезией, удаление некротизированных тканей, антисептическая обработка полости рта с применением протеолитических ферментов, в тяжёлых случаях - антибактериальная терапия. Назначают большие дозы витаминов, общеукрепляющие средства, антигистаминные препараты, обильное питьё.

ПОРАЖЕНИЯ ЯЗЫКА ПРИ ИНФЕКЦИОННЫХ БОЛЕЗНЯХ

При большинстве инфекционных заболеваний, протекающих остро (корь, скарлатина, дифтерия, дизентерия, тифы, пневмония, грипп, септические состояния и др.), возникает острый серозный стоматит. Клиническая картина типична. Вся слизистая оболочка полости рта, включая язык, дёсны,щёки, твёрдое и мягкое нёбо, ярко-красного цвета, слегка отёчна. На щеках и языке можно обнаружить отпечатки зубов. Сосочки языка ярко-красного цвета, отёчны, вследствие чего поверхность спинки языка представляется неровной. При остром генерализованном течении инфекционного заболевания (т.н. фульминантном) также происходит серозное воспаление слизистой оболочки, и тогда, вследствие общего тяжёлого состояния больного и плохого ухода за полостью рта, слизистая оболочка становится сухой, покрытой клейким беловато-серым налётом. Этот налёт образуется в результате десквамации эпителия с примесью лейкоцитов, большого количества бактерий и остатков пищи. Скопления такого налёта на дёснах, языке и дне полости рта создают возможность для возникновения вторичной инфекции; в дальнейшем могут появляться пузырьки, пустулы, эрозии. При тяжёлых инфекционных болезнях иногда наблюдается ограниченная подвижность языка, вплоть до невозможности высунуть его изо рта *(симптом Оку невского).*

Скарлатина. Скарлатина обусловливает общие симптомы стоматита, характерные для инфекционного заболевания (см. выше). Возбудитель - гемолитический стрептококк группы А. В начале заболевания за сутки до кожных изменений наряду 108 ^{c} "пылающим" зевом обнаруживается диффузный катаральный стоматит, сопровождающийся выраженным лимфаденитом подчелюстныхлимфатических узлов. При этом бурно размножающиеся стрептококки вызывают общий токсикоз, высокую температуру тела и бурные воспалительные явления, в первую очередь на миндалинах, корне языка, мягком нёбе и его дужках. Слизистая оболочка становится ярко-красной, набухшей, на ней образуются интенсивно красные точки величиной с булавочную головку, что придаёт поверхности неровный вид. Процесс может распространяться в глубину слизистой оболочки и подслизистой ткани, что приводит к образованию некрозов. Происходит болезненное увеличение подчелюстных лимфатических узлов, нередко процесс распространяется и на среднее ухо.

Язык с первых дней покрыт бело-серым налётом, отёчен (по краям видны отпечатки зубов).Однако на 5-6 (иногда на третий) день заболевания налёт, начиная с кончика языка, исчезает, и тогда вся слизистая оболочка спинки языка становится интенсивно красной, сухой и блестящей. Выделяются резко гипертрофированные грибовидные сосочки, которые чётко контурируют и напоминают ярко-красные зёрна малины ("малиновый" язык). (Рис.3-27).

Рис.3-27: Язык при скарлатине.

При тяжёлой форме возможны изъязвления в отдельных участках языка.

Корь. Поражение языка для кори нехарактерно, однако клиническая картина стоматита настолько своеобразна, что заслуживает отдельного рассмотрения.

Ещё за 2-5 дней до генерализованного высыпания кори на слизистой оболочке щёк в области больших коренных зубов появляются на фоне ограниченной гиперемии беловато-жёлтые пятнышки величиной \ -2 мм. Это пятна Филатова-Коплика, они могут распространяться на всю слизистую оболочку щёк и губ. Пятна не удаляются при попытках поскабливания и исчезают ещё до появления общей коревой сыпи на коже. До сих пор имеется несколько гипотез их происхождения. Хлава считает их мелкими пустулами, покрытые уплотнённым, слегка ороговевшим эпителием. Я.С.Пеккер полагает их результатом образования мелких беловатых чешуек, напоминающих отруби. На слизистой оболочке нёба возникает острое воспаление (энантема) с отёком. Такие же явления острого серозного воспаления отмечаются на слизистой оболочке носа, глотки и конъюнктивы глаз.

Грипп. При остром и тяжёлом течении гриппа могут возникать серозные стоматиты, нередко с появлением мелких геморрагических пятен на слизистой оболочке. На мягком нёбе, язычке, дужках, языке и глотке наблюдается гиперемия с зернистостью в виде ярких красных точек.(Рис.3-28). Эти точки представляют собой набухшие, воспалённые мелкие лимфатические образования. Н.Ф.Филатов, Н.Ф.Гамалея, Н.И.Морозкин описывают, что такая "зернистость" часто сменяется значительной инъекцией сосудов, вызывающих часто точечное кровотечение. Большое число отечественных авторов (Б.М.Пашков, Н.Ф.Филатов, М.М.Кириллов и др.) описывают эту последовательность развития воспалительных явлений на слизистой оболочке при гриппе: зернистость, резкую гиперемию сосудов и постепенное её исчезновение.

Рис.3-28: ОРВИ полости рта.

Дизентерия. Дизентерия также вызывает поражение полости рта, наиболее часто языка. Слизистая оболочка покрывается густым белым налётом, при отторжении которого нередко обнажается эрозированная поверхность. Ю.П. Аргунова (1957) наблюдала при дизентерии и болезни Боткина патоморфологические изменения слизистой оболочки, состоящие в десквамации эпителия, нередко до глубоких слоев, с оголением стромы. М.С.Лордкипанидзе (1958) поражение полости рта обнаружил у 78,8% детей, больных дизентерией, втом числе язвенные поражения наблюдались у 6% больных, молочница - у 17%, афтозный стоматит - у 9%. См. также раздел "Поражения языка при заболеваниях желудочно-кишечного тракта".

Риккетсиозы. *Относятся к довольно редким поражениям. Некоторые* виды риккетсиозов могут вызывать изменения в полости рта. Б.М.Пашков описывает наблюдение больной, у которой вследствие заражения риккетсиями через испражнения крыс возникло острое инфекционное заболевание, протекавшее по типу многоформной экссудативной эритемы, напоминавшей синдром Стивенса-Джонсона с пузырно-язвенным поражением.слйзистых оболочек рта, глаз, вульвы.

Брюшной тиф. Характерны выраженная гиперемия кончика языка в виде треугольника ("тифозный треугольник"), ярко-красный язык.

Ящур, коклюш. (Рис.3-29). Язык покрыт беловато-жёлтым налётом, отмечается неприятный запах изо рта, иногда множественные мелкие изъязвления.

Рожистое воспаление (erysipelas) слизистой оболочки полости рта обычно является продолжением воспаления кожных покровов. Очень часто стрептококковая ро жистая инфекция начинается с мелких трещин и ссадин на слизи стых оболочках полости рта и носа. Нередко входными воротами и очагами возникновения рожи яв ляются кариозные зубы и гнойные 11 п пародонтальные карманы. » В слизистой оболочке рта стрептококки, являющиеся причиной рожистого процесса, вызывают серозно-геморрагическое воспаление с обильным пропитыванием экссудатом всей слизистой оболочки и подслизистой ткани со значительным отёком **(рис.3-30).** В глубоких слоях слизистой оболочки происходит лейкоцитарная инфильтрация и обнаруживаются скопления стрептококков. Слизистая оболочка становится сначала ярко-красного, а затем тёмно-малинового цвета. При усилении процесса на воспалённой, отёчной слизистой оболочке появляются пузыри и даже участки некроза. При распространении патопроцесса на слизистую оболочку гортани возможна опасность асфиксии. Резко выражена интоксикация, высокая температура. В процесс нередко вовлекаются клетчаточные пространства и лимфатические узлы с развитием флегмон и аденофлегмон.

Рис.3-29: Ящур.

Рис.3-30: Рожистое воспаление (хроническоетечение).

В Р аде случаев наблюдается хроническое течение рожи. При

этом в глубоких слоях кожи и слизистой оболочки остаётся воспалительный инфильтрат, сопровождающийся лимфостазом и значительным отёком. В дальнейшем происходит гипертрофированное развитие соединительной ткани. Наличие активных стрептококков в этом инфильтрате нередко вызывает рецидивы, что способствует развитию элефантиаза (наиболее часто проявляющегося макрохейлитом). Описаны случаи диффузного увеличения языка (макроглоссия).

Лечение: немедленное применение антибиотиков и других антибактериальных препаратов (сульфаниламиды). В случае развития стойкого лимфостаза лечение проводится по принципам терапии синдрома Россолимо-Мелькерссона-Розенталя (см.).

Инфекционный мононуклеоз (болезнь Пфейфера) - гематологическая болезнь вирусной этиологии, острое инфекционное заболевание. Характеризуется лихорадкой, увеличением лимфатических узлов, стоматитом и тонзиллитом, характерными изменениями картины крови. Болезнь встречается у детей старшего возраста и молодых взрослых пациентов. Латентный период длится 7-11 дней, далее развиваются основные симптомы - внезапная лихорадка, тонзиллит, головная боль, плохое самочувствие, отмечается увеличение и болезненность шейных лимфатических узлов, главным образом заушных; в меньшей мере набухают другие лимфоузлы. Часто увеличивается селезёнка, иногда наблюдают менингеальные симптомы.

Описано развитие парезов мышц языка и миоклоний при инфекционном мононуклеозе, приведшем к обструкции верхних дыхательных путей и множественным парезам черепных нервов (Maddera B.R. ссоавт., 1991).

В полости рта, горле, на слизистой оболочке нёба появляется сыпь, похожая на афты или герпетические высыпания. Миндалины гиперемированы, покрыты сероватым налётом. Анализ крови показывает лейкоцитоз; в сыворотке крови увеличивается число эритроцитов. Временно может быть положительной и реакция Вассермана. Заболевание в острой стадии продолжается 3 недели, однако лимфоузлы остаются увеличенными месяцами. Картина крови возвращается к норме медленно. В генезе заболевания придаётся большое значение вирусу Эпштейн-Барра, который относится кДНК-содержашим лимфопролиферативным вирусам семейства герпес-вирусов.

Источником инфекции является больной человек и вирусоноситель. Инфекция передаётся воздушно-капельным путём. Заболевание отличается низкой контагиозностью.

В месте внедрения возбудителя наблюдается гиперемия и отёчность слизистой. С первых дней заболевания наблюдается характерный признак - поражение зева. Ангина может быть катаральной, фолликулярной, лакунарной, язвенно-некротической с образованием фибринозных плёнок, напоминающих дифтерийные. На слизистой зева умеренная гиперемия, отёчность миндалин, язычка, задней стенки глотки, в большинстве случаев выявляются различные по величине беловато-жёлтые, рыхлые, легко снимающиеся налёты. Нередко в процесс вовлекаются носо-глоточные миндалины, что вызывает затруднение носового дыхания, гнусавость, храп во сне.

Дифтерия - острая инфекционная болезнь, передаваемая воздушно-капельным путём. Возбудитель - Corynebacterium diphtheriae (коринебактерия Клебса-Леффлера) - вегетируя на слизистых оболочках (чаще всего зева), вырабатывает дифтерийный экзотоксин, обуславливающий крупозное или дифтеритическое воспаление с образованием плёнок, поражение миокарда, нервной системы, почек и надпочечников.

Инкубационный период дифтерии - 2-10 дней. В дальнейшем развиваются гиперемия зева, боль при глотании, увеличение лимфоузлов, интоксикация, подъём температуры. При осмотре полости рта наблюдают фибринозные плёнчатые налёты грязно-белого цвета в зеве, на нёбных дужках, язычке. Нередко процесс распространяется на мягкое и твёрдое нёбо, корень и спинку языка. При снятии налётов обнажается гиперемированная болезненная поверхность. Разновидностью этой формы является так называемая островчатая, когда налёты на слизистой оболочке имеют вид небольших бляшек.

Дифтерийный экзотоксин способен также вызывать неспецифические изъязвления кожи и слизистых оболочек. Встречаются поверхностная и глубокая формы. Первая обычно проявляется наслоением дифтерийной инфекции на уже имеющиеся поражения. Так, мы наблюдали присоединение дифтерии на очаги хронического рецидивирующего афтозного стоматита. При этом афты покрываются зеленовато-белым или серовато-белым плотным налётом; резко усиливается болезненность, увеличиваются, становятся болезненными и плотными регионарные лимфатические узлы.

При глубокой форме дифтерийные язвы возникают самостоятельно; имеют округлые или слегка овальные очертания, ровные, несколько возвышающиеся и обязательно резко отграниченные края, с ободком перифокальной гиперемии синеватого цвета. Язвы резко болезненны, дно их покрыто плотным зеленовато-серым налётом. Эпителизация замедлена, с образованием рубца. Помимо язв, дифтерийные налёты обнаруживаются в других характерных областях (зев, кореньязыка, нёбные дужки и др.).

Дифференциальная диагностика проводится прежде всего с острым псевдомембранозным кандидозом, инфекционным мононуклеозом.

Лечение: введение специфической противодифтерийной сыворотки, назначение антибиотиков и поливитаминов (особенно аскорбиновой кислоты).

ГЛАВА 4.
ПОРАЖЕНИЯ ЯЗЫКА ПРИ СПЕЦИФИЧЕСКИХ ИНФЕКЦИЯХ

СИФИЛИС

Сифилис - общее инфекционное заболевание, вызываемое бледной трепонемой, склонное к хроническому рецидивирующему течению, способное поражать все органы и системы и передающееся преимущественно половым путём (может передаваться внутриутробно).

Источником заражения является больной сифилисом человек, заражение от которого может произойти в любом периоде заболевания, в том числе и латентном. Наиболее заразны больные в периоды активного проявления сифилиса (первичный и вторичный период), особенно если сифилитические высыпания имеют эрозивную, мокнущую поверхность, так как в их отделяемом содержится большое количество бледных трепонем. Заразность третичных проявлений сифилиса практически подтверждается редко, также, как и заражение от больных в латентном состоянии. Важным условием заражения является наличие в материале от больного достаточного числа вирулентных трепонем, повреждение целостности эпидермиса или слизистой оболочки. Возбудитель, избирая своим убежищем лимфатическую систему, практически может присутствовать в любом органе. Основной формой непосредственного контакта, обуславливающего заражение сифилисом, является половое сношение, где создаются благоприятные условия проникновения трепонем от инфицированного пациента здоровому. Возбудитель проникает через повреждённую кожу или слизистую оболочку и распространяется по лимфатическим путям уже в первые часы после заражения. Заражение происходит также при поцелуях (в случаях повреждённого эпителия), кроме того, не исключена возможность бытовой передачи инфекции (через предметы, загрязнённые выделениями больного).

Возможна непосредственная передача сифилитической инфекции, исключающая половые контакты (при поцелуях, укусах, кормлении грудью). Непрямая передача сифилитической инфекции возможна через кухонную утварь, зубные щётки, курительные трубки, сигареты и т.п.

Инкубационный период (с момента внедрения в организм бледной трепонемы до появления первого клинического симптома) длится 20-40 дней. При тяжёлых сопутствующих заболеваниях встречается удлинение инкубационного периода до 3-5 месяцев. Аналогичную картину наблюдают после лечения малыми дозами антибиотиков по поводу интеркуррентных заболеваний (в частности, при одновременном заражении гонореей) и у людей пожилого возраста.

Первичный период (от появления твёрдого шанкра до генерализованных высыпаний) длится 6-7 недель. Первичная сифилома (твёрдый шанкр) появляется на месте внедрения бледных трепонем через 3-4 недели после заражения и сопровождается лимфангоитом и лимфаденитом. Наиболее частая локализация твёрдого шанкра - половые органы, однако, возможна и экстрагенитальная локализация - в полости рта: на губах -78%, в углах рта, дёснах -1,5%, языке -10%, миндалинах-9,5%, мягком нёбе-0,5%, реже- на щеках-0,1%, (поданным Фурнье). Первичная сифилома в полости рта наблюдается в 5-10% случаев заболевания сифилисом (Strassburg, 1974, Ю.К.Скрипкин, 1975). У женщин твёрдый шанкр в полости рта встречается чаще, чем у мужчин. На слизистой оболочке полости рта нередко наблюдают атипичные шанкры, сходные с травматическими повреждениями (при вторичном воздействии микробной инфекции), трофическими и декубитальными язвами и т.д.

Рис.4-1: Твёрдый шанкр на головке полового члена(отёк крайней плоти полового члена).

Твёрдый шанкр на половых органах **(рис.4-1)** представляет собой эрозию или язву округлых очертаний, с ровными краями и гладким дном, мясо-красного цвета, размерами 0,5-1 см в диаметре. В его основании прощупывается плотный инфильтрат. В области поражения отсутствует болевой синдром.

В полости рта развитие первичной сифиломы **(рис.**4-2) начинается с небольшой ограниченной красноты, которая увеличивается, в основании появляется уплотнение и воспалительный инфильтрат. В последующем отмечается размягчение центральной части инфильтрата с образованием язвы. Шанкр возвышается над уровнем слизистой оболочки, имеет размеры 1-1,5 см вдиаметре, плотную хряще-вую консистенцию, блестящее дно розового, красного, иногда серо-жёлтого цвета. В зависимости от локализации, формы первичной сифиломы различны: на языке она округлая, на десне и в углах рта -овальная, в виде инфильтрированной трещины. При локализации шанкра на языке, за счёт реакции близлежащих лимфатических узлов, солитарныхфолликулов и агрегатов лимфоидной ткани возникает реги-

Рис.4-2: Первичная сифилома (твёрдый шанкр языка).

онарный лимфаденит. Шанкр языка почти всегда одиночный и располагается большей частью на передней трети спинки языка, реже - на кончике и совсем редко - на боковых сторонах языка. На задней части языка шанкр является величайшей редкостью.

Однако, не всегда наблюдается классическая картина твёрдого шанкра. Иногда он может иметь вид ограниченного утолщения без эрозии. Нередко язва имеет очень маленькие размеры и незначительный инфильтрат (описан т.н. "карликовый" шанкр), что делает её похожей на травматическую эрозию, развившуюся после повреждения острым краем зуба, протезом, любым твёрдым предметом. Иногда (особенно на языке) твёрдый шанкр может развиваться глубоко в толще слизистой оболочки без образования эрозии или язвы (склерозная форма). В этих случаях часть языка, на которой располагается первичная сифилома, делается утолщённой, похожей на опухоль. Кроме того, шанкр не всегда является безболезненным образованием. Описаны случаи присоединения кокковой или фузоспирохетной флоры с развитием воспаления и сильной болезненности элемента.

Регионарный лимфаденит отличается плотной эластической консистенцией (склераденит), безболезненностью, отграниченностью (не спаян с окружающими тканями). Кожа над ним не изменена. При дифференциальном диагнозе следует учитывать, что твёрдый шанкр может иметь сходство с рубцующимися афтами (афтоз Сеттона), трофическими и декубитальными язвами (на фоне соматической патологии), травматическими повреждениями (в случаях присоединения вторичной инфекции) и опухолевыми поражениями доброкачественного и злокачественного типа.

Во вторичном периоде сифилиса (наступающем вслед за первичным) наблюдается генерализация инфекции, характеризующаяся полиморфной сыпью (пятнистая, розеолёзная, папулёзная, пустулёзная). В патологический процесс могут вовлекаться внутренние органы, нервная система, органы слуха и зрения, а также костные структуры.

Сифилитическая розеола наблюдается у 75-80% больных во вторичном периоде сифилиса (К. Р. Аствацатуров, 1971) и проявляется на коже в виде розоватых мелких пятен округлых очертаний диаметром 0,5-1 см, исчезающих при надавливании.

На слизистой оболочке полости рта розеолёзная сыпь наблюдается часто, и, как правило, сливается в сплошные участки эритемы с синюшным оттенком (**рис.**4-3). Субъективные ощущения отсутствуют. Иногда она отмечается непосредственно перед и во время генерализованных высыпаний на

рис 4_3. **Вторичный сифилид (сифилитическая розеола)**

коже **при вторичном** < лисе. **Сифилитическая розеола** проявляется на слизистой оболочке в виде резко отграниченных пятен ярко-красного цвета, часто сливающихся в эритему. Розеола на слизистой оболочке рта может возникнуть и при рецидивах вторичного сифилиса в виде таких же пятен без острых воспалительных явлений и субъективных ощущений. Длительность существования розеолы без лечения - около месяца, в течение которого она почти не изменяется в цвете и форме. Сифилитические розеолы в полости рта легко спутать с различными лекарственными сыпями, которые, однако, дают обширные сливающиеся друг с другом эритемы, нередко сопровождающиеся чувством жжения и зуда и быстро исчезающие с прекращением приёма вызвавшего их медикамента. Папулёзные высыпания на языке отличаются большим разнообразием **(рис.4-4;** 4-5; 4-6; 4-7; 4-8; 4-9; **4-10).** Часто это плотные, округлые крупные (1-1,5 см) узелки медно-красного цвета с чётки-

Рис.4-4, 4-5, 4-6, 4-7, 4-8: Разновидности эрозивных папул при вторичном рецидивном сифилисе.

Рис.4-9: Вторичный рецидивный сифилис (папулёзные высыпания на коже).

ми краями, выступающие над уровнем слизистой оболочки, ограниченных или полигональных очертаний, при разрешении которых появляется венчик отслаивающегося эпителия(наподобие "воротничка" Биетта на кожных покровах). Встречаются также участки атрофии нитевидных сосочков (бляшки "скошенного луга" по Фурнье), "широкий папулёзный сифилид" в форме шашек (Е.И.Левин, 1960). Папулы могут гипертрофироваться с массивной инфильтрацией, а также эрозироваться. На эрозированных элементах иногда происходит и более глубокий распад инфильтрата, что приводит к образованию язвенно-папулёзных сифилидов. Как правило, в этих случаях всегда присоединяется вторичная инфекция, и тогда изъязвившиеся папулы покрываются гнойным налётом желтовато-серого цвета с ясно выраженными воспалительными явлениями. Однако в основании язвы и по периферии её можно обнаружить плотный специфический инфильтрат.

Частой локализацией появления подобных элементов на языке являются его боковые по-верхности, вентральные участки, дорсальная поверхность. Здесь они нередко эрозируются и изъязвляются. В результате постоянного раздражения и воздействия слюны папулы иногда претерпевают обратное развитие и трансформируются в сплошные эрозивные бляшки с неровными границами, покрытые серовато-белесоватым налётом, плотно спаянным с окружающими тканями. Нередко аналогичные высыпания распространяются на дистальную часть полости рта, передние и задние нёбные дужки, миндалины и заднюю стенку глотки, что обусловливает осиплость голоса (сифилитическая дисфония). Субъективные ощущения отсутствуют, за исключением ощущения присутствия инородного тела. На спинке языка в местах появления папул нитевидные и грибовидные сосочки исчезают, а ярко-красные папулы нередко почти не возвышаются ("гладкие бляшки" по Фурнье). Папулы довольно легко эрозируются при попытке их удаления, характерна фокусность расположения **этих элементов.**



Рис.4-10: "Воротничок" Биетта (характерный симптом папулёзного сифилида).

Поданным К.Р.Аствацатурова (1971), на слизистой оболочке полости рта папулёзные сифилиды чаще встречаются в виде эрозивно-язвенной формы. Они очень похожи на банальные афты, единичные герпетические высыпания, однако могут принимать характер глубоких, болезненных изъязвлений и сопровождаться повышением температуры тела. Папулы со значительным инфильтратом образуют на языке бляшки круглых или овальных очертаний, напоминающие шашки, покрытые беловатым налётом. В центре папул в результате мацерации и частых травм нередко образуется глубокая эрозия, а иногда даже язва, покрывающаяся гнойно-кровянистым налётом. У корня языка, реже в его складках возникает содержащая большое количество бледных спирохет сифилитическая трещина линейной или зигзагообразной формы с белым налётом по периферии.

В целом, клинические признаки вторичного рецидивного сифилиса мало чем отличаются от банальной вирусно-микробной инфекции, а также кандидамикотических высыпаний. Ценным диагностическим признаком является отсутствие болезненности и торпидность к лекарственной терапии на протяжении длительного времени, а также неизменность патологической картины элементов поражения.

По нашим данным, папулёзные элементы не всегда сохраняют свою структуру (с учётом самолечения). Нередко, вследствие физиологической десквамации эпителия, они уплощаются и напоминают белесоватый бесформенный налёт, неплотно спаянный с подлежащими тканями, отчасти напоминающий ограниченные участки мягкой лейкоплакии. На развёрнутом этапе развития сифилиса, во вторичном периоде, мы наблюдали признаки нетипичной формы красного плоского лишая в его папулёзных и сетчатых вариантах. Особенно важным диагностическим признаком, с точки зрения дифференциальной диагностики с ВИЧ-инфекцией, является появление признаков "волосистой" лейкоплакии на боковых поверхностях языка. И здесь могут присутствовать клинические симптомы двух заболеваний: вторичного рецидивного сифилиса и ВИЧ-инфекции, которые по клиническим признакам структуры патологических элементов мало чем отличаются. Элементы волосистой лейкоплакии при ВИЧ-инфекции могут быть сформированы за счёт слияния папулёзных высыпаний (слившиеся папулы в виде белых линий). И в то же время, вторичный сифилид может проявляться в виде папулёзных слившихся элементов, отражающих признаки основного заболевания. Их сближает отсутствие болевого синдрома и торпидность к лекарственной терапии.

Пустулёзный сифилид в полости рта встречается редко, обычно у ослабленных больных, и проявляется как инфильтрат, переходящий в болезненную язву с некротическим гнойным налётом и острыми воспалительными явлениями. Течение этих язв отличается от типичной гуммозно-язвенной формы на слизистой оболочке, протекающей обычно безболезненно, без высокой температуры и острых воспалительных явлений. Наоборот, язвенно-пустулёзные сифилиды вторичного периода часто сопровождаются острыми воспалительными явлениями, иногда их течение приобретает даже фагеденический (некротический, гангренозный с быстрым распадом) характер с быстрыми и глубокими разрушениями в полости рта.

В третичном периоде сифилиса высыпания на слизистых оболочках представлены в виде бугорков и гумм, часто сопровождающихся поражением внутренних органов, нервной и костной систем. Бугорковый сифилид - плотные, округлые, диаметром до 0,5 *см* (реже - больше) безболезненные узелки багрово-синюшного цвета с гладкой поверхностью и выраженной тенденцией к изъязвлению вследствие некроза инфильтрата. Бугорки часто располагаются, как это свойственно третичному сифилису, в виде групп, гирлянд, дуг. На слизистой оболочке рта бугорки быстро распадаются, образуя маленькие глубокие язвы с крутыми, не подрытыми краями. При тесном, фокусном их расположении они сливаются в фестончатые эрозивно-язвенные фигуры. В отличие от туберкулёзных, края таких язв уплотнённые вследствие наличия плотного сифилитического инфильтрата, не подрытые; существуют сифилитические бугорки месяцы и даже годы, но меньше, чем туберкулёзные. После заживления язвы на месте бугорка остаётся пигментированный рубец, на котором никогда не возникают новые бугорки. Бугорковый сифилид при локализации на языке располагается изолированно или в виде быстро изъязвляющихся инфильтратов с неровными краями. Рубцы после бугоркового сифилида более грубые, группированные, мозаичные, (в отличие от туберкулёзной волчанки, когда они ровные и гладкие).

Сифилитическая гамма **(рис.4-11)** представляет собой узел диаметром 1-1,5 см, плотный, безболезненный, в начале развития не спаянный с окружающими тканями. По мере увеличения гуммы центральная часть её размягчается и образуется гуммозная язва округлых очертаний с плотными отвесными краями. В центре язвы на дне нередко можно видеть плотный некротический стержень беловато-грязного цвета ("гуммозный стержень"). Язва всегда окружена валом плотного, резко отграниченного от окружающих тканей инфильтрата, слизистая над которым окрашена в буровато-синюшный цвет. Края её гладкие, не подрытые, мясо-красного цвета, покрыты сочными мелкими грануляциями, легко кровоточат и кратерообразно опускаются до дна язвы, покрытого некротическим желтоватым налётом. По мере очищения язвы дно её заполняется грануляционной тканью. В последующем здесь образуется плотный, втянутый в центре рубец. Необходимо отметить, что даже при значительных дефектах, гуммозные язвы отличаются слабой болезненностью. Наиболее частая локализация гумм - на спинке и боковых поверхностях языка и очень редкая - на его нижней поверхности.

_i:ii--L_ *

Рис.4-11: Третичный сифилис (сифилитическая гумма твёрдого нёба в стадии разрешения).

Исходы гумм в полости рта различны (нередко перфорация твёрдого и мягкого нёба). При локализации гуммы на языке дефекты иногда заживают грубы-

ми рубцами, приводящими к деформации языка, что может несколько нарушать приём пищи, речь. Гораздо реже гуммозный узел в полости рта не вскрывается, а медленно рассасывается, оставляя рубцовую атрофию. Иногда гумма вскрывается через 1-2 узких фистулёзных отверстия со скудными выделениями. В редких случаях гумма не распадается, а прорастает соединительной тканью и склерозируется с образованием узла почти хрящевой плотности.

Иногда в третичном периоде развивается склеротический глоссит, при котором специфический сифилитический инфильтрат рубцуется порой без стадии изъязвления. Язык вначале становится отёчным, гладким, затем синюшным, плотным, "деревянным" (в результате склерозирования), уменьшившимся в размерах. Патологический процесс захватывает либо часть языка, либо всю его толщу (располагается в подслизистом слое и в толще мышцы языка). Язык приобретает большую плотность и ограниченную подвижность, уменьшается на 1/3. При этом спинка языка становится неравномерно бугристой, прорезанной глубокими бороздами, отделяющими дольки воспалительного инфильтрата (напоминает "стёганое одеяло"). В дальнейшем она ороговевает с образованием рубцов, напоминающих лейкоплакию. Нарушается речь, приём пищи, язык легко травмируется. Цвет слизистой языка зависит от фазы процесса: где она ещё активная - ярко- или тёмно-красного цвета, а где склерозирована - серовато-белого с перламутровым оттенком. Трещины могут возникать как в продольном, так и в поперечном направлениях. В случае присоединения инфекции могут образовываться эрозии и язвы, склонные к малигнизации. Возможно сочетание склерозного глоссита с сифилитическими гуммами.

Следует отметить, что даже при далеко зашедшей атрофии нижняя часть языка остаётся свободной от поражения.

Под названием склерозно-гуммозного глоссита описывается поражение, когда наряду с фиброзно-склерозным сухим процессом в тех или ин ых дольках языка формируются истинные гуммозные ограниченные инфильтраты с образованием типичной гранулёмы. При размягчении на месте распада образуются типичные маленькие гуммозные язвы, которые вследствие нарушенной трофики окружающей ткани долгое время упорно не поддаются лечению и не заживают.

Следует отметить ещё одну особенность всех гуммозных форм поражений слизистой оболочки рта: лимфатические узлы, даже регионарные, не изменяются в размере. Только в случае присоединения вторичной инфекции временно происходит болезненное воспалительное увеличение близлежащих узлов.

Первое время диффузный гуммозный инфильтрат в толще языка не сопровождается болезненностью, но как только на склерозированной поверхности начнут появляться трещины, боль делает почти невозможным приём пищи, разговор и движения языком. Трещины могут появляться между дольками инфильтрированной и склерозированной ткани языка как в продольном, так и в поперечном направлении. Эрозии и язвы в результате травм могут возникнуть в любой части языка. Образуются болезненные, долго не заживающие трофические язвы. Нередко такие язвы злокачественно перерождаются.

Иногда склерозный глоссит образуется поверхностно, только в слизистой оболочке языка, не затрагивая глубжележашие ткани. Тогда слизистая оболоч-

ка становится атрофичной, лишённой сосочков, гладкой, блестящей. Такой процесс возникает на нескольких ограниченных участках спинки языка. В этих очагах слизистая оболочка первое время имеет тёмно-красный цвет, который с развитием атрофии переходит в беловатый, напоминающий лейкоплакию. Атрофичные участки могут быть и больших размеров, представляя собой бляшки, сливающиеся между собой. Поверхность языка становится сухой, как бы пергаментной. На ней легко образуются резко болезненные мелкие и глубокие трещины, эрозии и трофические язвы.

Лечение склерозного глоссита может дать хорошие результаты только в стадии образования воспалительного диффузного сифилитического инфильтрата. После формирования рубцовой склеротической ткани восстановление нормальной функции органа становится невозможным.

Дифференциальный диагноз проводят с туберкулёзными, опухолевыми, травматическими язвами, изъязвлениями на фоне системных хронических болезней, рубцующимися и деформирующими афтозными язвами при хронических формах рецидивирующего афтозного стоматита. Необходимо помнить, что регионарные лимфатические узлы в период третичного сифилиса могут не реагировать или давать неспецифическую реакцию на внедрение вторичной инфекции. Реакция Вассермана и осадочные реакции бывают положительными лишь в половине случаев (более информативна РИ БТ).

Лечение проводят в соответствии с официальными Методическими рекомендациями "Лечение и профилактика сифилиса", которые периодически пересматриваются и уточняются каждые 3-5 лет, с обязательным утверждением Минздравом РФ. Существуют различные методики и схемы применения антибиотиков. Наиболее эффективными считались водорастворимые препараты пенициллина, лечение которыми проводят в стационаре в виде круглосуточных внутримышечных инъекций. Для амбулаторного лечения используют обычно бициллины-1,3,5. Продолжительность лечения зависит от давности сифилитической инфекции. При поздних формах наряду с антибиотиками используют препараты висмута (бийохинол, бисмоверол). Превентивное лечение чаще проводят амбулаторно и вводят бициллин-5 внутримышечно по 1,5 МЕ 2 раза в неделю, всего 4 инъекции. В стационарных условиях целесообразнее назначать пенициллин по 400000 ЕД внутримышечно через каждые 3 часа в течение 14 дней. Больным первичным и вторичным свежим сифилисом проводят лечением по тем же схемам, но при использовании бициллина число инъекций доводят до 7. При лечении вторичного рецидивного и раннего скрытого сифил иса инъекци и бициллина доводят до 14. Для лечения ранних форм успешно используют экстенциллин и ретарпен (по 2,4 МЕ внутримышечно с интервалом 8 дней, всего 2-3 инъекции). В случае непереносимости препаратов пенициллина применяют антибиотики резерва (эритромицин, тетрациклин, олететрин, доксициклин). Их назначают в повышенных суточных дозах в течение 14-40 дней в зависимости от стадии процесса. По окончании лечения все больные остаются под клинико-серологическим контролем врача-специалиста на разные сроки (О.Л.Иванов с соавт., 1997).

Однако, несмотря на определённые успехи в изучении сифилиса, на сегодняшний день излечение его остаётся весьма проблематичной задачей. Указанное заболевание развивается часто в сочетании с ВПГ-1 и ВПГ-2, гонореей, хламидиозом и прочими инфекциями, развивающимися на фоне воздействия "простейших".

Создаётся впечатление на нашем материале, что гуммозный сифилид в динамике развития заболевания, а особенно в его исходах очень близок к лепрозным поражениям. Их объединяют трофические повреждения костных и хрящевых структур, что особенно заметно при деформации седла носа. Только в одном случае повреждаются костные структуры (при сифилисе), а в другом - хрящевые (при лепре).

ТУБЕРКУЛЁЗ

Туберкулёзные поражения слизистой оболочки полости рта представляют собой проявления общего туберкулёзного заболевания. Известными поражениями слизистых оболочек являются туберкулёзная волчанка и язвенный туберкулёз. Входными воротами туберкулёзной инфекции, помимо дыхательных путей, могут быть хронические периодонтиты (С.С.Вайль, Г.А.Васильев, 1929; С.И.Либин, 1940). Часто микобактерии туберкулёза попадают в полость рта гематогенным путём. Инфицирование слизистой оболочки носа обусловливает лимфогенный путь туберкулёза в дистальную треть мягкого нёба. Туберкулёзный процесс может распространяться на миндалины, корень языка, глотку и т.д. Заболевание в полости рта часто поражает губы, дёсны, углы рта, твёрдое и мягкое нёбо, язык.

Из большого многообразия форм кожного туберкулёза в полости рта встречаются лишь язвенный туберкулёз, туберкулёзная волчанка, изолированные туберкулёзные гуммы (разновидность колликвативного туберкулёза) и совсем редко - узлы индуративной туберкулёзной эритемы и первичная туберкулёзная язва.

Первичная туберкулёзная язва может возникнуть вследствие проникновения микобактерии через мелкую травму. На языке чаше всего она локализуется на спинке в средней трети или боковых поверхностях (местах наибольшего трения). Чаще всего ее описывают у детей, но есть случаи аналогичных находок у взросл bix(Bhandarcar P.D. ссоавт., 1993). Язва протекает без острых воспалительных явлений, имеет в основании небольшой инфильтрат, сопровождается увеличением регионарных лимфатических узлов и представляет собой типичный туберкулезный комплекс. В дальнейшем язва может сделаться более глубокой, лимфатические узлы часто размягчаются и нагнаиваются. Реакция Пирке становится резко положительной через 2-4 недели после появления элемента. Начальная форма первичной туберкулезной язвы представляет большое сходство с первичным сифилитическим шанкром (верификации помогают лабораторные исследования).

Туберкулёзная волчанка, по данным разных авторов, встречается в полости рта довольно часто (от 30 до 70% всех случаев этой формы заболевания). Выделяют 4 клинических формы туберкулёзной волчанки слизистой оболочки полости рта (Г.Х.Хачатурьян, К.Е.Орлова, 1960):

1. Ограниченная овальная язва **(рис.4-12)** с подрытыми краями и большим количеством свежих, легко кровоточащих грануляций (гранулирующая поверхность язвы напоминает вид сочной малины). Язвенные поражения локализуются на десне и губах. При прогрессировании процесса отмечают рассасывание костных структур альвеолярного края, приводящее к расшатыванию и выпадению зубов.

Рис.4-12-. Туберкулёзная язва языка.

2. Рецидивы изъязвлений на участках, заживших рубцеванием язв, где периодически появляются бугорки. Чаще поражаются губы. Губы увеличены, плотные, с глубокими болезненными трещинами на красной кайме. Отмечается обилие гнойных и кровянистых корок, под которыми обнаруживаются глубокие язвенные участки неправильных очертаний, покрытые серовато-жёлтым налётом. Эта форма характеризуется торпидным течением.

3. Формы, наиболее типичные для волчаночного процесса в полости рта. Характеризуются папилломатозными разрастаниями с локализацией на мягком и твёрдом нёбе. На фоне язвенно-бугоркового процесса или диффузного туберкулёзного инфильтрата появляются папилломатозные разрастания. При распаде бугорков образуются глубокие язвы, а при локализации на нёбе может отмечаться его прободение. В целом очаг поражения плотный, бугристый, имеются глубокие углубления (трещины).

4.Рубцовая, гладкая поверхность (вследствие заживления изъязвлений) с единичными бугорками, образующаяся при хроническом волчаночном процессе на слизистой оболочке полости рта. Рубцевание изъязвлений на красной кайме губ и в приротовой области приводит к сужению ротовой щели.

Для всех форм волчанки полости рта характерен регионарный лимфаденит. Язвенные формы иногда осложняются рожистым воспалением.

На языке туберкулёзная волчанка описывается довольно редко. Обычно *на спинке языка образуются язвенные "площадки", состоящие из распадающихся* бугорков и покрытые грануляциями и вегетациями мясо-красного цвета. При этом изъязвившиеся бугорки сливаются вместе и образуют мягкие, красные, легко кровоточащие грануляции, покрытые желтовато-серым распадом. По периферии иногда можно заметить нераспавшиеся бугорки величиной с саговое зерно. Часто такие участки образуют обширные, малоболезненные бляшки, инфильтрата.

Цитологическая диагностика обычно неэффективна: микобактерии в язвах находят очень редко. В отличие от обычного язвенно-мембранозного стоматита, язвенная форма волчанки почти не сопровождается перифокальными воспалительными явлениями. Такие язвы с грануляциями и вегетациями могут существовать довольно долго. При распространении процесса очаги поражения могут расти по периферии, сливаться между собой, образуя серпигинирующие участки, в центре которых наступает регресс элементов. При заживлении образуется рубец, на котором могут вновь высыпать новые бугорки-люпомы (в отличие от сифилиса, когда на рубцах новые папулы никогда не высыпают), распадающиеся в новые язвы.

Регионарные лимфатические узлы, как правило, увеличиваются и делаются эластично-плотными (Boix M. с соавт., 1987). В пунктате обнаруживаются эпителиоидные клетки, иногда - казеозный распад. Реакция Пирке положительна почти у 90% больных.

Язвенная форма туберкулёзной волчанки в полости рта может осложняться рожистым воспалением и очень редко (в 4% случаев, по Б.М.Пашкову, 1963) - раковым перерождением.

■ ... Милиарный язвенный туберкулёз **слизистой оболочки полости рта. (Рис.4-13).** Язвенный туберкулёз полости рта развивается вторично вследствие аутоинокуляции из открытых очагов туберкулёза в лёгких, кишечнике, гортани, однако описаны случаи гематогенной манифестации туберкулёзной инфекции из очага в языке (Hashimoto Y. с соавт., 1989; Zivkovic D. с соавт., 1993). Реакция Пирке вследствие анергии часто бывает отрицательной , однако в соскобах со дна язв нередко обнаруживаются микобактерии.

Рис.4-13: Милиарный язвенный туберкулёз языка.

Начальным элементом являются мельчайшие бугорки, быстро сливающиеся и образующие язву, по периферии и на дне которой можно обнаружить ещё не распавшиеся маленькие милиарные бугорки (слившиеся туберкулёзные фолликулы, состоящие из скоплений лимфоцитов, плазмоцитов и эпителиоидных клеток с гигантскими клетками в центре). Однако, довольно часто туберкулёзные фолликулы могут и не определяться. На месте язвы возникают очаги некроза с полным разрушением эластических и коллагеновых волокон. По периферии язвы часто обнаруживаются милиарные абсцессы жёлтого цвета - зёрна Треля. Отмечается сильная болезненность изъязвлений, гиперсаливация. Эту форму туберкулёза отмечают и на слизистой оболочке боковых и вентральной поверхностей языка.

Количество язв на языке обычно не превышает 1-3 (Bilyk M.A. с соавт., 1984). Элемент чаще имеет вид узкой глубокой трещины (при локализации на

боковых поверхностях языка), однако на спинке языка мы наблюдали язвы округлой или овальной формы, диаметром 5-10 мм, с характерными зазубренными краями. Основание язвы не имеет плотного инфильтрата и при ощупывании представляется мягким. Края слегка подрытые, неровные, как бы нависающие. Особенно это характерно для глубоких трещин на языке. Дно покрывается вялыми грануляциями и вегетациями с желтовато-серым налётом, при соскабливании которого очень легко возникает кровотечение. Язва, как правило, отличается сильной болезненностью. Как и при туберкулёзной волчанке, эти язвы не имеют резко выраженных перифокальных воспалительных явлений, в отличие от язвенного стоматита пиококкового или фузоспириллёзного происхождения. Длительно существующие болезненные трещины могут иметь по краям папилломатозные разрастания. Изредка процесс может приобретать шанкриформный характер (В. Н. Мордовцев, М.И.Шаповал,1995). Как отмечают PrabhuS.R. с соавт. (1978), Rauch D.M., Friedman E. с соавт. (1978), язвенный туберкулёз языка нередко служит первым симптомом туберкулёза внутренних органов. И ногда его ошибочно принимают за рак (Dimitrowa I. с соавт., 1981).

Колликвативный туберкулёз, или скрофулодерма. В полости рта встречается очень редко, главным образом на языке. Появляется вначале плотный, а затем быстро размягчающийся глубокий узел, который вскрывается несколькими фистулёзными отверстиями. Узел развивается медленно и безболезненно, без бурных воспалительных явлений и имеет строение гранулёмы, отличаясь от сифилитической гуммы меньшей плотностью. После размягчения и вскрытия образовавшаяся туберкулёзная язва, в отличие от сифилитической, имеет подрытые, малоинфильтрированные края, с тенденцией распространения по периферии; отделяемое её жидкое, гноеобразное. Дно не имеет плотного инфильтрата, покрыто вялыми грануляциями и серовато-жёлтым налётом.

Неспецифические проявления экстраоральных форм туберкулёза. Как известно, даже при наличии длительно текущих, диссеминированных и манифестных форм заболевания полость рта нередко остается сохранной. В таких случаях в ней иногда находят так называемые неспецифические проявления общей туберкулёзной инфекции. Так, Sementsov I.Ia. (1995), описывает появление "чёрного волосатого" языка; Shaikh A. с соавт. (1991) отмечает складчатый язык как нередкую находку у больных легочным туберкулёзом. Наконец, нельзя забывать, что интраоральные очаги туберкулёзной инфекции могут встречаться у ВИЧ-инфицированных больных (de Pablo M.A. с соавт., 1994).

Дифференциальная диагностика проводится с неспецифическими изъязвлениями слизистой оболочки полости рта различного, в том числе вирусного, генеза, трофическими и декубитальными язвами, медикаментозными гиперпластическими реакциями у гиперчувствительных лиц, отдельными формами пузырных заболеваний (сопровождающихся инфильтрацией), эрозивным сифилидом и пр. Диагноз устанавливается совместно с фтизиатром. В диагностике большую ценность имеют туберкулиновые пробы. Лечение проводится в специализированных медучреждениях, внимание уделяют санации полости рта, устранению очагов одонтогенной инфекции и травмирующих слизистую оболочку полости рта агентов.

ГЛАВА 4

ЛЕПРп

Возбудитель заболевания - грамположительная кислотоустойчивая микобактерия Ганзена-Нейссера. Источником инфекции могут явиться предметы, содержащие микобактерии, воздух, пища, которые заражаются больными, выделяющими лепрозные палочки в большом количестве. Основной путь передачи - воздушно-капельный, реже - чрескожный при повреждении кожных покровов. Инкубационный период несколько лет.

Существует несколько путей распространения лепрозной инфекции. Контактный деструирующий рост лепрозного очага происходит при разрушении тканей в процессе заболевания и размножении микобактерии Ганзена. Так, лепрозный процесс в толще слизистой оболочки носа может распространяться на слизистую оболочку твёрдого нёба, лепрозное поражение кожи губ - на слизистую оболочку преддверия рта. Другой путь - лимфогенный; не исключено также гематогенное и интраканаликулярное метастазирование палочки Ганзена соответственно через верхнечелюстную артерию, трахею и глотку.

Выделяют несколько клинических разновидностей лепры. ***Лепроматозный тип*** наиболее злокачественный. На коже образуются эритематозно-пигментные пятна без чётких очертаний, неправильной формы, основание пятен инфильтрируется, и они выступают над поверхностью кожи. При локализации пятен на лице возникают характерные деформации (fades leonina). Кожа в зоне инфильтрации становится напряжённой, глянцевой (за счёт гиперфункции сальных желёз), лоснящейся, а иногда (при поверхностно расположенном инфильтрате) имеет вид апельсиновой корки. Инфильтраты часто приобретают синюшно-бурый оттенок из-за пареза сосудов и гемосидероза. Кроме того, как в зоне инфильтраций, так и вне их появляются бугорки и узлы (лепромы) размером 2-3 мм в диаметре, красновато-ржавого цвета и плотно-эластической консистенции. Постепенно лепромы изъязвляются. Язвенная поверхность имеет обычно крутые, иногда подрытые инфильтрированные края, которые могут сливаться, образуя обширные язвенные дефекты, заживающие неровным рубцом. Слизистая оболочка, поражаемая почти всегда при лепроматозном типе, становится отёчной, гиперемированной, с большим количеством мелких эрозий. В зонах поражения на коже и слизистых оболочках всегда ослабевает и исчезает температурная, болевая и тактильная чувствительность (вследствие восходящего неврита).

Туберкулоидный /ииияявляется более лёгким, характеризуется множественными эритематозными пятнами и плоскими мелкими, красновато-синюшными папулами полигональной формы, склонными к слиянию в бляшки с резко очерченным валикообразно приподнятым округлым или полициклическим краем и склонностью к периферическому росту. Постепенно центральная часть бляшек атрофируется, гипопигментируется, шелушится ("фигурный туберкулоид"). В некоторых случаях наблюдаются красно-бурые гладкие узлы, похожие на саркоидные образования.

Неопределённый ***тип*** в полости рта не встречается. Диморфный тип характеризуется поражением кожи и слизистых оболочек, как при лепроматозном типе, и нарушением чувствительности, как при туберкулоидном.

Лепрозные поражения слизистой оболочки рта претерпевают 4 стадии развития: инфильтрацию, бугорки, язвы, рубцы. Нередко у одного больного можно наблюдать все 4 стадии процесса.

Каждая стадия лепрозного поражения характеризуется определёнными признаками. Процесс начинается обычно с образования ограниченного поверхностного инфильтрата, когда слизистая оболочка утолщается, возвышается над уровнем подлежащей основы, принимает серо-белую или тёмно-синюю окраску.

В продолжении лепрозного процесса во рту могут развиваться бугорки 0,1-0,5 см в диаметре, располагающиеся бессистемно. При возникновении они плотные, в дальнейшем размягчаются; цвет их вначале матово-розовый, светлее окружающей слизистой оболочки, поверхность блестящая. Наиболее частая локализация бугорков - твёрдое и мягкое нёбо, язык и губы.

Язвенная стадия является следствием распада бугорков или инфильтратов, однако бугорки иногда не изъязвляются и при регрессировании рубцуются. Язвы в начале своего развития располагаются на месте бывших бугорков или инфильтратов и имеют небольшие размеры. Основание изъязвлений бугристое, серо-белого цвета, края мягкой консистенции и неравномерно приподняты. В отделяемом язв - большое количество микобактерий Ганзена. В случаях прогрессирования процесса возможно повреждение костных структур в основании язвы, что особенно заметно при локализации язв на дёснах (развивается пародонтит) и спинке носа (седловидная деформация).

Стадия рубцевания может развиваться без предшествующего изъязвления бугорков, когда инфильтрат бугорков размягчается и замещается соединительной тканью, однако рубцевание чаще является следствием заживления язв. Лепрозные рубцы круглые или в виде полос, лучистые, гладкие, блестящие, белого цвета. В зависимости от локализации рубцов могут отмечаться деформации мягких тканей: мягкого нёба, язычка, языка и т.д.

Динамика гистопатологических изменений при лепре в полости рта отражена в исследованиях В.В.Паникаровского, М.В.Бусыгиной, А.С.Григорьяна(1968).

Лепрозные поражения языка развиваются вслед за лепрозными изменениями в глотке. Элементом поражения является бугорок, располагающийся на спинке языка по средней линии. На боковых поверхностях языка бугорки наблюдаются редко. Язык инфильтрируется, увеличивается в размере, его подвижность затруднена, речь становится невнятной. На инфильтрированной поверхности языка бугорки плотные, поверхность их плоская, основание широкое. Поверхность бугорков блестящая, иногда покрыта беловатым налётом вследствие слущивания эпителия. Нередко развивается лепрозный глоссит вследствие проникновения бугорков в толщу языка, образования на спинке валикообразных возвышений с глубокими бороздами. При язвенном распаде бугорков образуются язвы с зубчатыми, подрытыми, инфильтрированными краями и неглубо-

ким, шероховатым, покрытым серым налётом дном. В дальнейшем образуются рубцы (бледные, блестящие, поверхностные), имеющие различную форму.

В диагностике заболевания важное значение имеет отсутствие болезненности вследствие поражения чувствительных нервных волокон. Обычнолепрозные изменения слизистой оболочки полости рта возникают вслед за поражениями кожи и слизистой оболочки носовой полости.

Дифференциальный диагноз проводится с тяжёлыми формами стоматитов, неспецифических и специфических изъязвлений полости рта, включая ВИЧ-инфекцию, опухолевые поражения, сифилис.

Особенно важна диагностика начальных и ранних проявлений лепры, которые могут быть в виде единичных или немногочисленных эритематозных, гипохромных пятен, мелкопапулёзных (напоминающих лихеноидные) сгруппированных высыпаний, овальных приподнятых инфильтраций, розеолоподобной сыпи, кольцевидных фигурных эритем, мелкоочаговых множественных сливных инфильтратов, напоминающих "мраморную синюшность" при ознобление, состояниями типа акроцианоза, различными застойными эритемами. Важными критериями диагностики лепры являются расстройства поверхностной чувствительности и трофические изменения, обусловленные поражением кожных нервных окончаний в очагах поражения. А.А. Ющенко (1995) советует думать о лепре во всех случаях не регрессирующих при проведении обычной терапии высыпаний (эритема, гипер- и гипопигментные пятна, папулы, инфильтраты, бугорки). Функциональные пробы с никотиновой кислотой, горчичником, на потоотделение помогают выявить характерные для лепры очень ранние поражения периферической нервной системы, которые, кроме нарушений поверхностных видов чувствительности (а иногда и до появления этих нарушений), проявляются различными вазомоторными, секреторными и трофическими расстройствами.

Для ранних проявлений лепры, особенно нетипичных её форм, характерны "мраморность" кожи, не исчезающая при согревании, и стойкая синюшность при охлаждении; "воспламенение" и отёк высыпаний (включая и ещё невидимые элементы) после внутривенного введения 5-10 мл 1% раствора никотиновой кислоты; более бледная окраска этих высыпаний по сравнению с окружающей кожей после аппликации горчичника.

Лечение проводится в специализированных стоматологических кабинетах при лепрозориях с учётом контагиозности лепры. Применяют специфические противолепрозные препараты (дапсон, сульфетрон, лампрен и др.). Санация и гигиена полости рта - непременные мероприятия до и после появления лепрозных поражений.

ГОНОРЕЯ

Рис.4-14: Гонорея (гнойные выделения из уретры).

Гонорея - инфекционное заболевание, вызываемое гонококками рода Neisseria (открыты в 1879 г. Neisser), передающееся половым путём **(рис.4-14).** Это наиболее распространённое венерическое заболевание. При половом контакте инфекция поражает мочеполовые органы, слизистые оболочки, выстланные многослойным плоским эпителием (влагалище, глотка и т.п.). Заболевание редко передаётся внеполовым путём (через поцелуи, загрязнённые выделениями руки, через предметы личной гигиены). Новорождённые заражаются при прохождении родовых путей инфицированной матери. Гонококки, прикрепляясь к эпителию, проникают через его клетки или межклеточные пространства в подслизистый слой, где вызывают воспалительную реакцию. Они не только мигрируют по поверхности слизистых оболочек, но и лимфогенно переносятся в отдалённые мочеполовые органы. Проникая в кровь, гонококки вызывают транзиторную бактериемию и в исключительных случаях могут диссеминировать в различные органы с образованием гонококковых метастазов или способствуют развитию сепсиса. Гонорея отличается высокой контагиозностью.

Инфекция распространяется больными, часто не имеющими выраженных симптомов болезни. Эпидемиологическую опасность представляют больные со штаммами гонококков, продуцирующими пенициллиназу ф-лактамазу), устойчивыми к пенициллину и ампициллину, а также со штаммами гонококков с генетически обусловленной устойчивостью к другим антибиотикам и сульфаниламидам. Определённая роль в защите от инфицирования принадлежит бактериальному антагонизму слизистой оболочки (см. главу 1).

Хотя внедрение гонококков сопровождается специфическими иммунными реакциями, истинного постинфекционного иммунитета при этом не вырабатывается. После выздоровления может наступить повторное заражение (реинфекция). При наличии осумкованного очага хронической гонореи возможна суперинфекция.

Инкубационный период при гонорее колеблется от 1 дня до 1 месяца, в среднем 2-5 дней. В отличие от других урогенитальных инфекций, гонококковая не имеет характерных клинических особенностей и часто бывает смешанной с хламидиями (30-60% случаев), а также с трихомонадами, уреаплазмами, микоплазмами, гарднереллами и др. В указанных случаях инкубационный пе-

риод удлиняется. В 80% случаев хламидии являются причиной постгонорейных воспалительных процессов. Без лечения гонококки сохраняются в уретре неопределённо долго и могут вызывать различные осложнения.

Поражение кожи при гонококковой инфекции возникает редко в виде эрозий и изъязвлений диаметром 0,5-2 см, с венчиком гиперемии в окружении элемента. Эрозии немногочисленны, слегка болезненны, часто располагаются в области уздечки полового члена, лобка, бёдер, иногда покрываются корками, напоминают эктимы и шанкриформную пиодермию. При бурном течении гонорейного процесса наблюдаются лимфангит и лимфаденит.

Гонококковый стоматит у новорождённых встречается редко: в основном это попадание гонококков в полость рта ребёнка при прохождении через инфицированные родовые пути. Поданным К.А.Карышева, заболевание встречается у взрослых чаще, чем принято считать, однако процесс остаётся нераспознанным из-за погрешностей в диагностике и в связи с тем, что заболевание часто протекает без субъективных ощущений, склонно к самоизлечению, благодаря чему больные часто исчезают из-под наблюдения врачей.

Поражение слизистой оболочки полости рта выявляется главным образом у мужчин-гомосексуалистов и у лиц, имевших орогенитальные контакты. По мнению Б.М.Пашкова (1963), возможны 2 пути заражения. Наиболее прямой и частый - это путь экзогенного внесения гонококка в полость рта путем аутоинокуляции или заражения. Второй путь - лимфо- и гематогенный.

Течение гонореи слизистой оболочки полости рта, как правило, бессимптомное. В редких случаях отмечается боль в горле. Повышается температура тела. К первым симптомам гонококкового стоматита относят гиперемию, отёк, появление небольших эрозий в полости рта и вязкий слизисто-гнойный секрет. При отсутствии лечения может появляться большое количество эрозий и язв на слизистой оболочке щёк, языка, дёсен. Изъязвления обычно небольших размеров, поверхностные, с неправильными, подрытыми краями, малоболезненные, с жёлто-серым отделяемым, где можно обнаружить гонококки.

Нередко гонококковый стоматит начинается с изъязвления языка (Lachner I. с соавт., 1987). Характерный симптом в развёрнутой стадии заболевания - центральная папиллярная атрофия языка (Escobar V. с соавт., 1984), при соскобе с которой часто обнаруживаются Neisseria gonorrhoeae. **(Рис.**4-15). Необходимо помнить, что подобный клинический признак встречается также при лейкоплакии и при поражении грибами рода Candida (однако, при гонорее очаг атрофии не имеет белого налёта, поверхность его гладкая и однородная).**(Рис.4-16).**

Рис.4-15: Центральная папиллярная атрофия

Рис.4-16: Атрофический глоссит при гонорее.

Поражение языка почти всегда носит язвенно-мембраноз-ный характер. Как правило, вначале поражается вентральная поверхность; затем могут вовлекаться все стороны языка. Слизистая оболочка становится ярко-красной и отёчной, появляется экссудативный выпот, при усилении последнего на поражённых местах появляется желтовато-гнойное отделяемое, в котором обнаруживаются гонококки. Любые внешние воздействия (мацерация, мелкие травмы) приводят к появлению трещин и эрозий, которые легко переходят в язвы, кровоточат и покрываются желтовато-серым налётом. На дорсальной поверхности языка картина напоминает острый аллергический глоссит с большим количеством эрозий и язв. **(Рис. 4-17).**

Рис.4-17: Язвенно-мембранозный глоссит при гонорее.

Как указывает Escobar V. с соавт. (1984), очаги гонококкового поражения часто осложняются сопутствующей флорой и без специфического лечения могут существовать довольно долго. Применяемые местно антисептики помогают бороться с вторичной инфекцией, но почти не способствуют эпители-зации язв. Лечение проводят в условиях стационара. Внутривенно вводят бензилпенициллин в дозе 10 МЕ в сутки в течение не менее 3 дней. В последующем лечение продолжают амбу-латорно ампициллином по 2 г/сутки до завершения 7-10-дневного курса. Эффективен также приём ампициллина по 3,5 г ежедневно в сочетании с 1 г пробенецида в первые 3 дня, затем по 0,5 г ампициллина до завершения 7-дневного курса. При всех формах экстрагенитальной гонореи эффективно использование препаратов группы фторхинолонов.

При подострой стадии рекомендуют инъекции моновакцины, пирогенала, молока, которые проводятся в период антибиотикотерапии.

ГЛАВА 4

СПИД (ВИЧ-ИНФЕКЦИЯ)

Поражение слизистой оболочки полости рта при СПИДе характеризуется возникновением ряда неопластических и инфекционных заболеваний: саркомы Капоши, кандидоза, простотой опоясывающего лишая, "волосатой" лейкоплакии, контагиозного моллюска и др. Среди общих клинических признаков заболевания наиболее частыми являются мононуклеозная лихорадка, беспричинное скоротечное похудание, сопровождающееся диарреей, лимфаденопатия (продолжающаяся не менее 1-3 мес). Отмечают симметричность увеличенных лимфоузлов в 2-3 локализациях, пневмоцистную пневмонию (сопровождающуюся болезненным покашливанием, поверхностным дыханием, лихорадкой, а в последующем - и симптомами гипоксии, рентгенологически в лёгких наблюдают инфильтраты и каверны), прогрессирующую деменцию, сопровождающуюся поражением центральной нервной системы, головными болями, потерей чувствительности, спутанным сознанием, судорожными припадками.

Проявления грибковых инфекций. Наиболее ранней манифестацией оппортунистических инфекций при СПИДе следует считать кандидамикоз, проявления которого на несколько месяцев могут опережать другие симптомы СПИДа (Marwan, 1984). Кандидоз языка обычно начинается с появления на фоне гиперемии белого крошковидного налёта, напоминающего манную крупу. Постепенно образуется сплошная белая плёнка, которая сначала легко снимается, а затем уплотняется, приобретает грязно-серый или желтоватый цвет и прочно удерживается на поражённом участке, после её удаления остаётся кровоточащая эрозия (Chaudhry A.P. ссоавт.,1988). В дальнейшем процесс может развиваться по любому из известных клинических вариантов (см. ниже). Кроме языка, обязательным считается при СПИДе поражение губ, полости рта, глотки, пищевода, которые быстро рецидивируют после прекращения специального лечения. Характерным признаком считается также раннее присоединение фузо-спириллярной флоры и развитие тяжёлых венсано-подобных стоматитов. Нередкой находкой является также обнаружение на участках слизистой рта, подвергающихся трению, многочисленных вирусных папиллом (Maglin, 1987).

Следует отметить, что обычный кандидоз полости рта почти не встречается у взрослых, если только они не получали кортикостероиды и антибиотики, поэтому его можно рассматривать как достоверное проявление ВИЧ-инфекции, тем более возникающее на ранних её этапах.

В развёрнутой стадии заболевания могут встречаться любые клинические варианты кандидоза. Наиболее характерная форма - *острый псевдомембранозный кандидоз* (рис.4-18), сопровождающийся белым, плотно спаянным с подлежащими тканями налётом. Налёт напоминает творожистые массы. Отдельные повреждения могут сливаться, образуя неправильной формы бляшкообразные чаши. Эти поражения напоминают гиперкератоз, лейкоплакию, элементы красного плоского лишая. При поскабливании налёта образуется

Рис.4-18: Острый псевдомембранозный кандидозприВИЧ.

эритематозно-эрозивные участки, частой локализацией этой формы кандидоза является слизистая оболочка щёк, дно полости рта, спинка языка, нёбо, десна.

Острый атрофический кандидоз напоминает поражение при аллергии, дефиците питания, гиповитаминозах. Поражение на языке обычно располагается вдоль средней линии, нитевидные сосочки атрофированы. При описании этой формы кандидоза часто используют термин "эритематоз слизистой оболочки".

Хронический гиперпластический кандидоз встречается реже и напоминает лейкоплакию курильщиков. По структуре поражений сходен с элементами веррукозной лейкоплакии. Визуально наблюдается гиперплазия эпителиально-эпидермальных структур, нередко с появлением хронических трещин. Субъективными симптомами могут явиться ощущения жжения, болезненности, чувство инородного тела. При дифференциальной диагностике кандидоза следует учитывать симптомы сходных заболеваний: кандидозной лейкоплакии, поражений, связанных с хронической травмой зубными протезами.

Лечение кандидоза может быть местным либо системным. Используют нистатин, леворин, клотримазол, кетотеназол, дифлюкан. Необходима иммунокорригирующая терапия, поскольку кандидоз развивается на фоне иммунодепрессии.

Проявления бактериальных инфекций. Ротовыми признаками ВИЧ-инфекции могут быть бактериальные поражения полости рта, и среди них наиболее распространённое - острый язвенно-некротический стоматит. Начало заболевания внезапное, процесс нередко начинается с кровоточивости дёсен. У некоторых больных язвенно-некротический стоматит имеет прогрессирующее течение, приводящее к потере тканей пародонта и костных структур альвеолярного гребня. Клиническим признаком поражения языка является появление (обычно на спинке) эрозий и изъязвлений, покрытых некротическим налётом, **по** отторжении которого открываются эрозивные поверхности. Для лечения заболевания используются антисептические полоскания, ротовые ванночки с слабыми растворами хлоргексидина, фурацилина и пр., применяется метронидазол.

Проявления вирусных инфекций. Герпес при **ВИЧ** отличается обилием высыпных элементов вплоть до диссеминации процесса, частыми рецидивами, порой перманентным, без ремиссий, течением, склонностью к изъязвлению. В отпечатках с эрозивной поверхности нередко находят акантолитические клетки Тцанка (Н.С.Потекаев, С.Н.Потекаев, 1997). Образующиеся язвы отличаются торпидным течением.

Рис.4-19: Герпетический глоссит при ВИЧ.

Первичный герпетический гингивостоматит имеет локальные и общие проявления. Заболевание сопровождается лихорадкой и недомоганием. Отмечается припухлость и болезненность регионарных лимфатических узлов. Через 1-2 дня могут появляться поражения на десне, твёрдом нёбе и других участках слизистой оболочки полости рта. Элементы поражения представляют собой пузырьки, которые быстро вскрываются с образованием болезненных эрозий. Необходимо помнить, что у больных, не инфицированных ВИЧ-инфекцией, заживление происходит в течение 7-10 дней; исчезают и общие признаки заболевания. Дальнейших приступов герпетического гин гивостоматита может и не быть (либо больной бывает подвержен приступам рецидивирующего простого герпеса). Рецидивы герпетического гингивостоматита представляют собой группировку небольших пузырьков с последующим изъязвлением.

Рис.4-20: Герпетические высыпания на головке полового члена у пациента с ВИЧ.

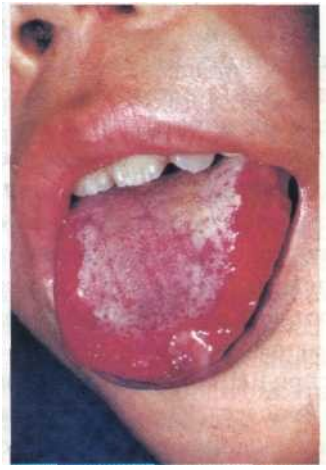

Рис.4-21: Язвенно-некротический глоссит при ВИЧ.

У ВИЧ-инфицированных больных развиваются тяжёлые формы рецидивирующего герпеса **(рис.4-19, 4-20),** нередко с экстраоральной локализацией. Поражения длительны, болезненны, могут возникать на языке, мягком нёбе, дне полости рта. Язвы при ВИЧ-инфекции достаточно большие, достигают размеров от 0,5 до 3 см в диаметре **(рис.4-21).** Некоторые изъязвления имитируют элементы многоформной экссудативной эритемы или язвенно-некротического стоматита, и могут быть сходны с тяжёлой формой

кандидоза **(рис.4-22).** Эти поражения прогрессируют и увеличиваются. При отсутствии терапии может наблюдаться диссеминация вируса **(ВПГ)** в висцеральные органы, что усиливает тяжесть клинической симптоматики вплоть последующего летального исхода.

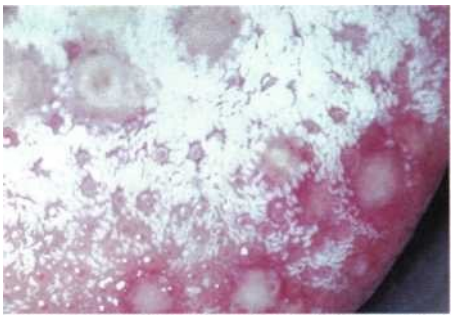

Рис.4-22: Рецидивирующий герпес в сочетании с хроническим кандидозом при ВИЧ.

Опоясывающий герпес при ВИЧ-инфекции наблюдается чаще, чем в обычных условиях. Симптомы заболевания проявляются появлением пузырьковых высыпаний не только в полости рта и на языке, ной на кожных покро- вахлица, поясничной области. Появление высыпаний сопровождается повышенным болевым синдромом.

Улице иммунодепрессией отмечается повышенная частота поражений, вызываемых папиллома-вирусом человека (внутриротовые папилломы, эпителиальная гиперплазия, кондиломы). Эти узелковые поражения покрыты множественными выступами в виде сосочков. У ВИЧ-инфицированных аналогичные высыпания могут наблюдаться и в анальной области. Такое сочетание локализации вирусных папиллом увеличивает степень риска наличия у пациента ВИЧ-инфекции, и одновременно упрощает клиническую диагностику, поскольку является патогномоничным симптомом. Для лечения этой формы патологии используются противовирусные препараты, включая азидотимидин, сочетания последнего с ингибиторами вирусной инфекции крексиваном и ритонавиром. Используют широко известные противовирусные препараты ацикловир,зовиракс,виралекс.

"Волосатая" лейкоплакия. "Волосатая" лейкоплакия полости рта описана только у лиц, инфицированных ВИЧ (Greenspan J.S. с соавт, 1985). По мнению Samaranayk и Pindborg (1989), она определяется не менее чем у 75% больных СПИДом и является одним из наиболее ранних и патогномоничных признаков инфекции. Непосредственной причиной такой лейкоплакии является, по-видимому, вирус Эпштейн-Барра (Gross G. с соавт.,1988) или папилломавирус человека (Eversol L.R. с соавт, 1986); возможно их сочетание. У больных постоянно обнаруживаются в очагах лейкоплакии грибы рода Candida.

Проявления волосистой лейкоплакии могут быть различной локализации, односторонними и двусторонними, различного размера. Наиболее типичное место локализации поражения - краевая зона языка, реже процесс занимает всю его поверхность и распространяется на щёку. Клинически "волосатая" лейкоплакия представляет собой утолщение слизистой оболочки неровного цвета с нечеткими границами. На боковых поверхностях языка обычно располагаются бессимптомные её очаги; в отличие от банальной лейкоплакии, это большое атипичное бляшечное образование, серовато-белого цвета, морщинистое или

Рис.4-23: "Волосатая" лейкоплакия при ВИЧ.

с гиперкератотическими разрастаниями, больше распространяющееся на вентральную поверхность языка, где приобретает плоский вид. Очаги поражения (размеры от 2 мм до 2-3 см) имеют неровную, сморщенную ("гофрированную") поверхность, которая выгладит, как "покрытая волосками" (за счёт нитевидных разрастаний эпителия). Субъективные ощущения обычно отсутствуют, но может отмечаться жжение или слабая болезненность (рис.4-23). Поражение может быть диффузным, и локализоваться на дне полости рта, слизистой оболочке щёк, нёба, но не на других слизистых оболочках (влагалища, ануса). Характерной её особенностью является то, что это поражение плотно прикреплено к подлежащей основе. Стоит отметить, что, несмотря на предполагаемую вирусную природу заболевания, антивирусные препараты лишь приостанавливают её развитие, но не ведут к регрессу уже имеющихся очагов. Гистологически находят тонкие кератотические отростки, напоминающие волосы.

Такие белые очаги сравнимы с классическими лейкоплакическими поражениями, наблюдаемыми у взрослых и пожилых людей (см. "Пресенильные и сенильные кератозы"). Заболевание сходно с кандидозом слизистой оболочки полости рта, гиперкератозной формой красного плоского лишая, карциноматозом. Диагноз "волосистой" лейкоплакии является показателем иммунодефицита и ВИЧ-инфекции: приблизительно у 1/3 больных "волосистой" лейкоплакией в дальнейшем будет развивается ВИЧ-инфекция. Таким образом, наличие "волосистой" лейкоплакии служит показателем для обязательного обследования на ВИЧ. В настоящее время эффективных способов лечения заболевания нет.

В дифференциальной диагностике этого клинического проявления ВИЧ-инфекции необходимо учитывать поражения, возникающие при наличии в полости рта протезов из разных металлов, контактные и токсические реакции на стоматологические материалы. Значительное число таких поражений располагается на боковых поверхностях языка, но исчезает после устранения указанных причин их возникновения. Идиопатическая лейкоплакия, лейкоплакия курильщиков также ассоциируются с "волосистой" лейкоплакией. Хронический гиперпластический кандидоз сходен с "волосистой" лейкоплакией, но редко располагается по краям языка. S.Euvrard с соавт. (1994) описал случай развития "псевдоволосатой" лейкоплакии языка у пациента после пересадки почки (иммуносупрессия вследствие трансплантации органа).

Другие поражения. Нередким симптомом ВИЧ-инфекции в полости рта является туберкулез (de Pablo M.A. с соавт., 1994), протекающий чаще вдиссеминированной форме.

Также при ВИЧ-инфекции в полости рта часто находят проявления болезни Ходжкина, имеющей, как известно, воспалительно-неопластическую природу (лимфогранулематоз). Заболевание встречается в двух формах: в виде лимфогранулематозных бляшек спинки языка (Papo T. с соавт., 1991) и в виде субэпителиальной лимфомы языка (Naher H. с соавт., 1992); из очагов поражения при этом высевается вирус Эпштейн-Барра.

Нередко во рту находят множественные телеангиэктазии, располагающиеся на эритематозных пятнах, служащих для них фоном (Н.С.Потекаев, С.Н.Потекаев, 1997), петехиальные и пурпурозные высыпания.

Grinspan D. с соавт. (1990) описывает "географический" язык как частый симптом ВИЧ-инфекции. Вероятно, это может быть связано с изменениями микробиоценоза в полости рта и активизацией резидентной микрофлоры, часто являющейся пусковым механизмом и фоном для развития "географического" языка (см. главу 2) **(рис.4-24).**

Рис.4-24. Десквамативный глоссит при СПИДе.

Немало исследований посвящено изучению орального гистоплазмоза. Так, Histoplasma capsulatum, высеваемая из полости рта, почти всегда ассоциируется с ВИЧ (Heinic G.S. с соавт., 1992). Cole M.C. с соавт. (1995), описывающий диссеминированный гистоплазмоз у пациентов, инфицированных ВИЧ, указывает на множественные узлы языка, содержащие гистоплазмы.

Саркома Капоши. Саркома Капоши - наиболее частое поражение кожных покровов конечностей на уровне голени. Около 55% проявлений СПИДа в полости рта составляет геморрагическая саркома Капоши, имеющая также нередкие кожные симптомы. Она может сочетаться с другими признаками, но иногда выступает как единственное проявление заболевания. Наиболее частой локализацией являются твёрдое и мягкое нёбо, желобоватые сосочки корня языка. В области корня языка опухоль имеет вид симметрично располагающихся эритематозных пятен неровных очертаний размером 0,5-3 см либо плотных эластичных узелков розовато- или буро-коричневого цвета, размером 5-8 мм. Под ними в последующем образуется инфильтрат. Узелки нередко изъязвляются (неясно, это травмирование или самостоятельный распад) и тогда сопровождаются болью при глотании. Как правило, заболевание протекает длительно, неуклонно прогрессирует, захватывая всё новые участки, изъязвления не эпителизируются. О.И.Харченкои В.В.Покровский (1989) описали сплошные плотные вишнёво-красные, фиолетовые разрастания в области задней стенки глотки у больных СПИДом. Учитывая, что саркома Капоши является эндотелиально-лимфоидной формой злока-

Рис.4-25: Саркома Капоши кожи голени при ВИЧ.

чественного поражения, здесь могут быть применены все рекомендации к лечению рака.(Рис. 4-25,4-26).

Другими опухолевыми образованиями, встречающимися в полости рта при СПИДе, являются плоскоклеточная карцинома (рис.4-27), локализующаяся на спинке языка (нередко переходящая в карциноматоз), и лимфомы. Описаны случаи, когда последние являлись в течение долгого времени единственным проявлением заболевания.

Рис.4-26: Саркома Капоши на твёрдом нёбе.

Прочие внутриротовые симптомы ВИЧ включают почти все заболевания слизистой оболочки полости рта, не отмеченные выше: рецидивирующий афтозный стоматит, идиопатическая тромбоцитопеническая пурпура, заболевания больших и малых слюнных желёз, ксеростомия, различные формы и типы глосситов, хейли-тов и пр. (Рис.4-28,4-29).

Стоит отметить, что на фоне резкого снижения всех видов иммунитета и манифестации оппортунистических инфекций любые травмы в полости рта (наиболее часто - прикусывание кончика или боковых участков языка) приводят к длительно незаживающим язвам, крайне болезненным при присоединении гнилостной микрофлоры. В ряде случаев именно такие долго существующие, торпидные к любой терапии травматические язвы должны насторожить врача в отношении СПИДа.

Рис.4-27:Ороговевающийплоскоклеточныйракприи ВИЧ.

В диагностике ВИЧ-инфекции, наряду с описанными внутриротовыми симптомами, важное значение имеют и другие признаки заболевания общего характера, которые дополняют клинические симптомы иммунодефицита на *оне ретровирусной инфекции.

Рис.4-28: Ксеростомия при СПИДе. ;

Рис.4-29: Лихеноидные высыпания на языке при ВИЧ.

Эти симптомы нередко являются первичными: мононуклеозная лихорадка, лимфаденопатия, диаррея и беспричинное похудание, пневмоцистная пневмония, беспричинные поражения внутренних органов и систем, включая не только иммунозависимые, но и нервную, эндокринную и другие системы.

Диагноз ВИЧ-инфекции требует внимания при распознавании ассоциированных заболеваний, учёта прошлых инфекций и эпидемиологической информации. При опросе больного следует обращать внимание на предыдущие заболевания, оппортунистические инфекции, использование кортикостероидов, цитостатиков и иных препаратов, которые могли вызвать нарушение иммунной системы. Также важна профессиональная принадлежность больного, характер половых контактов, особенно у лиц, часто находящихся в зарубежных командировках.

К настоящему времени все рекомендации для предупреждения и заражения ВИЧ в стоматологических учреждениях основаны на модели передачи вируса гепатита В, так как вирус гепатита В обладает большей инфекционностью, чем ВИЧ. В связи с тем, что стоматологические процедуры по своей природе нередко стимулируют кровотечение, являются обычно инвазионными, а ВИЧ является кровяной инфекцией, то стоматолог должен следить за своими манипуляциями в процессе контакта с пациентом. Рассеивание аэрозолей от высокоскоростных стоматологических установок и ультразвуковых приспособлений, большое число контактов с пациентами, в процессе которых не исключены ранения кожных покровов - всё это создаёт неисчислимые возможности для инфицирования и перекрёстного заражения. Больным с острыми заболеваниями или сильно ослабленным должна оказываться только неотложная помощь. Желательно, чтобы стоматолог посоветовался с лечащим врачом больного ВИЧ прежде, чем начинать лечение, чтобы определить риск инфицирования и объём оказания помощи.

ГЛАВА 5.
ГРУППА АФТОЗНЫХ ЗАБОЛЕВАНИЙ

Хронический рецидивирующий афтозный стоматит (ХРАС). Хроническое заболевание слизистой оболочки полости рта, характеризующееся периодическими ремиссиями и обострениями с высыпанием афт. Рядом авторов отождествлялось с герпетическим стоматитом, однако в настоящее время доказана полиэтиологическая (не только вирусная) природа заболевания.

Причины болезни: 1) аллергические состояния, сопровождающиеся гиперчувствительностью к лекарственным, пищевым, микробным и вирусным аллергенам, 2) нарушения функции желудочно-кишечного тракта, 3) респираторные инфекции, 4) травмы слизистой оболочки. Провоцирующие факторы - погрешности в диете, соматические заболевания, функциональные расстройства нервной системы, приём различныхлекарственныхсредств, гиповитаминозы В1, В12, С, очаги фокальной инфекции. Вообще ХРАС часто является следствием самых разнообразных заболеваний и инфекций, нейроэндокринных расстройств, аллергических реакций, вследствие чего его нередко относят к группе си мптоматических стоматитов.

Рядом отечественных и зарубежных авторов установлена роль вирусов простого герпеса в генезе ХРАС: многие считают, что рецидивирующие афты являются ничем иным, как внутриоральным рецидивирующим герпесом (поскольку в 50% идиопатических рецидивирующих эрозий полости рта многими исследователями были обнаружены цитопатогенные изменения, характерные для этого вирусного заболевания). Другое предположение (о том, что рецидивирующая афта - аллергическое заболевание) - основано на исследовании Ленера, который выявил гуморальные и клеточные антитела в крови лиц, страдающих рецидивирующими афтами; сама же афта гистологически является главным образом клеточной инфильтрацией, состоящей из лимфоцитов, то есть иммунным поражением отдалённого типа. Необходимо отметить, что вирусная и аллергическая концепции этиологии ХРАС не противоречат, а скорее дополняют друг друга. Микроорганизмом, вызывающим аллергию отдалённого типа и находящимся в эпителии, в большинстве случаев, вероятно, является вирус. Больной, страдающий рецидивирующими афтами, сенсибилизирован (аллергичен) по отношению к бактериальным и вирусным антигенам. И фактором, поддерживающим аллергию, вероятно, является вирус простого герпеса.

Интересно, что страдающие лейкоплакией больные не склонны к афтам, а афтозные больные не предрасположены к лейкоплакии. Таким образом подчёркивается определённое значение толщины эпителия, играющее некоторую защитную роль в генезе развития афты. Психические напряжения и повышенные физические нагрузки, наоборот, могут способствовать появлению афт - это объясняется тем, что регенерационная способность эпителия в таких случаях

уменьшается. Болезнь может продолжаться десятилетиями, не угрожая жизни больного. Обычно афты не трансформируются в злокачественные повреждения, за исключением отдельных случаев частого рецидивирования элементов в одном и том же участке слизистой рта.

При ХРАС значительно изменяются показатели клеточного и гуморального иммунитета, неспецифической резистентности организма, что приводит к ослаблению функциональной активности противомикробных антител и влечёт за собой сдвиги качественного состава микрофлоры полости рта: появляются кишечная палочка, грибы, ассоциации их со стафилококком, стрептококком, способствующие в свою очередь угнетению факторов иммунной защиты, развитию гиперчувствительности замедленного типа.

Исследованиями последних лет (Л. Н.Максимовская, 1992; др.) выявлены значительные нарушения в реализации иммунного ответа при ХРАС. Считается, что длительное наличие стрептококковых антигенов может привести к образованию специфических клонов лимфоцитов, в результате чего образуются антиидиотипические лимфоциты (гиперсенсибилизация к М-антигену стрептококков), осуществляющие регуляцию иммунного ответа на собственные ткани организма.

Прогрессирующая депрессия клеточного иммунитета при ХРАС под действием микрофлоры полости рта стимулирует дальнейшую выработку сенсибилизированных лимфоцитов и продуктов ихжизнедеятельности, в результате чего происходит стимуляция В-звена иммунитета, т.е. подключается гуморальный тип реагирования, ускоряющий переход лёгкой формы заболевания в тяжёлую. Возникает избыточный иммунный ответ на бактериальные антигены, приводящий также к развитию аутоиммунной реакции, перекрёстно направленной против эпителия слизистой оболочки полости рта вследствие спонтоза и формирования микрополостей в шиповатом слое, всегда заканчивающихся некрозом.

Установлена депрессия Т-звена иммунитета, выражающаяся в снижении количества и функциональной активности Т-лимфоцитов, что прямо зависит от тяжести течения заболевания. У всех больных ХРАС (100% случаев) резко уменьшено число Т-хелперов и увеличено число Т-супрессоров. Страдает и гуморальный иммунитет: в плазме крови и слюне падает уровень лизоцима и иммуноглобулинов, возрастает число b-лизинов.

Использование в качестве генетического маркёра ХРАС главного комплекса гистосовместимости (Н LA-антигенов) позволило установить феномен протективного действия антигенов HLA-B5, HLA-DR3, HLA-DR4, HLA-DR5 в развитии этого заболевания.

Установленная тенденция увеличения частоты встречаемости у больных ХРАС HLA-B12, HLA-B40 позволяет предположить возможную генетическую детерминированность в нарушении иммунного ответа при ХРАС (Л.Н.Максимовская, 1992). Наряду с этим выявленное увеличение частоты встречаемости HLA-A10, HLA-A11, ассоциированных, как известно, с факторами неспецифической резистентности, также может детерминировать недостаточность неспецифической защиты при ХРАС.

Установлена прямая зависимость между длительностью течения ХРАС и количеством вирулентных микроорганизмов, что указывает на снижение резистентности

слизистой оболочки. Численностьмикробных ассоциаций на поверхности слизистой оболочки коррелирует с тяжестью и длительностью течения ХРАС.

Заболевание одинаково часто встречается у мужчин и женщин; у некоторых больных в анамнезе отмечаются острый или рецидивирующий герпетический стоматиты, которыми пациенты переболели в детстве. Большинство больных ХРАС обращаются за помощью в 21 -50 лет. При опросе удаётся установить, что первичные афты отмечались в виде одиночных изъязвлений, рецидиров&пи редко и эпителизировались в течение короткого срока. Подобные афты известны влитературе как простые или единичные. С возрастом клиническая картина стоматита изменяется: увеличивается число рецидивов в год, так же, как и количество афтозных высыпаний, удлиняются сроки заживления афт. У части больных подобная трансформация ХРАС обычно обусловлена присоединением вторичных "патогенных" факторов (перенесённые респираторные и соматические заболевания, проявление гиперчувствительности к пищевым и лекарственным аллергенам, перенесённые острые формы герпетического гингивостоматита, обострения хронического тонзиллита). Указанные факторы, повидимому, снижают естественную резистентность организма и слизистой оболочки, что является причиной перехода лёгких форм стоматитов в более тяжёлые.

В связи с тем, что больные редко обращаются за помощью в первые годы развития заболевания из-за незначительных клинических симптомов его проявления, не всегда удаётся установить точно длительность ХРАС. Последняя в среднем может колебаться продолжительностью от нескольких месяцев до нескольких лет, переходя порой в перманентное течение заболевания. Отмечена вариабельность количества и глубины повреждений слизистой оболочки. Сроки заживления афтозных элементов обычно колеблются от 7-10 дней до 1 месяца и более, некоторые элементы заканчиваются рубцеванием повреждённого участка. Нередко наблюдаются элементы различных размеров и глубины, которые не отличаются постоянством и обычно изменяются с каждым рецидивом. В случаях присоединения вторичной инфекции и при нарушениях иммунологического статуса ХРАС может трансформироваться в язвенно-некротический стоматит, а также развиваться по типу рубцующихся афт.

"Спонтанно" ли развиваются элементы поражения, или на фоне нарушений иммунного статуса, - большое значение имеют провоцирующие обострение факторы. Последними могут явиться различные формы аллергических реакций, обострения заболеваний ЖКТ и других систем, травмирование слизистой оболочки, развитие респираторных инфекций, переохлаждение. У части больных отмечают сезонные обострения заболевания, обычно вслед за респираторными инфекциями. Немаловажное значение имеют и стресс-факторы, затруднённое прорезывание третьих моляров, сдвиги и физиологические изменения в эндокринной системе (в течение беременности, после родов, в климактерический и постклимактерический периоды). Описано возникновение афт в одной семье (элементы могут появиться у детей и у их родителей). Обычно в этих случаях отмечена гиперчувствительность родителей к отдельным аллергенам.

По характеру локальных проявлений афты отличаются большим разнообразием. Обычно начальные симптомы трудно улавливаются в связи с их скоро-

течностью. По данным А.И.Рыбакова и Г.В.Банченко (1978), использующим собственные экспериментальные данные и наблюдения над больными в стационарных условиях, выявлена панорама динамики клинических изменений в процессе развития ХРАС. В продромальном периоде, который длится несколько часов, больные отмечают парестезии, чувство жжения, покалывания, "напряжения", болезненности слизистой оболочки при отсутствии на ней каких-либо видимых изменений. Наиболее ранние микроскопические изменения вслед за продромальным периодом характеризуются ограниченными участками расширения сосудов, пятнами гиперемии, участками ишемии, отека, "гиперплазии" шиповатого слоя эпителия, узелково-подобными высыпаниями, пузырьками на кератинизированных поверхностях слизистой оболочки. Указанные первичные признаки патологических изменений в течение нескольких часов или 1 -2 дней превращаются в мелкие афты и язвы.

Наиболее частым первичным элементом является "пятно-гиперемия". В последующем на этом месте наблюдается некроз слизистой оболочки, окаймлённый ободком гиперемии. Однако, такой ободок имеется не всегда, иногда эрозия развивается по типу "холодного" воспалительного процесса. При развитии воспаления на участках расположения малых слюнных желёз отмечается очаговая гиперплазия эпителия, зияние концевых отделов протоков желёз. Повреждённые фрагменты железистых структур могут, сливаясь, распространяться как в глубину, так и по периферии, сопровождаясь формированием больших язв. Подобные элементы отмечены особенно часто в случаях вторичного инфицирования повреждений.

В зависимости от участка первичного повреждения, выраженности соматической патологии и нарушений иммунной системы, элементы поражения могут развиваться путём различных форм проявления патологического процесса. Так, фибринозный тип - наиболее лёгкое течение заболевания - отражает первичное поражение в сосудистом слое слизистой оболочки. Подобные элементы скоротечны и не оставляют после себя следов. Фибринозная бляшка на поверхности эрозии микроскопически может имитировать пузырёк, но в отличие от него не является полостным образованием. В силу протеолитического воздействия микробных агентов в сочетании с механической мацерацией фибрин обычно отторгается с образованием эрозивного дефекта. Этот тип заболевания обычно развивается при отсутствии выраженной соматической патологии.

Некротический тип ХРАС развивается по типу гипоэргической воспалительной реакции. Поддействием "повреждающего агента" возникает кратковременный спазм сосудов, приводящий к ограниченному "инфаркту" слизистой оболочки. В эпителии развиваются дистрофические изменения, приводящие к его некробиозу и некрозу. Инфильтрат в основании некротических элементов скудный и представляет собой в основном клеточные формы лимфоцитов. В некротическом детрите определяются разрушенные клетки эпителия, единичные полиморфно-ядерные лейкоциты и агрегаты микроорганизмов. Темпы эпителизации некротических эрозий зависят от активности вторичных воспалительных серозно-экссудативных явлений. Подобный тип ХРАС обычно наблюдается улиц, страдающих болезнями кроветворной системы, диабетом,

при инфекционных заболеваниях. Нередко он также является маркёром вышеуказанных и ряда других заболеваний, проявляясь в период ремиссии последних.

При первичном повреждении малых слюнных желёз в их протоковой и ацинарной части возникает пери- и параденит (третий морфологический тип), усугубляющий дальнейшие нарушения целостности этих участков слизистой оболочки. В таких случаях развиваются гландулярная и рубцующаяся формы рецидивирующего афтозного стоматита. Данный тип в литературе описывался как рецидивирующий некротический периаденит слизистой оболочки полости рта. При этой форме патологии нередко отмечаются нарушения в области расположения грибовидных, листовидных и желобоватых сосочков языка. По нашим данным, грибовидные сосочки изъязвляются наиболее часто при сопутствующем десквамативном глоссите, либо на фоне "обложенного" языка. При этом в продромальном периоде, в отличие от других форм, больные отмечают только жжение языка, наиболее выраженное в области его кончика, либо передней трети, где в последующем обнаруживаются афты. Иногда несколько повреждённых сосочков языка сливаются вместе, и тогда образуется большая афтозная язва. Нередко начальные признаки стоматита характеризуются папиллярной гиперплазией листовидных сосочков. Л имфоидные по структуре, листовидные сосочки при воспалении реагируют увеличением, а появление афт при этом, вероятно, обуславливается травмой зубами, неправильно припасованными пломбами и протезами.

Особенностью строения слизистой оболочки дна полости рта и вентральной поверхности языка определяется локализация афт и характер их течения в указанных областях. Подъязычная железа, расположенная на челюстно-подъязычной мышце, имеет много мелких выводных протоков, выходящих на подъязычную складку. На нижней поверхности кончика языка расположена парная смешанная язычная железа. Её протоки открываются на нижней поверхности языка под подъязычной складкой. Малые слюнные железы, обладающие автономной секрецией, расположены и в стенках протоков больших подъязычных желёз. Имея железистую структуру, при воспалении малые слюнные железы в указанных областях также являются морфологическим субстратом развития гландулярных афт.

Четвёртой, наиболее тяжёлой формой развития ХРАС является рубцующийся тип повреждений, соответствующий рубцующейся и деформирующей клиническим формам. Однако, необходимо помнить, что рубцующаяся форма ХРАС может возникать также при периаденитном, или гландулярном типе морфологических изменений (см. выше).

Начальные этапы развития рубцующейся язвы характеризуются появлением участков припухлости, болезненных уплотнений слизистой оболочки (поверхность её становится "бугристой"). По мере прогрессирования патологического процесса изменённый эпителий в отдельных участках отторгается с образованием глубоких изъязвлений (0,5-1 см в диаметре). Близкорасположенные язвы сливаются с образованием дефектов полигональных очертаний; края их либо подрытые, либо возвышаются над уровнем слизистой в виде плотного

валика. Язвы обычно выполнены некротическим детритом, в основании - воспалительный плотный инфильтрат. Подобные изъязвления напоминают специфические поражения, злокачественные язвы, трофические и декубитальные повреждения слизистой оболочки. Нередко отмечается эффект "миграции" язвы по поверхности слизистой, что свидетельствует о совмещении процессов репарации и обострения патологического процесса. Заживление подобных изъязвлений всегда замедленное и продолжается в течение 20-30 дней, иногда до 2-3 месяцев и более. Нередко заболевание начинается с поражения зева, глотки, углов рта с последующими высыпаниями афт на других участках. Особенно болезненны рубцующиеся язвы на боковых поверхностях языка и его кончике, что затрудняет речь, приём пищи и оказание острой неотложной стоматологической помощи. Эта форма поражения может встречаться как у практически здоровых лиц, так и у пациентов, страдающих сопутствующими нарушениями сердечно-сосудистой, эндокринной систем и прочих, и в отдельных случаях может трансформироваться в деформирующую форму заболевания, сопровождающуюся нарушениями тканевых структур и формированием деформирующего глубокого рубца.

Клиника. Как неоднократно отмечалось выше, в продромальном периоде больные указывают на чувство жжения, кратковременную болезненность, парестезию слизистой в месте возникновения афты. При стоматоскопии видны участки гиперемии, небольшая отёчность и инъецирование сосудов. Через несколько часов появляется морфологический элемент. Иногда афты возникают без предшествующих продромальных явлений. В последующем заболевание почти всегда характеризуется рецидивирующим течением.

Чаще всего афты высыпают единичными элементами и обычно разбросаны в разных местах слизистой оболочки (в отличие от герпетических высыпаний); центральная часть их всегда покрыта фибринозным экссудатом с плотной плёнкой жёлто-серого цвета вследствие поверхностного некроза **(рис.**5-1). Афты, в отличие от эрозий и язв, никогда не имеют подрытых краёв. По периферии элемента на несколько отёчной слизистой оболочке располагается узкий воспалительный ободок ярко-красного цвета. Реже некроз захватывает глубже - лежащие слои и приводит к образованию язвы с последующим рубцеванием. Длительность существования афты в среднем 8-10 дней, рецидив обычно наблюдается через 2-8 недель, иногда через несколько месяцев. Выделяют следующие основные формы ХРАС: фибринозная, некротическая, гландулярная, рубцующаяся, деформирующая.

Рис.э-I: ХРАС (единичная афта).

Фибринозная форма (рис.5-2) характеризуется появлением на слизистой оболочке бело-жёлтого пятна с признаками гиперемии размерами 0,1-0,5 см, на поверхности которого выпадает фибрин, плотно спаянный с окружающими тканями. В дальнейшем фибрин отторгается, и образуется афта, эпителизация которой наступает через 5-10 дней без рубца. Эта форма обычно образуется в тех участках слизистой, где отсутствуют малые слюнные железы.

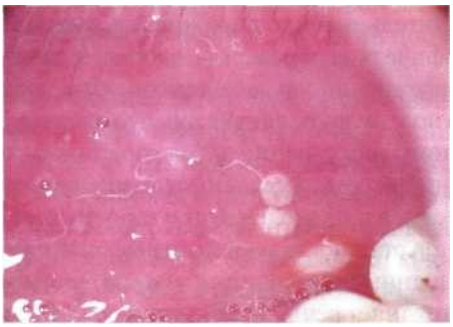

Рис.5-2: ХРАС (фибринозная форма).

Некротическая форма (рис.5-3) начинается с кратковременного спазма со судов, который приводит к появлению ограниченного участка ишемизированного эпителия, быстро некротизирующегося с образованием поверхностной эрозии. Некроти-зированный налёт неплотно спаян с подлежащей тканью и легко соскабливается. Эпителизация наступает через 10-20 дней. Некротические эрозии имеют полигональную форму, слабо болезненны, окружены венчиком гиперемии, локализуются на обильно васкуляризованных участках слизистой.

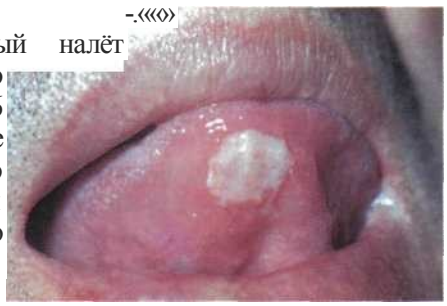

Рис.5-3: ХРАС (некротическая форма).

Гландулярная форма (рис.5-4) - самостоятельный процесс, развивается в виде острой, подострой и хронической реакции в области языка, губ, лимфоглоточного кольца. Продромальная стадия длится от 6 до 24 часов. Затем появляются участки гиперемии, на фоне которых концевые отделы малых слюнных желёз кажутся приподнятыми за счёт отёка. Эрозивно-яз-венная стадия характеризуется нарастанием напряжённости, болезненности. Отмечается гиперсаливация, увеличение регионарных лимфоузлов. На слизистой оболочке после пятна появляется эрозия, затем язва, на

Рис·5-4· **ХРАС (гландулярная гЬоома)** .... • ,•*-••- «

дне которой видны концевые отделы малых слюнных желёз. Часть их продолжает функционировать, а некоторые протоки, не выделяющие секрета, покрыты фибринозным или некротическим налётом, фиксируют краситель и поэтому чётко контурируются. Основание эрозий и язв инфильтрировано. Стадия эпителизации длится от 7 до 30 суток. Дефект закрывается за счёт краевого наползания эпителия, пролиферации клеточных секреторных комплексов малых слюнных желёз. В связи с этим даже глубокие гландулярные афты эпителизируютсяуспешно(В.В.Паникаровский, 1985).

Рубцующаяся форма (рис. 5-5) сопровождается повреждением ацинарных структур и соединительной ткани. Функциональная активность малых слюнных желёз заметно снижена. Образуются 2-5 глубоких язв, выполненных некротическим детритом, в основании которых пальпируется плотный болезненный инфильтрат. По периферии основной язвы может появиться несколько мелких эрозий, замедляющих репаративные процессы. Заживление идёт с образованием грубого рубца.

Рис.5-5: **ХРАС** (рубцующаяся форма).

Деформирующая форма (рис.5-6) отличается более глубокой деструкцией вплоть до мышечного слоя, что приводит к образованию грубых рубцов, деформирующих ткани. Поражение нёбных дужек или углов рта может вызвать сужение этих естественных отверстий; при поражении языка ограничивается его подвижность. Язва при такой форме ХРАС резко болезненна, носит мигрирующий характер, по периферии её часто появляются мелкие эрозивные и афтозные элементы.

Рис.5-6: **ХРАС** (деформирующая форма).

Иногда ХРАС *имеет абортивное течение* (афты не имеют воспалительного ободка, не имеют некроза и жёлтого налёта, протекают безболезненно); здесь предполагают инфекционно-аллергический генез.

Особый вариант течения ХРАС представляют **рубцующиеся афты Сеттона (рис.5-7),** при которых инфильтрат часто располагается вокруг малой слюнной железы. Заболевание описано в 1878 году. Многие авторы относят его к симптомам большого афтоза Турена, но оно отличается от последнего почти всегда

Рис.5-7:Рубцующиеся афты Сеттона.

единичными элементами высыпаний, тропностью афт к малым слюнным железам, а также совершенно иной нозологической принадлежностью (афтоз Турена относится к вариантам болезни Бехчета, см. главу 9 "Васку-литы").

В отличие от других форм ХРАС, афта при стоматите Сеттона всегда является вторичным элементом (исходом узелка, подвергающегося поверхностному центральному некрозу). В последующем афты сливаются, и образуется довольно глубокая, с подрытыми инфильтрированными краями язва. Такие язвы существуют до 2 месяцев, и на их месте остаются рубцы, нередко "штампованные". Эта форма имеет ряд особенностей: почти всегда отличается хроническим упорным течением, достаточно трудно поддаётся терапии.

Наиболее тяжело протекают рецидивирующие крупные афты, достигающие 3 см и более, у ВИЧ-инфицированных пациентов (G.Ghighliotti, 1993).

Дифференциальная диагностика. ХРАС нужно отличать от афт нейтропенической природы, появляющихся у лиц, страдающих приступами нейтропении (в период резкого уменьшения в периферической крови нейтрофилов). При афтозном стоматите отсутствует группировка в расположении высыпаний, характерная для герпетического стоматита. Следует помнить, что афты во рту могут явиться симптомом болезней крови, Крона, Рейтера, Бехчета.

Лечение и профилактика. Несмотря на достижения современной фармакологии, многими авторами подчёркивается малая эффективность большинства сегодняшних консервативных методов лечения. В настоящее время существуют препараты, которыми можно купировать острые случаи патологического процесса, ингибировать отдельные стадии воспаления, но ни один из них не является надёжным средством полного устранения заболевания, особенно развивающегося по типу рецидивирующих изъязвлений.

При лечении системных нарушений при ХРАС следует привлекать врачей-специалистов соответствующего профиля (рис.5-8). На основании выявленной сенсибилизации организма проводят специфичес-

Рис.5-8: Афта при заболеваниях ЖКТ.

кую десенсибилизирующую терапию соответствующим бактериальным аллергеном. Для неспецифической гипосенсибилизапии используют хлорид кальция, димедрол, пипольфен, тавегил, 30% раствор тиосульфата натрия. В качестве противогистаминного и стимулирующего реактивность организма средства применяют гистаглобулин. С целью повышения естественной резистентности используют кристаллический лизоцим для парентерального введения (на курс 20 инъекций). Особенно эффективен лизоцим в комбинации с витамином В6. Средствами, влияющими на процесс тканевого обмена, являются продигиозан и пирогенал (так называемая пирогенная терапия, назначаемая в зависимости от индивидуальной чувствительности).

В случаях вирусного генеза заболевания используются противовирусные препараты: бонафтон, хелепин, риодоксол, флуцинар, противогерпетическая инактивированная поливакцина, индукторы интерферона - полудан, мегасин. При тяжёлых формах перманентного течения назначают общеукрепляющее лечение (аминопептиды, полиглюкин, реополиглюкин, парентеральное питание). С целью иммунокоррекции на фоне вторичного иммунодефицита рекомендуют иммунокорригирующие препараты (иммунофан, человеческий лейкоцитарный интерферон, лейкинферон).

В качестве местного воздействия применяют 50% взвесь анестезина в глицерине, тримётазол-аэрозоль, пропосол-аэрозоль, 10% раствор-аэрозоль лидокаина. Местно эффективны противовирусные мази: интерфероновая, адималевая, алпизариновая, бонафтоновая, флореналевая, оксолиновая, риодоксоловая, теброфеновая. В качестве кератопластических средств назначают мефенаминат натрия, цинк-инсулин, а-токоферола ацетат, ретинола ацетат, витамин U, сок каланхоэ, метилурациловую мазь, каротолин, масло шиповника, солкосерил-желе и солкосерил-адгезив, оксикорт-аэрозоль, каметон-аэрозоль, ливиан-аэрозоль. С целью антисептической и дезинфицирующей обработки повреждений применяют растворы хлоргексидина, хлорамина; при наличии некротических изменений - ферменты: трипсин, химотрипсин, химопсин, ферментный кератопластический препарат ируксол.

Внутрь назначают витамины С, В12, ферроплекс, гамма-глобулин, нуклеинатнатрия, левамизол (декарис), диуцифон (Н.В.Терехова с соавт., 1989). Эффективны также приём тимогена (иммуномодулятор), фитина (участвует в синтезе гемоглобина, метаболической регуляции синтеза липидов, стабилизации клеточных мембран). Т.С.Клишевич (1986) при тяжёлых формах считает эффективной гипербарическую оксигенацию.

Г.Д.Савкиной (1992) впервые разработаны подходы к индивидуальной терапии ХРАС с применением фено-генотипического анализа индивидуальной реактивности больных. По её данным, системный характер патологического процесса, наряду с соматической отягощённостью со стороны органов пищеварения, обнаруживает себя в 95,5% случаев в виде астено-невротических расстройств и отклонений со стороны эмоциональной и аффективной сфер. Изменения неспецифической реактивности у больных сочетаются с конституциональными нарушениями индивидуальной реактивности в виде несоответствия фенотипического обеспечения нейро-гуморальных механизмов,

а также особенностей функций пищеварительной системы своему собственному половому генотипу. Модуль патологии индивидуальной реактивности больных включает одновременное существование изменённой чувствительности пищеварительной, глюкокортикоидной, гистаминэргической, эстроген-рецепторной систем.

Л.Н.Максимовская (1992) рекомендует широкое применение метаболической терапии - субстратов и кофакторов цикла Кребса: первый комплекс - пантотенат кальция, липоевая кислота, кокарбоксилаза, рибофлавина мононуклеотид, никотинамид, рибоксин, оротат калия; второй комплекс - цианокобаламин, фолиевая кислота, пиридоксин, метилметионинсульфония хлорид, пангамовая кислота, глутаминовая кислота, фитин, рибоксин, оротат калия (курсы по 10 дней). У больных тяжёлой формой ХРАС необходимо проведение метаболической коррекции на протяжении 2-3 лет, что составляет 5-7 курсов терапии - это позволяет достичь полной нормализации показателей активности отдельных пулов клеточного иммунитета.

Профилактика ХРАС включает санацию полости рта, лечение сопутствующих пародонтальных изменений и заболеваний ЛОР-органов с целью устранения очагов хронической инфекции. Следует учитывать возможность лекарственной аллергизации при лечении пульпитов и периодонтитов консервативным способом. Профилактикой повторных обострений ХРАС считается также учёт состояния ортопедических конструкций с точки зрения качества исполнения, возможной контактной токсической и аллергической реак-**150** ции, а также устранение воздействия электро-миграционных явлений улиц с повышенным риском гиперчувствительности. Идеальным являлось бы напыление на конструкции протезов индифферентных составов, обладающих антикоррозийными, гидрофобными свойствами и параметрами диэлектрика. Лицам, страдающим гиперчувствительностью клекарственным и алиментарным аллергенам, запрещается использовать средства гигиены, содержащие ароматические вещества, употреблятьаллергогенные пищевые продукты, лекарства, содержащие антибиотики и сульфаниламидные препараты (либо применять их только под прикрытием интенсивной десенсибилизирующей терапии). Предрасположенных к ХРАС больных следует остерегать от чрезмерных психических и физических нагрузок, переохлаждения. Важное место в профилактике придаётся закаливанию организма на протяжении всей жизни.

Афты Беднара. Афты Беднара, описанные им в 1850 году, наблюдаются исключительно у детей в первые месяцы жизни и являются скорее особой формой травматических эрозий (не истинными афтами), вызванной плохим гигиеническим состоянием полости рта и грубыми механическими протираниями слизистой оболочки. Эрозии располагаются на слизистой оболочке нёба ближе к средней линии и покрыты беловато-жёлтым налётом, напоминающим афты. Иногда они встречаются при дрожжевой инфекции. Афты Беднара не имеют ничего общего с рецидивирующими афтами взрослых.

Крупные единичные афты Беднараудетей грудного возраста описывают Т.Ф.Виноградова, О.П.Максимова, Э.М.Мельниченко (1983) как травмы, вызванные длинной резиновой соской: "эрозивная вытянутая спереди назад по-

верхность, покрытая желтовато-серым налётом с выраженным воспалительным валом вокруг".

Афтоид Поспишилла. Поспишилл в 1921 году описал удетей, истощённых инфекционными заболеваниями, поражение, выражающееся в возникновении групп пузырьков на покрасневшем основании. Пузырьки быстро превращались в эрозии и язвы, покрытые налётом. Высыпания локализуются на слизистой оболочке полости рта, коже лица, кистей и половых органов. По-видимому, это заболевание представляет собой пузырьковый лишай, возникающий во время инфекционных заболеваний у детей, и к группе истинных афтозов не имеет прямого отношения. Очевидно, что оно не имеет также никакого отношения к вирусному афтозному заболеванию - ящуру, передающемуся через молоко больных животных. От болезни Бехчета отличается тем, что развивается на фоне какого-либо инфекционного заболевания.

Острый афтозный стоматит. Возникает обычно у детей до 3-летнего возраста, как правило, во время прорезывания зубов. Протекает как острое инфекционное заболевание с фебрильным синдромом, интоксикацией и т.д. Ранее, как и ХРАС, ассоциировалось с герпетическим стоматитом, однако, в отличие от последнего, имеет более широкий этиологический ге-нез (описано не только при вирусной, но и при бактериальной инфекции, заболеваниях ЖКТ и т.д.).

Рис.5-9: Острый афтозный стоматит.

Афты появляются первично (рис.5-9), без предшествующей пузырьковой стадии, как при герпетическом стоматите, и развиваются в большом количестве на слизистой оболочке щёк, губ, языка, в дальнейшем ведут к образованию обширных эрозий и даже язв округлых очертаний, покрытых плотным желтовато-серым налётом в результате поверхностного некроза эпителия. Лимфатические узлы увеличены и болезненны. Иногда заболевание развивается у истощённых взрослых людей, часто присоединяясь к другому инфекционному заболеванию. Болезнь продолжается 2-3 недели и обычно кончается благополучно.

Рис.5-10: множественные афты при гриппе.

При гриппе (рис.5-10) нередко наблюдаются подобные вышеописанным изменения. Множественные разбросанные

или сгруппированные афты расположены на резко отёчном и гиперемированном основании. В отличие от пузырькового лишая, элементы при гриппе являются типичными афтами (с центральным некрозом и ярким воспалительным ободком по периферии).

Дермато-стоматитБаадера. Заболевание описано в 1925 году Баадером. Процесс начинается с острого стоматита, причём на слизистой оболочке щёк, губ, нёба, миндалин и глотки располагаются многочисленные сливные эрозии, покрытые местами псевдодифтерийным налётом. Аналогичные элементы находят также на конъюнктиве глаз. На коже наблюдаются высыпания в виде эритем и папул, на которых развиваются пузырьки, превращающиеся в эрозии, покрытые корками. Заболевание сопровождается высокой температурой и протекает остро. См. также раздел "Вирусные инфекции".

Синдром Липшютца. Описан в 1923 году. Симптоматика сводится к появлению на половых органах у девочек изъязвлений, склонных к некрозу. Нередко их считают венерическими язвами. Однако одновременно с ними в полости рта появляются типичные афты, которые могут поражать и кожу в виде фолликулита. Лимфоузлы не увеличены, что отличает заболевание от сифилиса и других венерических болезней. Данный синдром следует отличать от синдрома Бехчета, когда поражаются и глаза. Предполагается вирусная этиология.

Нейманна 1 синдром. Описан в 1895 году. Начинается как инфекционное заболевание с нехарактерным продромальным периодом: острое начало, озноб, высокая температура. Развиваются афтозный стоматит и вульвит с гнойными выделениями, признаки полиартрита; на теле - макуло-папулёзная экзантема с краями грязно-коричневато-фиолетового цвета, конъюнктивит, ирит. В этиологии - неспецифическая кокковая инфекция.

Феде синдром. Описан в 1881 году. Характерна акродиния. Этиология неясна, но вероятная роль принадлежит мезенцефальной энцефалопатии токсико-аллергического генеза. Описаны случаи развития синдрома после перенесённых инфекций или аллергии.

Клиника: длительно текущие хронические стоматиты с одновременным появлением афт и язв, парестезии слизистой оболочки. Эритематозные изменения кожи.

Уайппля синдром. Описан в 1907 году. Вследствие нарушения всасывания жиров развиваются: жжение и атрофия сосочков языка, образование афт без ремиссий, кожные высыпания, понос, пигментация кожи, гиперхромное малокровие, ахлоргидрия.(Рис.5-11).

Рис.5-11: Множественные афты языка при синдроме Уайппля.

Синдром Рейтера (уретро-окуло-синовиальный синдром). В 1916 году французские авторы Фиссанже

и Леруа и отдельно от них немецкий врач Рейтер описали эпидемическое заболевание, характеризующееся периодическими диарреей, уретритом, конъюнктивитом и синовитами, главным образом коленных и голеностопных суставов. Болезнь возникает, как правило, вследствие инфицирования половым путём у лиц с предрасположением, большей частью у носителей антигена гистосовместимости HLAB27. В настоящее время убедительно доказана хламидийная, уреаплазменная пусковая природа болезни Рейтера, однако ряд фактов (резистентность клинических проявлений заболевания к антибиотикам, подавляющим инициальные микроорганизмы, особенности поражения суставов, развитие анкилозирующего спондилита) доказывают также большую роль неинфекционных факторов. В настоящее время не вызывает сомнений инфекционно-токсический генез начала заболевания, запускающий аутоиммунный механизм последующего воспаления.

Заболевание нередко протекает с высокой температурой, осложняясь пневмонией, ири-том, сердечными расстройствами, простатитом, артритом и спондилоартритом, конъюнктивитом, миозитом, иридоцик-литом и приобретает рецидивирующее течение.

Рис.5-12: Множественные участки десквамации слизистой оболочки языка при синдроме Рейтера.

Поражение слизистых оболочек полости рта не является редким симптомом. По нашим данным, оно встречается не менее чем у половины больных. Весьма характерный признак - множественные эрозии полости рта (в том числе языка) (**рис.5-12)** с участками десквамации слизистой оболочки белесоватого цвета. На языке зоны десквамации располагаются часто кольцевидно, несколько напоминая "географический" язык. Патогномоничным признаком является поражение нёба - цирцинарный палатинит (уранит, в терминологии S.Marghescu, 1985).

Лечение: антибиотики, противохламидийные препараты, иммуносупрессоры (при развитии аутоиммунной стадии процесса).

ГЛАВА 6.
ПОРАЖЕНИЯ ЯЗЫКА ПРИ ПУЗЫРНЫХ ДЕРМАТОЗАХ

ПУЗЫРЧАТКА

Пузырчатка - буллёзный дерматоз, основным механизмом которого является акантолиз, приводящий к образованию интраэпидермальных пузырей. Для заболевания характерна генерализация высыпаний и прогрессирующее течение, иногда заканчивающееся летально. В ходе течения заболевания наблюдают ремиссии разной продолжительности и различной степени выраженности.

Обычно страдают лица в 40-60-летнем возрасте, преимущественно женского пола. Различают разновидности пузырчатки: вульгарную, вегетирующую, листовидную, эритематозную. Возможны трансформации одной формы в другую и сочетание различных форм (особенно на фоне стероидной терапии).

Существует концепция генеза заболевания, согласно которой пузырчатка вызывается представителем группы ретровирусов при наличии генетической предрасположенности. В основе заболевания лежат аутоиммунные процессы, суть которых заключается в формировании аутоантител к цементирующей межклеточной субстанции и мембранам клеток шиловидного слоя. Под влиянием изменений их антигенной структуры возникают мутации ядерной ДНК. Эти антитела называют "пемфигус-подобными". Они принадлежат к классу IgG, обнаруживаются в местах образования пузырей в виде фиксированных комплексов "антиген-антитело" и ответственны за развитие акантолиза. Под их влиянием растворяются межклеточные субстанции, разрушаются десмосомы и утрачивается способность клеток эпидермиса к воспроизводству. Однако, по данным Н.С.Потекаева и соавт. (1997), в основе заболевания - синдром регенераторно-пластического дефицита, обусловленный неполноценным синтезом белковых структур поражённых кератиноцитов, что приводит к их функциональным и морфологическим повреждениям.

Патологический процесс возникает в ядре клеток базального слоя. В шиповидной зоне, наряду с повреждением ядра, наблюдают альтерацию цитоплазматических органелл (тонофибрилл и связанных с ними десмосом), вплоть до их растворения, что приводит к потере межклеточных связей и акантолизу. Н.С.Потекаев с соавт. (1997) усматривают в начальных стадиях повреждения снижение синтеза ДНК-зависимой РНК в кератиноцитах под влиянием воздействия на генетический аппарат клетки ретровируса.

Цитологической особенностью истинной пузырчатки считают акантолитические клетки Тцанка, которые выявляются на препаратах-отпечатках со дна свежих эрозий. Эти клетки имеют крупное ядро фиолетово-синего цвета, зани-

мающее почти всю клетку. Цитоплазма базофильна, светло-голубая, по периферии - тёмно-фиолетовая. Встречаются клетки, содержащие несколько ядер, выраженный полиморфизм клеток и ядер: клетки могут быть единичными и множественными, с образованием скоплений; иногда наблюдают клетки гигантских размеров причудливой формы, с обилием ядер. В начальных стадиях заболевания акантолитические клетки обнаруживаются не всегда; в разгаре заболевания их может появиться большое количество в различных структурных вариантах. Однако, необходимо помнить, что подобные клетки можно обнаружить не только при пузырчатке, но и при герпесе, ветряной оспе, пустулёзном псориазе, ряде и других дерматозов.

В ряде случаев пузырчатка может явиться пара-онкологическим синдромом: например, притимоме (О.Л.Ивановс соавт., 1997).

Вульгарная пузырчатка - наиболее распространённая форма патологии. Обычно заболевание начинается с поражения слизистой оболочки полости рта на фоне сопутствующего или перенесённого гриппа, тонзиллита, после удаления или протезирования зубов, на фоне лекарственной терапии, какого-либо соматического заболевания. Наблюдают изолированные поражения слизистой оболочки рта от нескольких дней до нескольких месяцев, в последующем в процесс вовлекаются кожные покровы. Однако, иногда процесс может начинаться со слизистых оболочек половых органов, конъюнктивы глаз. Пузыри на слизистой оболочке вначале единичные, немногочисленные, распологающиеся на любом её участке. Как правило, они локализуются на неизменённом или эритематозном фоне и имеют серозное содержимое. По мере развития заболевания количество элементов нарастает **(рис.6-1).** Пузыри очень эфемерны, покрышка их тонкая, при мацерации и непрерывном давлении жидкости (внутри пузырей) они вскрываются, обнажая ярко-красные болезненные эрозии. Иногда (чаще всего) вместо пузырей образуются белые (сального цвета) плёнки, после отторжения которых возникают эрозивные поверхности. Эрозии часто "голые", без налёта и имеют ярко-красный цвет, спонтанно не кровоточат, малоболезненны. Общее состояние больных часто удовлетворительное. Обычно в полости рта пузыри обнаруживаются редко и видны лишь эрозивные высыпания. По мере нарастания патологического процесса количество эрозий увеличивается, увеличиваются их размеры; при слиянии образуются очаги поражения с фестончатыми краями. Наблюдают гиперсаливацию. В связи с выраженным болевым синдромом приём пищи затруднён. В случаях поражения гортани и глотки голос становится хриплым. При наличии эрозий в углах рта, ретромолярной области у больных развивается "ложный " тризм (А.Л. Машкил-

""" ^^ РЩ^- '%
Я ^ *

ис- " " **ульгарная пузырчатка.**

лейсон, 1985). На красной кайме губ эрозии покрываются геморрагическими или импетигинизированными корками, и заболевание протекает по типу эксфолиативного хейлита **(рис.6-2).**

На слизистой оболочке языка эрозии чаще наблюдаются на его вентральной поверхности, боковых участках, в местах травмирования слизистой оболочки прикусом. При наличии острых краёв зубов, дефектов лечения или протезирования эрозии кровоточат, в их основании имеется незначительный инфильтрат. В период развёрнутой клинической картины язык обложен густым серовато-белым налётом, имеет глубокие складки, внутри которых находятся резко болезненные трещины. В складках активно вегетирует Candida. Изолированное поражение языка при пузырчатке встречается редко и напоминает буллёзную форму красного плоского лишая. Много сходных клинических признаков вульгарной пузырчатки с многоформной экссудативной эритемой, язвенно-некротическим стоматитом, которые, как правило, сопровождаются регионарным лимфаденитом подчелюстных лимфоузлов **(рис.6-3).**

Рис.6-2: Проявления вульгарной пузырчатки на коже лица и красной кайме губ.

Рис.6-3: Акантолитическая пузырчатка (эритематозно-язвенная форма).

Начальная стадия заболевания продолжается 2-3 недели (до нескольких месяцев) и сходна с герпетиформным дерматитом Дюринга. Генерализация процесса характеризуется распространением высыпаний по кожным покровам и слизистым оболочкам. Особенностями эрозий при пузырчатке является тенденция к периферическому росту и замедленная эпителизация. Важной особенностью вульгарной пузырчатки является симптом Никольского, проявляющийся в механической отслойке эпителия или эпидермиса **(рис.6-4).** Его можно вызвать путём трения пальцем ткани в окружении и вблизи пузыря, также и в отдалении от него, или же путём оттягивания обрывков покрышки пузыря. Симптом Никольского в начальной фазе заболевания выявляется не всегда. Необходимо помнить, что он может н абл юдаться и при других дерматозах, сопровождающихся акан -

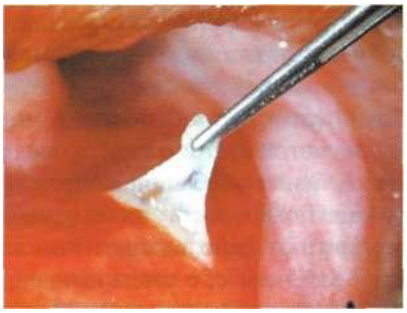

Рис.6-4: Положительный симптом Никольского (перифокальная субэпителиальная отслойка) при вульгарной пузырчатке.

толизом. Важной модификацией симптома Никольского является феномен Асбо-Хансена - давление пальцем на покрышку невскрывшегося пузыря увеличивает его площадь за счёт расслоения акантолитически изменённого эпидермиса (эпителия) пузырной жидкостью.

При генерализации кожных высыпаний ухудшается общее состояние, появляются слабость, недомогание, снижение аппетита, лихорадка вплоть до 38-39оС, диаррея, отёки нижних конечностей. Присоединение вторичной инфекции сопровождается иногда кахексией, интоксикацией; без лечения последняя является причиной летального исхода.

Пузырчатка вегетирующая является разновидностью вульгарной и сопровождается появлением вегетирующих элементов и более доброкачественным течением (форма выделена в 1876 году Нейманом). Пузыри на слизистой оболочке полости рта более мелкие, чем при вульгарной пузырчатке, чаще располагаются преимущественно вокруг естественных отверстий и в кожных складках. При вскрытии пузырей на поверхности эрозий формируются сочные вегетации мягкой консистенции, розово-красного цвета, высота которых от 0,2 до 1 см. Поверхность их покрыта серым налётом, серозным или гнойным отделяемым. При слиянии вегетирующих эрозий образуются обширные очаги, поверхность которых со временем подсыхает, и становится как бы "гиперкератотической", покрытой трещинами. Последние создают впечатление гипертрофированной слизистой оболочки, поверхность которой испещрена извилистыми бороздками. В дальнейшем элементы уплощаются, наблюдается эпителизация эрозий, на месте которых остаётся гиперпигментация. Симптом Никольского положительный лишь вблизи очагов. Эта форма нередко сочетается со складчатым языком (Iwata M. с соавт., 1989).

Пузырчатка листовидная (эксфолиативная) в полости рта встречается редко. Для этой формы характерны плоские, с дряблой покрышкой пузыри небольших размеров, развивающиеся на эритематозном фоне. Под действием нарастающего давления пузырной жидкости пузыри быстро вскрываются. На месте них образуются поверхностные розово-красные эрозии, покрытые серозным налётом; при их подсыхании образуются пластинчатые корки, напоминающие листы бумаги. Корки не отторгаются, и появляется новый слой корок, так как под ними отделяется экссудат. В качестве первичных элементов могут выступать шелушащиеся папулы и розово-красного цвета пятна. В начале заболевания часто поражаются кожные покровы лица в виде эритематозного очага по типу "бабочки". Элементы могут располагаться на волосистой части головы, груди и верхней половины спины. Симптом Никольского положительный.

Субъективно отмечается сильный зуд, повышенная зябкость. В крови - эозинофилия до 40% и более. Длительность заболевания варьирует в пределах 2-5 лет и более; летальный исход наблюдают в случаях присоединения вторичной инфекции и кахексии. Описаны случаи спонтанного излечения.

Пузырчатка эритематозная (себорейная) **(синдром Сенира-Ашера)** обычно начинается с поражения лица или волосистой части головы, в последующем распространяясь на кожные покровы. Слизистая оболочка поражается редко, однако Турен и Лорта-Жакоб обнаружили появление пузырей в полости рта почти у 30% больных данной формой пузырчатки. Заболевание начинается с появления розово-красных бляшек от 2 до 5 см в диаметре, с чёткими, округлыми и неправильных очертаний границами. Поверхность поражений покрыта белыми, сухими чешуйками, сходными с очагами эритематоза. Нередко на бляшках развиваются вегетации. Центральная часть бляшек "западает", а периферическая окружена бахромкой отслаивающегося эпидермиса. Симптом Никольского чаще слабо положительный. Эритематозная пузырчатка может трансформироваться в вульгарную, листовидную формы, поэтому некоторые считают её своеобразным "началом" этих форм. Заболевание протекает длительно.

Н.Д.Шеклаков (1960) отмечает, что при обострениях вульгарной пузырчатки на фоне кортикостероидной терапии поверхность языка становится серовато-белой, что создаёт иллюзию плотного, толстого, неснимаюшегося налёта. Образуются складки, болезненные трещины, в соскобе можно обнаружить **158** вегетации грибов Candida, однако противогрибковая терапия неэффективна. Следует отметить, что вследствие длительной кортикостероидной терапии при пузырчатке развиваются небольшие пузыри с геморрагическим содержимым, однако они локализуются субэпителиально и не имеют отношения к основному заболеванию. При недостаточной дозе кортикостероидов эрозии, особенно на щеках, боковых поверхностях языка эпителизируются вяло, края их отёчны, слегка помутневшие.

Иногда встречается атипичное течение истинной пузырчатки (известное как **Нейманна 2 синдром,** описан в 1886 году). При этом спонтанно возникающие пузыри вскрываются, а образующиеся эрозивные поверхности довольно быстро покрываются грануляционной тканью.

Диагностика истинной пузырчатки основывается на клинических признаках, характере симптома Никольского, феномена Асбо-Хансена, результатах цитологического выделения клетокТцанка, гистологического и иммунофлюоресцентного анализа, данных лабораторных показателей (анемия, лейкоцитоз, ускоренная СОЭ, протеинурия, гипоальбуминемия, снижение выделения с мочой натрия и др.).

Дифференциальный диагноз проводят с герпетиформным дерматитом Дюринга, хронической семейной пузырчаткой Хейли-Хейли, синдромом Лайелла, буллёзным пемфигоидом Левера, красной волчанкой, хронической вегетирующей пиодермией, себорейной экземой. При дифференциации необходимо помнить о симптоме перифокальной субэпителиальной отслойки: при ряде заболеваний, имеющих субэпителиально расположенные пузыри, вокруг

них или образовавшихся эрозий может легко отслаиваться вся толща эпителия, расположенного на воспалённом основании (4-8 мм). Плёнка в таких случаях толстая, разрывается с трудом. Этот феномен наблюдается при пузырной форме красного плоского лишая, неакантолитической пузырчатке и пр.

Лечение: среди кортикостероидных гормональных препаратов лучшим считается до сих пор преднизолон. Для купирования процесса начальной дозой преднизолона считают 80 (до 100) мг/сутки. В крайне тяжёлых случаях показана пульс-терапия (1000 мг преднизолона в сутки в виде однократного внутривенного введения). Снижение дозы преднизолона зависит от его первоначального объёма. Обычно дозу снижают на 2,5-5 мг через каждые 4-5 дней. При достижении суточной дозы 20-30 мг её уменьшение проводят с большой осторожностью. Поддерживающая доза составляет 2,5-5 мг. В терапии пузырчатки также используюттриамцинолон, метилпреднизолон, метипред, дексаметазон, бетаметазон в дозах, эквивалентных по действию преднизолону. Стероидная терапия, проводимая длительное время, неизбежно сопровождается осложнениями: стероидный диабет, эрозивно-язвенные поражения пищеварительного тракта, остеопороз, симптомокомплекс Иценко-Кушинга, ожирение, депрессия, инфаркт миокарда, инсульт, развитие вторичных инфекций, системная ангиопатия. Осложнения не являются противопоказаниями к продолжению терапии, так как её прекращение приводит к обострению заболевания. Коррекцию возникших осложнений проводят адекватными терапевтическими воздействиями. В лечении пузырчатки нередко используют кортикостероидную терапию в сочетании с цитостатиками (метотрексат, азатиоприн и циклофосфамид). А.Л.Машкиллейсон и Т.Н.Антонова (1984) оптимальным вариантом считают назначение их 1 раз в неделю по 35-50 мг. Хорошие результаты даёт комбинация кортикостероидов с гепарином, который вводят по 10000 ЕД 2 раза в день в течение 15-20 дней (Машкиллейсон Н.А.,1980). Местное лечение играет вспомогательную роль: используют анилиновые красители, кортикостероидные мази, орошение очагов поражения обезболивающими препаратами. Профилактика рецидивов включает щадящий общий режим, исключение простудных ситуаций и интенсивной инсоляции.

ЗЛОКАЧЕСТВЕННЫЕ ПУЗЫРНЫЕ ЗАБОЛЕВАНИЯ, НЕ ВХОДЯЩИЕ В ГРУППУ ИСТИННОЙ ПУЗЫРЧАТКИ

Острая злокачественная пузырчатка. Эта форма, описанная Броком в 1882 году, не рассматривается большинством авторов как истинная пузырчатка, а скорее относится к инфекционно-септическим состояниям (описана при инфицировании во время вскрытия трупов). Заболевание начинается остро: с ознобом, высокой температурой, тяжёлыми токсическими явлениями, высыпанием пузырей на слизистых оболочках. Лечение проводится антибиотиками.

Герпетиформное импетиго Гебра. Заболевание описано в 1872 году и встречается довод ьно редко, в основном среди беременных женщин. На очагах гиперемированной кожи появляются пустулы, напоминающие пузырьки гер-

песа. Похожие элементы могут встречаться при эритематозной пузырчатке или герпетиформном дерматите Дюринга, однако импетиго Гебра протекает с высокой температурой, интоксикацией. Пустулы располагаются внутриэпидермально, в дерме имеется инфильтрат, состоящий почти целиком из эозинофилов. Клинически заболевание напоминает генерализованный сепсис, хотя инфекционные возбудители не обнаруживаются, а лечение антибиотиками остаётся безуспешным. Больший эффект даёт применение кортикостероидов. По данным R.Degos (1953), слизистая оболочка поражается нередко. H.Schuermann (1958) определяет частоту вовлечения органов полости рта при этом заболевании в 10%.

Буллёзные наследственные дерматозы. Гетерогенная группа генетически детерминированных заболеваний кожи и слизистых оболочек невоспалительного характера. Впервые описана Ф.Геброй (1870).

Генерализованный простой буллёзный эпидермолиз (рис.6-5) проявляется обычно с рождения, характеризуется высыпанием . пузырей на любом участке кожного покрова, а в 30-40% случаев - и в полости рта, в местах механического трения (нередко поражается спинка и боковые поверхности языка). При этом длительная хроническая касательная травма оказывает большее действие, чем прямая. Пузыри очень быстро вскрываются, образовавшиеся эрозии обычно заживают легко, без рубцов. Симптом Никольского отрицательный. Редко при повторном появлении пузырей на одном и том же месте (характерный признак заболевания) может развиваться незначительная атрофия.

Рис.6-5: Генерализованный простой буллёзный эпидермолиз.

Буллёзный эпидермолиз Коккейна-Турена (рис.6-6) также проявляется с рождения и характеризуется спонтанными высыпаниями сгруппированных пузырей, оставляющих, однако, после себя атрофические рубцы. В полости рта элементы поражения определяются примерно в 20% случаев. Пузыри обычно располагаются на боковых поверхностях языка, вентральной поверхности и

Рис.6-6: Буллёзный эпидермолиз Коккейна-Турена.

дне полости рта, часто переходят на слизистую оболочку глотки, пищевода, гортани с развитием симптомов дисфагии, дисфонии. На месте заживших пузырей остаются очаги лейкоплакии (особенно на боковых поверхностях языка), на спинке - белесоватые рубцы (Wright I.T., 1984). Типично рубцевание кончика H3biKa(ButterworthT.,LaddaR.L., 1981).

Аутосомно-рецессивный дистрофический буллёзный эпидермолиз (epidermolysis bullosa dystrophica recessiva, эпидермолиз буллёзный Аллопо- Сименса) - наиболее тяжело протекающая форма наследственной пузырчатки. Процесс напоминает истинную пузырчатку и характеризуется множественными крупными пузырями, развивающимися при малейшей механической травме или спонтанно. Заболевание также проявляется с рождения. Однако, В.И.Альбанова (1993) обратила внимание на способность эпидермиса к приживлению, если сразу после отслойки поместить его на прежнее место и закрепить повязкой. Слизистая оболочка полости рта вовлекается в 100 % случаев, поражение носит генерализованный характер. После заживления эрозий нередко остаются очаги лейкоплакии, рубцы, приводящие к сращениям (микростома, укорочение уздечки языка, сращение слизистой оболочки щёк и языка и т.д.).

Случаи аплазии (отсутствия) кожи на конечностях в сочетании с пузырными высыпаниями на слизистых оболочках, именуемые синдромом Барта, в настоящее время рассматриваются как вариант буллёзного эпидермолиза. Для этого заболевания характерны также множественные эрозивные поражения ротоглотки, сливающиеся в сплошную эрозивную поверхность, адентия части молочныхи постоянных зубов, частая гипоплазия эмали (M.SchiodtccoaBT., 1984). **igi**

Дифференциальный диагноз. Врождённые варианты пузырчатки необходимо отличать от приобретённых вариантов пузырчатки, пемфигоидов, дерматита Дюринга, синдрома Лайелла, многоформной экссудативной эритемы.

ГРУППА ДОБРОКАЧЕСТВЕННОЙ ПУЗЫРЧАТКИ

Пемфигоид(неакантолитическая пузырчатка).

Заболевание выделил в 1953 году W.F. Lever из группы истинных дерматозов. Хроническое заболевание, первичным элементом которого является формирующийся субэпидермально пузырь без признаков акантолиза. Симптом Никольского отрицательный. Положительным может быть симптом перифокальной субэпидермальной отслойки (по Шеклакову). Обычно пузыри регрессируют бесследно, редко - оставляют после себя рубцы, поэтому выделяют пемфигоид буллёзный и рубцующийся. Заболевание может иметь паранеопластическую природу, допускается вирусная этиология. Однако, наиболее обоснованным считают аутоаллергическую природу болезни. Ряд авторов описывает его связь с заболеванием почек, а также приёмом различных лекарственных препаратов (фуросемид) (IngberA., 1986).

Пемфигоид буллёзный **(рис.6-7)** (син.: пузырчатка хроническая вульгарная, пузырчатка доброкачественная вульгарная, дерматит герпетиформный сенильный, дерматит герпетиформный буллёзный). Заболевание встречается улиц

Рис.6-7: Неакантолитическая пузырчатка.

старше 60 лет, однако может наблюдаться в любых возрастных группах. Клинические признаки появляются на фоне хорошего общего состояния в виде высыпаний пузырей на эритематозном эпидермисе. Пузыри в диаметре 0,5-1 см, сферической формы, с плотной гладкой покрышкой, серозным или серозно-геморрагичес-ким содержимым. После вскрытия пузырей эрозии быстро эпителизируются. При подсыхании содержимое пузырей преобразуется **в** желтоватые и желтовато-коричневые корки, по отторжении которых образуются розово-красные пятна. Локализация повреждений преимущественно отмечается на нижней половине живота, в паховых складках, подмышечных ямках **и** кожных покровах сгибательных поверхностей конечностей. Поражение слизистых оболочек возникает вторично и наблюдается у 20-40% больных. Высыпания в полости рта не отличаются сильным болевым синдромом; на кожных покровахже сопровождаются зудом различной интенсивности, жжением и болезненностью. Заболевание иногда продолжается много лет, с периодическими ремиссиями. Со временем тяжесть болезни постепенно ослабевает, и наступает выздоровление. На слизистых оболочках возможны постэруптивные высыпания в виде гиперпигментированных пятен и поверхностной атрофии. Но это наблюдается не всегда, нужно помнить о том, что заболевание остаётся потенциально серьёзным, иногда даже с летальным исходом.

В 1951 году Левер выделил ещё один дерматоз, носящий сейчас его имя **(буллёзныйпемфигоидЛевера),** отличающийся от описанной формы крайне редким появлением пузырей на слизистых оболочках. При описании поражений полости рта при этом дерматозе А.Л .Машкиллейсон (1984) отмечает, что пузыри обычно располагаются на слегка отёчном и гиперемированном основании, имеют величину 0,5-2 см в диаметре, напряжённую покрышку и серозное, реже геморрагическое содержимое. В отличие от вульгарной пузырчатки, пузыри при пемфигоидеЛевера могут сохраняться несколько дней, а образующиеся после вскрытия эрозии довольно быстро эпителизируются.

Собственно доброкачественная неакантолитическая пузырчатка **(рис. 6-8).** Поражает большинство слизистых оболочек. На фоне отёка и гиперемии высыпают напряжённые субэпителиальные пузыри с серозным или геморрагическим содержимым: они быстро лопаются, обнажая болезненные эрозии. Эрозии через разные сроки эпителизируются без рубцов и атрофии, а затем вновь появляются новые пузыри на тех же или других местах. Заболевание длится месяцы и даже годы, но может спонтанно исчезнуть. К этой форме близка ***доброкачественная неакантолитическая пузырчатка слизистой оболочки только полости***

Г.^ две jflHBKL торпидность к jjjflH|^^B^ *рта* (см. ниже), проявляющаяся высыпаниями пузырей только в полости рта. Эти формы отличает крайняя любым попыткам терапии.

Рис.6-8: Доброкачественная неакантолитическая пузырчатка.

Хроническая доброкачественная пузырчатка Хейли-Хейли. Заболевание носит семейный характер. Е.Нейман сообщает о поражениях полости рта при тяжёлых формах этого заболевания. При этом на гиперемированном основании появляются мелкие узелки и пузырьки, нередко более крупные пузыри. Гистологически обнаруживают акантолиз, но без дегенерации ядер, наблюдаемой при пузырчатке. Эффективны кортикостероиды.

Врождённая пузырчатка (син. врождённый эпидермолиз) начинается с раннего детства и затем продолжается всю жизнь, несколько ослабевая с возрастом. Основным симптомом заболевания является возникновение вяло протекающих пузырей на местах, подвергающихся механическому трению. Б.М.Пашков (1963) различает простую и дисторфическую формы. При простой форме не поражается эластическая ткань, на месте эрозии после пузырей рубцов не образуется, слизистая оболочка поражается редко, в 2-3% случаев (A.Greither, 1955; H.Schuermann, 1958). При дисторфической форме происходит исчезновение эластической ткани без ясно выраженных воспалительных явлений. Пузыри образуются подэпидермально (субэпителиально) и вызывают атрофические рубцы, принимающие иногда характер Рубцовых сращений.

Слизистая оболочка рта при этой форме поражается в 15-20% случаев (A.Greither, 1955; H.Schuermann, 1958; P.Graciansky 1952). Симптом Никольского положительный. Чаще всего в полости рта пузыри появляются на языке, но могут располагаться и на слизистой оболочке щёк, нёба, дёсен и губ. Рубцы, остающиеся после язв, могут вызывать значительные деформации и стриктуры, а при локализации язв в пищеводе, трахее или кишечнике нередка их пенетрация, приводящая к летальному исходу (30% случаев по A.Greither). Эрозии и пузыри в полости рта могут очень напоминать картину истинной пузырчатки, однако анамнез, отсутствие типичных акантолитических клеток, субэпителиальное расположение пузырей, различные дистрофии с прогрессирующим множественным кариесом легко позволяют исключить вульгарную пузырчатку, а также другие виды пемфигоида.

Пемфигоидрубиующий (син.: доброкачественный пемфигоид слизистых оболочек, дерматит пемфигоидный кожно-слизистый хронический, пемфигоид муко-синехиальный, слизисто-синехиальный атрофирующий буллёзный дерматит Лорта-Жакоба). Впервые описал W.Cooper в 1858 году. Встречается чаще у женщин. Средний возраст заболевания - около 50 лет. Для рубцующегося пемфигоида характерно поражение слизистых оболочек (в том числе глаз), у

1/3 больных в процесс вовлекается кожный покров. В полости рта на эритема-тозном фоне или внешне неизменённой слизистой оболочке высыпают напряжённые пузыри размером 0,2-1,5 см, с серозным или геморрагическим содержимым. Эрозии при вскрытии пузырей не кровоточат, свободны от наслоений, не склонны к периферическому росту, малоболезненны. Рубцово-спаечные и атрофические изменения возникают в течение 3 лет от момента заболевания. Обычная локализация - мягкое нёбо, язычок, миндалины, слизистая оболочка щёк. Поражение красной каймы губ наблюдается редко и может привести в результате сращения в углах рта к уменьшению ротового отверстия. Симптом Никольского отрицательный. В мазках-отпечатках не обнаруживаются аканто-литические клетки. В содержимом пузыря - гистиоциты, лимфоциты, эозино-филы. Заболевание дифференцируют от герпетиформного дерматита, буллёз-ныхформ многоформной экссудативной эритемы и красного плоского лишая, буллёзной токсидермии, болезни Бехчета, синдрома Стивенса-Джонсона, дес-кваматиВного гингивита, рецидивирующего герпеса, пузырно-сосудистого синдрома, медикаментозного стоматита. Обычно пузыри залегают глубоко, напряжены и имеют плотную покрышку, долго не вскрываются. При разрыве покрышки пузыря образуются эрозии, напоминающие язвы мясо-красного цвета, глубоко расположенные, не склонные к периферическому росту, покрытые плотным серовато-белым налётом. Характерной особенностью рубцующе-го пемфигоида является способность к возникновению пузырей и эрозий на одних и тех же местах. Это в конечном итоге приводит к развитию рубцовых **164** изменений и даже стриктур. Прогноз благоприятный, возможны спонтанные ремиссии в течение нескольких месяцев и даже лет.

Лечение: лучший эффект наблюдают при комбинированном лечении преднизолоном, антибиотиками широкого спектра действия, делагилом. Продолжительность лечения и темпы снижения суточной дозы определяются тяжестью болезни. Применяют также цитостатики (азатиоприн, метотрексат, циклофосфамид). При выявлении антител иммуноглобулина А к базальной мембране назначают сульфоновые препараты (диаминодифенилсульфон по схемам, рекомендуемым при лечении герпетиформного дерматита).

Доброкачественная неакантолитическая пузырчатка слизистой оболочки только полости рта. Описанное в 1959 году Б.М.Пашковым и Н.Д.Шеклаковым, заболевание характеризуется доброкачественным хроническим течением, отсутствием осложнений, не сопровождается акантолизом и не приводит к развитию рубцово-спаечного процесса..

На слизистой оболочке полости рта начальными признаками болезни отмечают высыпания напряжённых пузырей, наполненных серозным содержимым, с плотной покрышкой, размером до 0,5 см. Пузыри окружены гиперемированным венчиком. В течение нескольких часов они вскрываются с образованием слегка болезненной быстро эпителизирующейся эрозии.

М.С.Ребрик (1974) выделила 3 клинические формы этого заболевания. *Фиксированная форма* характеризуется высыпаниями, локализующимися на одном и том же месте. *Распространённая форма* характеризуется возникновением пузырей на разных участках слизистой оболочки рта; высыпания распо-

лагаются на гиперемированном и отёчном основании. Эрозии не увеличиваются, их эпителизация замедленна.

Высыпания пузырей только на дёснах отражают признаки **"климактерического" гингивита.**

Дифференциальный диагноз проводят с многоформной экссудативной эритемой, истинной пузырчаткой, опоясывающим и простым пузырьковым лишаем, медикаментозными поражениями, пузырной формой герпетиформного дерматита Дюринга, пузырно-сосудистым синдромом. Наиболее важен диагноз с вульгарной пузырчаткой, от которой данное заболевание отличается следующими признаками: 1) пузыри и эрозии на слизистой развиваются в течение долгого срока (несколько лет), не ухудшая состояния больного, 2) пузыри локализуются на гиперемированной слегка отёчной слизистой, дольше на ней сохраняются, имеют более плотную покрышку, прозрачное или геморрагическое содержимое, 3) эрозии после вскрытия пузыря безболезненны или малоболезненны, не увеличиваются, покрыты фибринозным налётом с обрывками эпителия по краям, заживают быстро, без образования рубца, 4) симптом Никольского отрицательный, симптом "возникающего пузыря" определяется почти в 1/3 случаев, симптом перифокальной субэпителиальной отслойки положителен в половине случаев, 5) акантолитические клетки не обнаруживаются.

Наибольшая сложность в диагностике обнаруживается с пузырно-сосудистым синдромом. Отличия составляют л ишь только геморрагическое содержимое пузырей и соответствующий анамнез при последнем.

Влечении назначают витамины Ри С, антигистаминные препараты, антималярийные средства и небольшие дозы кортикостероидов. Местно проводят дезинфицирующую обработку рта, туширование эрозий растворами анилиновых красителей, аппликации кератопластических лекарств.

ПУЗЫРНЫЕ ЗАБОЛЕВАНИЯ, НЕ СВЯЗАННЫЕ С ГРУППОЙ ПУЗЫРЧАТКИ

Многоформная экссудативная эритема.

Острое рецидивирующее заболевание кожи и слизистых оболочек. Наблюдают у лиц молодого и среднего возраста, реже - у детей. Заболевание инфекционно-аллергического генеза, может вызываться разнообразным рядом инфекционных агентов (вирусами простого герпеса, гриппа и паротита, гистоплазмами, хламидиями, кокками); лекарственными препаратами (антибиотики, сульфаниламиды, барбитураты, ацетилсалициловая кислота и др.). Заболевание может наблюдаться на фоне соматической патологии (в случаях приобретённого иммунодефицита), злокачественных новообразований (особенно при интенсивной цитостатической терапии), лучевой терапии.

Патогенетические механизмы окончательно не выяснены. Обычно заболевание рассматривается как гиперергическая реакция, провоцируемая инфекцией (прежде всего кокковой и вирусной), лекарственными и токсическими веществами с образованием циркулирующих иммунных комплексов в сыворот-

ке крови, отложением IgM и С3-компонента комплемента в кровеносных сосудах. Всё больше накапливается данных об HLA-ассоциативной природе (антигены HLA-B15 и HLA-DQ3). Важное значение в генезе заболевания имеют переохлаждение, факторы стресса и вегетоневрозов, наличие очагов фокальной (в том числе одонтогенной) инфекции.

Для многоформной экссудативной эритемы характерны рецидивирующее течение, имеющее характер сезонных обострений (весна-осень) втечение многих лет. В межрецидивный период патологические изменения в полости рта отсутствуют.

Заболевание отличается большим разнообразием элементов поражения. В.И.Яковлева с соавт. (1995) выделяют пятнистую, пятнисто-папулёзную, везикулёзную, буллёзную, везикуло-буллёзную формы. Мы полагаем, что в таком делении нет особой необходимости, поскольку в разных клинических случаях присутствуют все морфологические элементы, но лишь в разной пропорции; кроме того, перечисленные варианты не различаются патогенетически или морфологически, а нередко представляют собой последовательные этапы развития патопроцесса. На основании этого мы различаем папулёзную (простую) и буллёзную формы болезни. В случае папулёзной формы инфекционно-аллергической природы признаки заболевания начинаются с продромальных явлений (боль в горле, миалгии, артралгии, повышение температуры, головная боль, недомогание). Однако, необходимо отметить, что при лёгком течении болезни, что типично для часто рецидивирующей многоформной экссудативной эритемы, высыпания появляются без предвестников.

Токсико-аллергическая многоформная экссудативная эритема обычно развивается вслед за приёмом лекарственных средств, введением сывороток или вакцин. Высыпания располагаются симметрично, на разгибательных поверхностях конечностей (кистей, стоп, предплечий, голеней), могут поражаться ладони и подошвы, лицо, шея, туловище и др., за исключением волосистой части головы.

Описана редко встречающаяся перманентная форма заболевания, протекающая без клинически выраженной воспалительной реакции с единичными высыпаниями.

Рис.6-9: Кожные проявления многоформной экссудативной эритемы.

Первичным элементом поражения является воспалительное пятно или папула красного цвета с очерченными гра-ницами округлой формы, которая в течение 1-2 суток увеличивается до 1 -2 см в диаметре. Периферические края и центральная часть поражения обычно цианотичны, иногда в центре пятна располагается папула или пузырёк (кокардоформный элемент). **(Рис.6-9,**

Рис.6-10: То же, патологические элементы крупным планом.

6-10). Элементы могут появляться в виде группирующихся высыпаний в течение 1-2 недель и регрессируют спонтанно, оставляя на месте повреждения очаги гипер- или депигментации. Нередко отмечается положительная изоморфная реакция Кёбнера. Локализация кожных проявлений достаточно характерна: это тыльные поверхности кистей, предплечья, голени, шея, лицо. Иногда наблюдаются сочетанные поражения кожных покровов и слизистых оболочек щёк, губ (включая красную кайму) и языка.

На слизистой оболочке полости рта **(рис.6-11,6-12)** заболевание начинает проявляться болезненностью в дистальном отделе, далее развиваются признаки острого воспаления по типу "геморрагического" стоматита. Высыпания полиморфные, характерно появление пузырей на фоне яркой эритемы. Пузыри быстро вскрываются с образованием болезненных эрозий, по периферии которых имеются обрывки оставшегося эпителия (симптом Никольского отрицательный). Длительность отдельных приступов - 7-12 дней, нередко высыпания в полости рта сочетаются с высыпаниями на коже. Вместе с тем, возсти рта (Б.М.Пашков, 1963).

Рис.6-11: Многоформная экс судативная эритема полости рта и языка.

Рис.6-12: Многоформная экссудативная эритема, осложнённая лекарственным *кандидозом.*

В отдельных случаях высыпания многоформной экссудативной эритемы могут быть не в виде полостных элементов, а представлять *собой папулы, поверхность* которых эрозиру-

ется, покрывается беловатым, плотно сидящим налётом, очень напоминающим папулы при вторичном рецидивном сифилисе. Под влиянием раздражения эрозии при многоформной экссудативной эритеме покрываются мелкими вегетирующими грануляциями. В основании эрозий возникает воспалительный инфильтрат, несколько уплотняющий и возвышающий их над поверхностью слизистой оболочки.

При буллёзной форме в процесс вовлекаются не только кожные покровы, но и слизистая оболочка полости рта. Тяжёлые буллёзные формы эритемы обычно развиваются у детей и подростков. При локализации на языке отмечаются серовато-жёлтые налёты надорсальной поверхности, эрозии различной глубины и очертаний, сопровождающиеся болевым синдромом. На вентральной поверхности языка, обычно в сочетании с дном полости рта, - обширные эрозивные поверхности, легко кровоточащие при приёме пищи и механическом воздействии. Язык увеличен в размере, иногда не умещается в полости рта (что затрудняет приём пищи). Клинические признаки сопровождаются выраженной гиперсаливацией (слюна вязкая), болезненным и затруднённым глотанием. В стадии регрессии процесса могут появляться единичные и множественные свежие герпетические высыпания; нередко определяется лимфаденит. Наличие острых краёв разрушенных зубов, плохо припасованных конструкций протезов, неправильно наложенных пломб (вследствие травмирования) усугубляет патопроцесс и способствует развитию вторичной инфекции. При наличии пародонтита (особенно его генерализованной формы в стадии обострения) **1G8** эритема развивается более остро. Такая форма описана в зарубежной литературе как синдром Фиссанже-Рандю (см. ниже).

Более тяжёлой формой многоформной экссудативной эритемы является **синдром Стивенса-Джонсона** (рис.6-13,6-14,6-15) (описан в 1922 году), характеризующийся бурным началом: высокая (до 40С°) температура, артралгии, нередко бронхопневмонии. Обильная пятнисто-папулёзная и буллёзная сыпь локализуется не только в типичных местах, но и на коже груди, ладонях, подошвах, ваногенитальной области. Развивается гнойный блефароконъюнктивит, язвенный кератит, иридоциклит. Слизистая оболочка полости рта поражается почти полностью. Образуется сплошная эрозивная, кровоточащая, покрытая фибринозной плёнкой поверхность.

В периферической крови возможны изменения, характерные для острого воспалительного процесса: лейкоцитоз, сдвиг лейкоцитарной формулы влево, увеличение молодых форм моноцитов и лимфоцитов, повышение СОЭ. Отличать синдром Стивенса-Джонсона следует от *синдрома Фукса* (рис.6-16) (острый стоматит с сероватыми псевдомембранозными дифтероидными наложениями на губах, языке, кокардо-подобными высыпаниями на ладонях, стопах, предплечьях). В отличие от синдрома Стивенса-Джонсона, здесь лихорадки никогда не наблюдается.

Диагноз многоформной экссудативной эритемы устанавливают на основании клинической картины, течения заболевания (связь с инфекционно-аллергическими факторами), результатов гистологического исследования, иммунологических тестов (тест Шелли, реакции бласттрансформации лимфоцитов -РБТЛ).

Рис.6-13, 6-14, 6-15: Синдром Стивенса-Джонсона.

Дифференциальный диагноз проводят с сульфаниламидной эритемой, эритемой Дарье, диссеминированной красной волчанкой, буллёзным пемфигоидом, пузырчаткой, крапивницей, болезнями Рейтера, Бехче-та, аллергическим васкулитом, узелковым периартериитом; при локализации в полости рта - с язвенно-некротическим стоматитом, первичным и рецидивирующим герпесом, лекарственными поражениями, истинной и неакантолитической пузырчаткой, другими пемфигоидами, вторичным сифилисом и др. Пузырные высыпания в полости рта возможны также при пеллагре, острой красной волчанке, болезни Дюринга, красном плоском лишае, септической эритеме, вызванной пиококковым сепсисом, токсических эритемах, сопровождающих токсидермии.

Лечение: в зависимости от клинической картины (тяжести течения заболевания) назначают антибиотики широкого спектра действия, десенсибилизирующие средства, витаминотерапию, антигистаминные препараты. В тяжёлых случаях необходима кортикостероидная терапия (преднизолон внутрь по 30-60 мг/сутки со снижением дозы в течение 2-4 недель) в сочетании с десенсибилизирующей и дезинтоксицирующей (изотонический раствор хлорида натрия, 5% раствор глюкозы с аскорбиновой кислотой, натрия тиосульфат и др.). Но следует помнить, что если заболевание спровоцировано лекарственными препаратами, содержащими сульфгидрильные группы, то натрия тиосульфат не применяют. Имеются сообщения (М.И.Лялина, Н.В.Терехова, 1982) об успешном применении бонафтона по 0,1 гЗ раза в день через час после еды в течение 7-10 дней. АЛ.Машкиллейсон (1984) рекомендует натрия салицилатпо 1 г 4 раза в день в сочетании с витаминами С, группы В, препаратами каль-

ция. При наличии герпетической инфекции используют ацик-ловир внутрь по 200 мг 3 раза в день, ремантадин по схеме.

В случаях лекарственного происхождения важно исключение лекарственного вещества, обусловившего заболевание. При инфекционно-аллергичес-ком генезе необходима санация очагов хронической инфекции, назначение диеты с ограничением острых, копчёных, солёных блюд, обильное питьё; немаловажное значение имеет соблюдение сочетаний совместимости пищевых продуктов.

Рис.6-16: Язык при синдроме Фукса.

Для проведения десенсибилизирующей терапии бактериальными аллергенами применяют нативный стафилококковый анатоксин (при резко положительной реакции на стафилококковый аллерген) либо соответствующие бактериальные аллергены (стрепто-, стафилококковый или протейный). Аллергены вводят внутрикожно 2 раза в неделю по специальной схеме (стафилококковый анатоксин подкожно 1 раз в 3-4 дня по 0,1 -0,3-0,5-0,7-1,0-1,2-1,5-1,7-2,0 мл; смесь |.<т аллергенов при поливалентной аллергии начинают с дозы 1:100000, сначала вводят 0,1 мл, затем 0,2-0,3-0,4-0,5 мл 2 раза в неделю, далее делают разведения 1:10000, 1:1000,1:100,1:10).

Слизистую оболочку обрабатывают водными растворами анилиновых красителей, фурациллина или перманганата калия, аэрозоль-оксикортом. Применяют полоскания растворами календулы, 10% раствором буры в глицерине, 1 % перекиси водорода, электроактивированные водные растворы, 0,06% раствор хлоргексидина, кератопластические средства. Все манипуляции в полости рта проводятся под прикрытием обезболивающих средств (ванночки из 5-10% раствора анестезина, 1-2% раствора пиромекаина).

В целях профилактики необходима санация очагов хронической инфек ции (включая одонтогенную), предотвращение переохлаждения, закаливание организма. Профилактическое лечение весной и осенью (за 1,5-2 месяца до ожидаемого рецидива) проводят левамизолом - внутрь по 150 мг 2 дня подряд с интервалом в 5 дней в течение 2 месяцев и этакридина лактатом - внутрь по 0,05 гЗраза вденьвтечение 10-14дней. \

Всем больным, страдающим многоформной экссудативной эритемой, можно рекомендовать иммунокорригирующую терапию под контролем "развёрнутой" иммунограммы (иммунофан, сочетание лейкинферона и человеческого лейкоцитарного интерферона и др.).

Синдром Фиссанже-Рандю. Впервые описан в 1917 году французскими авторами и представляет собой остро текущее воспалительное заболевание преимущественно инфекционной природы, сопровождающееся часто повыше-

нием температуры, появлением эрозий на гиперемированных слизистых оболочках полости рта, конъюнктиве, вульве и т.д. Одновременно с поражением слизистых оболочек на коже наблюдаются эритемы, папулы, пузырьки и пурпуры. Заболевание длится в среднем 2-5 недель. На слизистой оболочке языка, щёк, губ, нёба эрозии покрываются беловатым налётом, легко удаляющимся при поскабливании (рис.6-17). Иногда течение заболевания бывает очень тяжёлым, с возникновением язв на роговице, приводящих к слепоте, с сильной интоксикацией, сепсисом. Основным признаком этого синдрома являются множественные пузыри и эрозии на воспалённой слизистой оболочке всех или большинства естественных отверстий, в первую очередь полости рта, половых органов и глаз, многоформные высыпания на коже и тяжёлое лихорадочное состояние. Лечение аналогично вышеописанному заболеванию (см. многоформную экссудативную эритему).

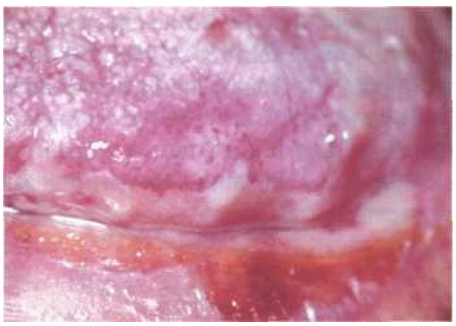

Рис.6-17: Язык при синдроме Фиссанже-Рандю.

Герпетиформный дерматит Дюринга (син.: пузырчатка пруригинозная Капоши, дерматит полиморфный болезненный Брока, пемфигус кольцевидный, синдром Дюринга-Брока) - хроническое заболевание кожи, отличающееся полиморфизмом сыпи и сильным зудом. Описано в 1884 году L.A.Duhring.

Предполагают аутоиммунную природу заболевания, определённую роль играет также повышенная чувствительность к йоду и генетическая предрасположенность. Заболевание встречается наиболее часто в возрасте от 30 до 40 лет, но может возникнуть в любом возрастном периоде.

По современным представлениям, герпетиформный дерматит Дюринга является полиэтиологическим синдромом, развивающимся улиц, страдающих нарушениями функции тонкого кишечника (синдром мальабсорбции, глютеновая энтеропатия), с последующим формированием иммуноаллергических реакций. Установлены антитела к глютену (особенно к его фракции - глиадину), к антигенам желудка, тонкой кишки, ретикулину. Установлено накопление иммуноглобулинов (IgA) в области дермальных сосочков. Заболевание может проявляться и как параонкологический синдром.

Кожным высыпаниям могут предшествовать признаки недомогания, небольшой лихорадки, ощущения зуда. Истинный полиморфизм сыпи, обусловленный сочетанием эритематозных пятен, уртикароподобных эффлоресценций, папуловезикул, высыпаний пузырей и пустул - характерные признаки заболевания. Вначале возникают множественные небольшие эфемерные эритематозные пятна с чёткими границами. Уртикароподобные и папулёзные высыпания наблюдают и без предварительной эритематозной стадии. Пузырьки диаметром 2-3 мм возникают на видимо здоровой или поражённой коже. Они имеют

плотную покрышку, прозрачное содержимое, которое со временем может стать гнойным. При подсыхании содержимого везикул образуются корочки, а при их вскрытии - обнажаются эрозии. Группируясь, везикулы напоминают высыпания герпеса. Выделяют несколько разновидностей герпетиформного дерматита: везикулёзную, папулёзную, уртикароподобную и буллёзную. Высыпания симметричны, располагаются на разгибательных поверхностях конечностей, плечах, крестце, ягодицах, пояснице, задней поверхности шеи, лице и волосистой части головы.

Поражения слизистых оболочек нехарактерны. Иногда в полости рта возникают везикуло-буллёзные элементы с плотной покрышкой, при вскрытии которых образуются эрозии. На месте их эпителизации остаются гипо- и гиперпигментированные пятна (иногда рубцы). Слизистая оболочка полости рта поражается у 10% больных (Б.М.Пашков и соавт,1970). Локализация высыпаний наблюдается в области слизистой оболочки нёба и щёк, пузыри располагаются подэпителиально, их размеры 0,5 см. В окружении пузырей наблюдают гиперемию и незначительный отёк. После вскрытия пузырей на их месте возникают ярко-красные эрозии, которые, сливаясь, образуют обширные поверхности с фестончатыми краями.**(Рис.6-18).** Симптом Никольского отрицательный, акантолитические клетки не обнаруживаются, болезненность незначительная. Эрозии заживают в течение 2-3 недель, не оставляя рубцов. Заболевание отличается циклическим течением **с** различными интервалами между приступами.

Рис.6-18: Герпетиформный дерматит Дюринга (сливающиеся фестончатые эрозии).

Могут наблюдаться также уртикароподобные сливающиеся образования, склонные к периферическому росту **(рис.6-19).** Очаги поражения имеют, как правило, округлую форму, розово-синюшную окраску, фестончатые очертания с чёткими границами. На поверхности их иногда видны множественные везикулы или пустулы, расположенные в

Рис.6-19: Герпетиформный дерматит Дюринга (уртикароподобные сливающиеся образования).

виде колец. При отложении инфильтрата эритематозные пятна трансформируются в сочные папулы розово-красного цвета с первоначально гладкой поверхностью, которые со временем приобретают пруригинозные черты.

Иногда клиническая картина заболевания является мономорфной, симулируя, например, пузырчатку или герпес при высыпании соответствующих элементов.

В крови наблюдают эозинофилию, так же, как и в пузырной жидкости. Прогноз благоприятный.

Хронической и доброкачественной формой болезни является **синдром Ливера** (описан в 1794 году); в полости рта появляются сливающиеся пузыри, язвы **(рис.** 6-20), на губах - экс-кориации, трещины. Пораже-ния слизистой оболочки при этой форме отличаются более глубоким расположением и склонны к рубцеванию.

Рис.6-20:
Язык при синдроме Ливера.

Дифференциальный диагноз проводят с пемфигоидом, болезнью Хейли-Хейли, истинной пузырчаткой, многоформной экссудативной эритемой, буллёзной токсикодермией. В профилактике рецидивов важное значение имеет диета с исключением продуктов из пшеницы и ржи; из рациона исключают продукты, содержащие йод и глютин. Эффективны сульфоновые препараты, диафенилсульфон (ДЦС, дапсон, авлосульфон), диуцифон, сульфапиридин и др. При резистентности ксульфоновым препаратам рекомендуют стероидные гормоны в среднесуточных дозах (преднизолон по 15-20 мг/сутки). Местно рекомендуют фукорцин, водные растворы красителей, 5% дерматоловую мазь, стероидные мази и аэрозоли.

ГЛАВА 7, КЕРАТОЗЫ ЯЗЫКА

Кератозы - собирательное понятие, не имеющее конкретного нозологического значения. К ним относятся все заболевания, сопровождающиеся нарушением ороговения гипер-, паракератотической и дискератотической (сочетание гипер- и паракератоза, например, при болезни Дарье) природы.

Ороговения слизистой оболочки полости рта и кожи сходны, но имеют и свои отличительные признаки. На коже роговой слой составляют уплощённые пластинки, не потерявшие между собой скрепления: лишь самые поверхностные из них отторгаются во внешнюю среду. На слизистой оболочке потерявшим ядро уплощённым клеткам не свойственно удерживаться даже в виде слоя: с приближением к наружной поверхности они отторгаются в полость рта.

Воспаление слизистой оболочки ускоряет процесс отторжения клеток.

Описанный процесс ороговения слизистой оболочки является нормальным состоянием в данной области и создаёт клиническую картину, которую мы рассматриваем как физиологическую норму. Однако, в ряде случаев процесс 174 ороговения может нарушаться. Причиной тому может быть целый ряд неблагоприятных воздействий внешней среды местного значения (экзогенные факторы), а также нарушение состояния всего организма (эндогенные факторы).

К числу механически действующих экзогенных факторов, способствующих раздражению эпителия слизистой оболочки полости рта, относятся грубая пища, различные виды съёмных протезов, разрушенные коронки зубов, некачественно изготовленные несъёмные протезы, пломбы. Механическую травму могут вызывать также аномалии прикуса и неправильное расположение отдельных зубов, дефекты зубных рядов, неравномерная стираемость зубов, дурные привычки.

Разжёвывание твёрдых предметов (сухарей, орехов, кусков сахара, леденцов и пр.) при однократном приёме вызывает острую механическую травму слизистой оболочки, которая ликвидируется довольно быстро без врачебных вмешательств благодаря высоким регенераторным способностям эпителия. Съёмные протезы являются инородным телом и постоянным механическим раздражителем полости рта. Длительное протезоносительство даже при идеально изготовленном протезе вызывает заметно выраженный кератоз протезного поля. Постоянное раздражение и травму могут вызывать также кламмера протезов.

В большей степени процессы ороговения нарушает длительно действующая микротравма указанными выше факторами (шероховатость протеза, незначительное изменение прикуса). Тогда в местах травмирования развиваются кератозы и гиперкератозы.

Аномалии прикуса, разрушенные зубы, дефекты зубных рядов способству- ■ -! механической травме слизистой оболочки щёк, языка во время акта жева- ;1я. так как эти подвижные образования ущемляются в области дефекта. Все >:и длительные механические раздражения вызывают явно выраженный кера- "из. а в ряде случаев - и гиперкератоз. Повышенная стираемость зубных рядов и ;> рные привычки (удерживание зубами карандашей, гвоздей и т.д.) также пред-располагают к хронической травме.

К физическим факторам относятся некоторые профессиональные вредно-~ т. Установлено, что железорудная, алунитовая, силикатная, свинцовая пыль способствует возникновению гиперкератозов слизистой оболочки полости рта Ю.Р.Мамедов, 1966; Л.И.Гитина, 1968). Гальванические токи также способствуют развитию защитных кератотических реакций.

Все химические раздражители можно разделить на 2 группы: бытовые и производственные. Бытовые химические раздражители включают пряности, высококонцентрированные растворы этилового спирта, табак (курение и жевание), бетель, нас и др. Одним из раздражающих моментов является и тепловой фак-гор (ожог при курении трубки, сигареты и др.). Развитию гиперкератозов способствует также длительное воздействие растворов, паров,аэрозолей химических веществ (йода, брома) в небольших концентрациях.

Температурные (горячая пища, горячий воздух на ряде металлургических предприятий и пр.) и метеорологические факторы наиболее часто приводят к нарушению процессов ороговения красной каймы губ.

Установлено, что целый ряд микроорганизмов, грибов, бледная спирохе-та и палочка Коха могут вызывать на отдельных участках слизистой нарушения ороговения, позднее бесследно проходящие.

Эндогенные факторы. Известно, что тенденция к ороговению усиливается с возрастом в связи с общей тенденцией к дегидратации клеток организма. На процессы ороговения оказывают влияние гормональные равновесия андро- и эстроге-новуженщин (Siskin, 1942), в меньшей степени это выражено у мужчин (Klein, 1959).

Некоторые общие заболевания могут проявляться нарушением ороговения слизистой (например, хронические анемии, для которых характерна общая атрофия слизистой оболочки и слегка выраженная её кератинизация). Ряд кератозов (красный плоский лишай) провоцируется стрессовыми факторами. Заболевания желудочно-кишечного тракта (гипер- и гипацидные гастриты, энтериты, колиты) резко усиливают процессы ороговения спинки языка или же приводят к паракератозу. Аналогичные изменения наблюдаются при ряде лихорадочных состояний. Ороговение слизистой оболочки нередко усиливается при ксеростомияхразличной этиологии.

Нарушение отторжения рогового и ороговевающего слоев наблюдается при пузырчатке, гриппе, ряде других пузырьковых и пузырных заболеваний. Нарушение ороговения слизистой оболочки имеется при ряде дерматозов и колла-генозов (красная волчанка, псориаз, ихтиоз). У больных с раковыми и предраковыми заболеваниями других органов (рак тела матки, шейки матки и др.) обнаружена лейкоплакия слизистой оболочки полости рта в 3,7% случаев (Banoczy, Lehoczky, 1969).

ТИПЫ НАРУШЕНИИ ПРОЦЕССА ОРОГОВЕНИЯ НА СЛИЗИСТОЙ ОБОЛОЧКЕ ПОЛОСТИ РТА

Различают несколько состояний, соответствующих различным типам ороговения: кератоз, гиперкератоз, лейкокератоз, паракератоз, акантоз, дискератоз. Каждый из этих признаков, помимо своего клинического выражения (признака, или симптома) имеет ещё и гистологический эквивалент, а потому удобен и в клинической, и в патоморфологической номенклатуре кератозов.

Термин "кератозы" имеет в медицинской литературе двоякое значение, что порождает порой неизбежную путаницу. Так, мы уже отмечали выше, кератозы - собирательное понятие, не имеющее конкретного нозологического значения, некий символ группы нозологических форм. К ним относят все заболевания, сопровождающиеся нарушением ороговения гипер- и паракератотической природы. Кроме того, кератозом называют ещё и клинический симптом невоспалительного характера, характеризующийся утолщением ороговевающего слоя и образованием рогового слоя.

Гиперкератоз - значительное увеличение рогового слоя по сравнению с нормальной толщиной его при кератозе. При этом гиперкератоз с гистологической точки зрения, как указывают Н.Ф.Данилевский и Л.И.Урбанович (1979), следует считать патологическим только вследствие его анормального расположения и слишком большого объёма ороговевшей ткани. Клинически гиперкератоз проявляется в изменении цвета и рельефа слизистой оболочки. Это возвышающиеся над уровнем нормальной слизистой оболочки образования белесоватого цвета, расцениваемые как папулы или бляшки. Типичным примером гиперкератоза являются лейкоплакия и красный плоский лишай.

В литературе нередко встречается термин "лейкокератоз", употребляемый для характеристики массивных процессов ороговения белого цвета. Однако, различия между ним и гиперкератозом лишь количественные (более мощное ороговение), и никакого отдельного клинического и нозологического значения, по нашему мнению, это понятие не несёт. Примером лейкокератоза может служить веррукозная лейкоплакия, кератоакантома и ряд других заболеваний.

Дискератоз-термин, введённый Дж.Дарье в 1900 году. Это клинико-гистологическое понятие, под которым понимают своеобразное нарушение нормального физиологического процесса ороговения эпителия, при котором происходит дискератинизация и дегенерация клеток шиловидного слоя. При этом обязательно имеет место дисплазия, в ходе которой клетки выпадают из общей связи, нарушается соединение между ними и во всех последующих слоях они проявляются как самостоятельные элементы, располагающиеся хаотично. Они выглядят как большие округлые клетки с резко ограниченным и хорошо окрашиваемым ядром, базофильно зернистой цитоплазмой и двоякоконтурируемыми, сильно преломляющими свет оболочками - т.н. "круглые тельца".

Различают 2 вида дискератозов: доброкачественные и злокачественные. Доброкачественный дискератоз является самостоятельным видом нарушения

процесса ороговения, клинически проявляется в виде участков мелкочешуйчатого шелушения (примером может служить болезнь Дарье). Злокачественные дискератозы являются облигатной или факультативной формой ряда предраковых состояний (болезней Педжета, Боуэна, эритроплакии и т.д.). Однако, необходимо отметить, что дискератоз характерен не только для продуктивных, но и для ряда деструктивных состояний. Так, А. И. Раков (1952) находил дискератоз при длительно незаживающих трещинах и неспецифических, длительно протекающих язвенных процессах (трофические язвы, хейлит Манганотти и др.).

Паракератоз - нарушение процесса ороговения, связанное с потерей клеток эпителия способности вырабатывать кератогиалин. Гистологически при паракератозе отмечается разрыхление рогового слоя, частичное или полное исчезновение зернистого слоя. Клетки рогового слоя имеют палочковидные ядра. Связь между отдельными клетками этого слоя теряется.

Паракератоз является нормальным состоянием многих участков слизистой оболочки полости рта. Как патологический процесс паракератоз квалифицируется только в участках, где имеется полное ороговение в норме или вообще нет ороговения. Клиническими примерами патологического паракератоза будут папулёзный сифилид, отдельные формы псориаза, некоторые стоматиты. Паракератоз может сочетаться с гиперкератозом при псориазе, эксфолиативной пузырчатке и других длительно протекающих дерматозах. Понятие "паракератоз" иногда является одним из ведущих симптомов и даже выносится в название заболевания: паракератоз Гужеро, паракератоз Манту и др. Однако, не следует путать его с порокератозом - гиперкератозом канальцев потовых желёз (см. "Порокератоз Мибелли").

^кан/иозхарактеризуется утолщением эпителия за счёт усиленной пролиферации базального и шиповидного слоев с повышением энергетического обмена в них (пролиферационный акантоз) или замедление созревания клеток с понижением обмена (ретенционный акантоз). Клинически акантоз характеризуется уплотнением участка слизистой оболочки за счёт подлежащих слоев, без каких-либо нарушений ороговения на поверхности, и встречается как неспецифический симптом при самых разнообразных заболеваниях.

КЛАССИФИКАЦИИ КЕРАТОЗОВ

Кератозы подразделяются на наследственные и приобретённые. Другие классификации систематизируют их по происхождению - на первичные и вторичные. Первичные кератозы - это возникшие непосредственно в коже или слизистой оболочке нарушения ороговения. Они подразделяются на: а) кератозы, развившиеся в результате непосредственного действия неблагоприятных факторов внешней среды на слизистую оболочку. Как правило, это реактивный защитный процесс, который в ранних стадиях развития может прекратиться после устранения вызвавшего его агента (актинический хейлит, бородавка и т.д.),

б) кератозы как формы самостоятельных заболеваний (красный плоский лишай, красная волчанка, псориаз и др.).

К вторичным, или симптоматическим, кератозам относят заболевания, при которых эпицентр патологического процесса находится в других органах и тканях, а изменения слизистых оболочек являются лишь опосредованным отражением этого процесса и симптомом основного заболевания (кератозы при гиповитаминозах А, В2, ксеростомии и т.д.).

К ложным кератозам относят состояния, лишь внешне напоминающие проявления истинных кератозов и не имеющие с ними гистологического сходства. Примером могут служить белые плёнки при псевдомембранозной форме кандидоза.

Зарубежные авторы (Fiore Donnon др., 1984) приводят собственные этиогенетические классификации: 1) кератозы вследствие экзогенных факторов; 2) кератозы вследствие эндогенных факторов (кератоз поверхности фиброзного эпулиса, ангиомы, опухоли Абрикосова и др.); 3) вторичный кератоз при хроническом кандидозе (диффузная, локализованная или веррукозная форма); 4) кератоз токсический или медикаментозный, в виде лихеноидной реакции; 5) симптоматический кератоз при дерматозах; 6) опухолевые и предопухолевые кератозы.

ГРУППА ИСТИННЫХ ДИСКЕРАТОЗОВ И ПЕЙКОПЛАКИЧЕСКИХ СОСТОЯНИЙ

Лейкоплакия.

Хроническое заболевание полиэтиологической природы, относится к группе кератопреканкрозов и характеризуется патологическим ороговением слизистых оболочек. Чаще поражаются слизистые оболочки полости рта, языка, красная кайма губ. Лейкоплакию наблюдают и на других слизистых оболочках (пищевод, шейка матки, мочевого пузыря, мочеиспускательного канала, крайней плоти и др.). Болеют преимущественно мужчины старше 50-летнего возраста. Schuermann (1958) различает 3 видалейкоплакии: лейкоплакию-симптом, возникающую при системных заболеваниях; лейкоплакию-болезнь (истинная лейкоплакия), характеризующуюся ороговением слизистой оболочки без признаков воспаления, ложную лейкоплакию, включающую красную волчанку, красный плоский лишай и заболевания слизистой оболочки рта, сопровождающиеся появлением очагов гиперкератоза. А.Л.Машкиллейсон (1970) выделил 4 формы лейкоплакии; лейкоплакия курильщиков Таппейнера, плоская, веррукозная, эрозивно-язвенная.

В этиологии лейкоплакии определённое значение придаётся наследственной предрасположенности. Среди эндогенных факторов выделяют системные поражения органов (желудочно-кишечного тракта, эндокринной системы и др.). Лейкоплакию находят у больных, страдающих диабетом, гиповитаминозами, анемиями. Придают значение действию табачного дыма, хронической травме, влияниям гальванизма, воздействию метеорологических факторов, психичес-

ким расстройствам, хроническим воспалительным процессам в слизистой оболочке. Усилению местного ороговения могут также способствовать микроорганизмы (дрожжеподобные грибки, бледная спирохета, палочка Коха и др.). Нельзя исключить и роль внешних раздражителей: употребление очень горячей пищи, жевание табака, бетеля, наса. Длительность и возможность трансформации в рак во многом зависит от формы лейкоплакии.

Лейкоплакия может возникнуть как профессиональное заболевание на некоторых производствах у 6-73% рабочих (РЯ.Пеккер, 1969). Профессиональные кератозы полости рта описаны при воздействии анилиновых красок и лаков, паров и пыли пека, продуктов сухой перегонки угля, каменноугольной смолы, фенола и формальдегида, паров бензина, бензола и т.д. Особенно неблагоприятно сочетание воздействия вредных профессиональных факторов с курением табака.

Клиническая картина лейкоплакии во многом определяется локализацией патологического процесса. Заболевание обычно начинается с участка покраснения вследствие воспаления слизистой оболочки. В последующем развивается *плоская форма* лейкоплакии, характеризующаяся равномерным распределением ороговения на ограниченных участках слизистой оболочки. В последующем в случаях прогрессирования процесса лейкоплакический очаг приподнимается над уровнем слизистой оболочки, имеет бугристую поверхность, что свидетельствует о веррукозной лейкоплакии. Появление трещин и эрозий на поверхности веррукозных изменений отражает трансформацию в эрозивную формулейкоплакии.

Лейкоплакия курильщиков характеризуется ороговением твёрдого и частич но мягкого нёба, а также спинки языка. На беловато-сером или на сером фоне ороговевшей слизистой оболочки нёба хорошо заметны концевые отделы про токов малых слюнных желёз в виде красных точек. Случаи озлокачествления этой формы, поданным литературы, - 4% всех ра ковых опухолей (Reddy, 1974). После прекращения курения она быстро регрессирует.

Плоская форма наблюдается наиболее часто. **(Рис.7-**1). Отмечают ограниченные, не возвышающиеся участки ороговения серовато-бурого оттенка без уплотнения в основании и напоминающие плёнку, которая не снимается при поскабливайии; подобные участки ороговения могут находиться вблизи металлических и пластмассовых пломб и металлических протезов. Эта форма крайне редко трансформируется врак.

Рис.7-1: Плоская лейкоплакия вентральной поверхности языка.

Веррукозная лейкоплакия **(рис.**7-2) - клинически отмечаются белые бляшки плотной консистенции, приподнимающиеся над уровнем слизистой оболочки (иногда до 2-3 мм). Они имеют морщинистый вид, их

Рис.7-2: Веррукозная лейкоплакия боковой поверхности языка.

поверхность грубая. Отмечают выраженный процесс ороговения с гиперкератозом эпителия, а иногда и с его метаплазией. Выделяют бляшечную и бородавчатую разновидности этой формы лейкоплакии.

Бляшечная разновидность характеризуется появлением молочно-белых, чётко контурированных возвышающихся над уровнем слизистой оболочки элементов неправильной формы, имеющих шероховатую поверхность и напоминающих омозолелость. Чаще всего эта разновидность локализуется на слизистой оболочке языка. Бородавчатая форма характеризуется развитием бугристых образований на фоне плоской лейкоплакии, возвышающихся над уровнем слизистой оболочки. Цвет их серовато-белый. Эта форма обладает потенциальной злокачественностью. Наиболее частая локализация - слизистая оболочка щёк, углы рта, линии смыкания зубов, в области удалённых зубов, на участках, подверженных травмированию. Усиление гиперкератоза и увеличение плотности очагов являются ранними клиническими признаками малигнизации.

Эрозивная форма лейкоплакии **(рис.7-3)** является следствием осложнения простой или веррукозной. Нафонелей-коплакических участков развиваются множественные и единичные эрозии или трещины. Подобные изменения обычно встречаются на участках, подверженных травмированию. Признаком малигнизации является уплотнение и появление инфильтратов в основании эрозии, сосочковые разрастания на поверхности, увеличение размеров поражения.

Рис.7-3: Эрозивная форма лейкоплакии.

Необходимо помнить, что при поражении языка рельеф слизистой оболочки и её тургор отражаются на внешнем виде очага поражения и даже на клинической форме описываемого патопроцесса. Так, если лейкоплакия развивается на фоне складчатости языка, выступающие участки ороговевают сильнее, и поверхность языка напоминает булыжную мостовую. Сходную картину можно видеть при снижении тургора и складчатости на щеках. Если на языке нет выраженной складчатости, плоская лейкоплакия выглядит как серовато-белые,

слегка западающие пятна. При всех формах лейкоплакии языка наблюдается значительное снижение вкуса, иногда вплоть до полного его прекращения.

Гистологически все формы лейкоплакии, помимо кератозных изменений, обязательно имеют вдермепериваскулярныйлимфоцитарный (или полиморфноклеточный в случае плоской формы заболевания) инфильтрат, что является ответной реакцией организма на хронический процесс. Поданным А. Л. Машкиллейсона (1970), перерождение лейкоплакии в спиноцеллюлярный рак наступает в сроки от 6 месяцев до 25 лет (в среднем 1-5 лет); при плоской форме - у4,2% больных, при веррукозной и эрозивной -до 20%. Клинические симптомы начала озлокачествления лейкоштакического очага: усиление процесса ороговения на спокойном до этого участке, быстрое увеличение размеров и плотности очага, появление уплотнений в основании эрозий и язв **(рис.7-4).** Гистологическими признаками озлокачествления эрозив-но-язвенной формы, по данным О.Л.Иванова с соавт. (1997), являются: дискомплексация базального и супрабазального слоев эпителия с некоторой клеточной атипией (1 стадия), множественные очаги клеточной атипии, признаки дискератоза и паракератоза (2 стадия), резко выраженный акантоз, клеточный полиморфизм, дискератоз с эрозированием очагов и выраженной лимфоцитар-ной инфильтрацией (3 стадия).

Рис.7-4: Бородавчатая лейкоплакия с озлокачествлением.

Дифференциальную диагностику в зависимости от формы лейкоплакии следует проводить с красным плоским лишаем, красной волчанкой, кандидамикозом, мягкой лейкоплакией, белым губчатым невусом Кеннона, сифилитическими папулами. Иногда ошибочно за лейкоплакию принимают помутнение эпителия вокруг эрозии или язвы в процессе эпителизации. Такое помутнение быстро исчезает после полной эпителизации объекта. При болезни Боуэна в отличие от лейкоплакии имеется резко ограниченная воспалительная реакция вокруг участка серовато-белого налёта; при поскабливании налёт снимается с обнажением вогнутой бархатисто-красной поверхности.

Лечение: санация полости рта, устранение протезов из разнородных металлов, лечение системных заболеваний, прекращение курения, приёма алкоголя в обильных дозировках. Рекомендуется исключить острую, раздражающую пищу. Следует остерегаться обработки участков поражения прижигающими средствами. Эффективными являются криодеструкция, хирургическое иссечение очага, электрокоагуляция, иссечение с использованием лазерного скальпеля. Рекомендуют витаминизированные эмульсии, включающие витамин А, кератопластические средства при эрозивно-язвенных формах поражения.

Келоидная лейкоплакия. Описана Н.Ф.Данилевским (1972) как самостоятельное заболевание. Развивается на основе коллагенозных изменений определённого участка слизистой оболочки. Существенным отличием этой формы лейкоплакии является наличие в основании субэпителиальных отделов коллагенового уплотнения, а не воспаления, как при обычной лейкоплакии. Способствовать коллагенизации могут разнообразные травматические факторы (коагуляция, ожог, прикусывание и т.д.). Описаны случаи развития келоидной лейкоплакии после красной волчанки, красного плоского лишая и др.

Вначале больные жалуются на болезненность и уплотнение участка поражения слизистой оболочки. Рельеф покрывающего участка обычно гладкий, депигментированный, но может быть и вогнутым. Келоид начинается как маленькая плотная папула розового цвета на месте травмы, иногда сопровождающаяся зудом. Очаг плотный на ощупь, почти безболезненный. Размеры келоидного очага в дальнейшем могут выходить за рамки начально приведшей к нему травмы. Более старые очаги гиперпигментированные и плотные. Регионарные лимфатические узлы не изменены. В дальнейшем уплотнение тканей очага поражения усиливается. При осмотре виден запавший рельеф эпителия. Иногда узлы келоида бывают в виде опухолевидных, плотных, сидящих на широком основании образований (рис.7-5). На очагах келоида нередко возникают глубокие болезненные трещины. Длительное существование трещин и изъязвлений обычно заканчивается озлокаче-ствлением процесса.

Рис.7-5: Келоидная лейкоплакия. <

При этом заболевании имеются глубокие фиброзно-склерозирующие явления в толще собственно слизистой оболочки с глубокими инфильтратами и гиперкератозом рогового слоя эпителия. Заболевание заключается в отложении коллагеновых веществ в эпителии, развитии склероза с поражением васкулярного и периваскулярного отделов. Келоид развивается на значительном протяжении в глубину (гиперпродукция мукополисахаридов, пролиферация фибробластов).

Лечение: криотерапия с обкалыванием очага кортикостероидными гормонами, применение ароматических ретиноидов. Молодые рубцы хорошо регрессируют под лучами Букки (низковольтная рентгенотерапия) за счёт расщепления гиалуроновой кислоты (Н.Ф.Данилевский, Л.И.Урбанович, 1979).

Мягкая лейкоплакия ("лейкоэдема", "щёчное кусание", эксфолиативнаялейкоэдема). Описана Б.М.Пашковым в 1964 году. Этиология заболевания неизвестна. В отличие от невуса Кеннона, оно не носит врождённого характера. Н.Ф.Данилевский, Л.И.Урбанович (1979) указывают на этиологическую роль

употребления крепкого чая, кофе, чередования разнотемпературной пищи и напитков, нарушений режима бодрствования; эмоциональные факторы (невротическое скусывание слизистой, покусывание губ, сосание ногтей). Так, почти у 50% больных выявляются невротические депрессии, неврастении и другие пограничные расстройства.

Гистохимические исследования Б.Д.Полнарёвой (1973) позволили установить следующие изменения, происходящие в эпителии полости рта при мягкой лейкоплакии: деполимеризация кислых мукополисахаридов с нарушением равновесия фермент-субстратной системы "гиалуроновая кислота-гиалуронидаза". В процесс вовлекается одновременно как межклеточное основное вещество, так и склеивающая субстанция соединительной и эпителиальной ткани. В поверхностных слоях эпителия развиваются компенсаторно-пролиферативные процессы (акантоз, паракератоз), явления дистрофии в виде появления большого количества неокрашивающихся "светлых" вакуолизированных клеток.

Характеризуется набуханием слизистой оболочки, её шелушением и мацерацией без признаков выраженного воспаления. Возникает чувство лишней, "мешающей" ткани и желание её '"скусить" (освободиться от этих участков). Скусывание поверхностных участков обычно не вызывает боли, и кусание становится привычкой, наблюдаемой у всех больных. Поражение часто локализуется на слизистой оболочке по линии прикуса в виде мягких, гиперплазированных беловатых участков с неровными границами, но иногда имеет распространённый и диффузный характер с поражением почти всей слизистой оболочки и красной каймы губ. При локализации в области смыкания зубов, вследствие привычного кусания отмечают неравномерное слущивание эпителия. Последний имеет бахромчатый вид из-за множественных мелкихлоскутков, что напоминает поверхность, как бы "изъеденную молью". В случае такой диффузной формы отмечается понижение вкусовой и температурной чувствительности. При тотальном поражении всей слизистой оболочки нарушается разговор, приём пищи. Могут быть поражены все области, включая дно полости рта. Участки поражения разрыхлены, пористы, губчаты, набухшие, гипертрофированные, покрытые множеством чешуек.

Иногда слизистая оболочка похожа на мозаику, губку, мочалку из-за чередования лейкоплакических участков; появляется чувство жжения, связанное с вегетацией грибковой микрофлоры.

Атипичная форма характеризуется отсутствием клинически выраженного шелушения; представлена только возвышающейся над поверхностью слизистой оболочки белой опалесцируюшей линией на уровне смыкания зубов.

Лечение: устраняют все возможные травмирующие факторы, зубные камни. Исключают раздражающую пищу (острую, солёную, обязательно горячую), назначают диету, богатую витаминами и молочно-растительными продуктами, витамины А, С, группы В. По показаниям - седативные препараты, устранение нервно-психических травм, переутомления, рациональный режим отдыха. Б.Д.Полнарёва (1973) отмечает успешное применение препаратов кислых му-

кополисахаридов (луронита и хонсурида) в виде аппликаций или подочаговых инъекций.

Белый губчатый невус Кеннона относится к врождённым, часто семейным заболеваниям. Описан в 1935 годуА.Б.Кенноном. Возникает сразу после рождения, в раннем детском возрасте или позднее, нередко имеет семейный характер. Максимального развития он достигает к периоду половой зрелости, а затем обычно несколько регрессирует. Поражение всегда симметричное (в отличие от мягкой лейкоплакии).

Слизистая оболочка щёк, губ, языка слегка уплотнена, имеет губчатый вид, складчатая, серовато-белого цвета. Легко удаляется шпателем. Участков уплотнения и эрозирования нет; тенденции козлокачествлениютакже не наблюдается. Одновременно могут поражаться слизистые оболочки гениталий и прямой кишки. Некоторые авторы считают белый губчатый невус и мягкую лейкоплакию разными клиническими формами одного заболевания, относящегося к невусам и имеющего наследственный характер.

Складчатость и морщинистость слизистой оболочки могут быть значительными или иметь вид разрастаний эпителия, который крупными складками свисает в полость рта; удаляется шпателем. Встречаются диффузная и очаговая формы, атипичный вариант (по белой линии смыкания).

Дифференциальную диагностику проводят с кандидозом и плоской лейкоплакией, красным плоским лишаем и сифилисом, мягкой лейкоплакией.

В связи с бытующим в литературе мнением о тождественности этихзабо-**184** леваний, считаем целесообразным подробнее остановиться на их отличиях. От мягкой лейкоплакии невус Кеннона отличается наследственным характером, преимущественным возникновением в раннем детском возрасте (мягкая лейкоплакия обычно возникает гораздо позже, преимущественно в период полового созревания, описаны и более поздние формы - в постклимактерическом периоде, когда невус Кеннона всегда регрессирует), патогенезом (белый губчатый невус Кеннона имеет врождённые дефекты строения и созревания эпителия, мягкая лейкоплакия представляет собой субкомпенсированную реакцию поверхностных слоев изначально нормальной слизистой оболочки на хроническую травму и всегда ассоциирована с невротическими реакциями субъектов или периодами гормональной перестройки - половое созревание, климакс), клиникой (при невусе Кеннона почти всегда тотальное или субтотальное поражение слизистой, всегда симметричность очагов; при мягкой лейкоплакии участки поражения всегда ассоциированы с местами хронической травмы или скусывания, могут не иметь симметричного характера).

При лечении рекомендуют витаминизированные эмульсии, сошлифовывание острых краёв зубов и пломб, исключение протезов, травмирующих слизистую оболочку, запрещение кусания слизистой оболочки.

Лентигиноз периорифициальный (Пейтца-Егерса-Турена синдром) (рис.7-6,7-7) - наследственный аутосомно-доминантный симптомокомплекс. Впервые описан в 1921 году Пейтцем, нередко встречается как пара-онкологический дерматоз (см.). Характеризуется лентигинозными элементами светло- и тёмно-коричневого цвета, напоминающими веснушки и локализую-

Рис.7-6: Лентигиноз периорифициальный (Пейтца-Егерса-Турена синдром).

щимися вокруг естественных отверстий, на красной кайме губ, в полости рта. При локализации в полости рта их обычно нахо-дятна кончике языка, щеках по линии смыкания. Эти пигмент- ные пятна имеют чёткие, но не- ровные очертания, размер 1,5-2 см> не зависят от воздействия инсоляции и сохраняются по- стоянно, цвет пятен приближается к коричнево-чёрному. Каких-либо субъективных ощущений больные также не испытывают.

Рис.7-7: Тоже (элементы на языке).

Другим признаком синдрома является полипоз желудочно-кишечного тракта и других слизистых оболочек. Пигментные пятна типаленти-го могут появляться очень рано, а полипоз возникает обычно между 5 и 30 годами жизни. При локализации в полости рта полипы обычно одиночные, небольших размеров, округлые, с гладкой поверхностью и на ножке, напоминают доброкачественные аденомы. Склонность к озлокачествлению - 20% (поданным О .Л. Иванова с соавт., 1997). Полипы могут травмироваться пишей, мацерироваться и изъязвляться.

Малигнизации пигментных пятен лентиго в наших наблюдениях и по данным литературы мы не встречали. Термин "злокачественное лентиго" используется как синоним меланоза предракового ограниченного Дюбрея (см.).

Пигментно-папиллярная дистрофия кожи (Acanthosis nigricans) (син. пигментно-сосочковая дистрофия кожи) **(рис.** 7-8) - форма бородавчатого кератоза. Впервые описана в 1890 году Поллитцером и Яновским, характеризу-

рис.7-8: Пигментно-папиллярная дистрофия.

ется гиперкератозом, напоминающим ихтиоз, гиперпигментацией отдельных участков, многочисленными папилломатозными разрастаниями. Различают 5 клинических типов заболевания: наследственный доброкачественный, доброкачественный (юношеский), злокачественный, ложный (псевдоакантоз), лекарственный; а также две формы: юношескую, возникающую рано и протекающую относительно доброкачественно, и взрослую, являющуюся часто маркёром рака внутренних органов (от 60 до 80% случаев, по Дж.Дарье).

Acanthosis nigricans часто развивается одновременно с раковым заболеванием и даже может появиться после хирургического удаления опухоли. Заболевание относится к пара-онкологическим дерматозам и может предшествовать злокачественным новообразованиям внутренних органов, особенно желудочно-кишечного тракта (А.Кпарр. 1957). Полагают (D.S.Rigel, N.I.Jacobs, 1980), что возникновение папиллярно-пигментной дистрофии в таких случаях связано с секреторной деятельность опухолевых клеток (андрогены, пептиды, включающие урогастрон, адренокортикотропный итироидостимулирующий гормоны).

Начальные проявления - общие для всех типов заболевания. Вначале появляется гиперпигментация, сухость и огрубление кожи, которая приобретает серовато-коричневый оттенок, утолщается и покрывается мелкими папилломатозными разрастаниями.

Наиболее часто поражаются подмышечные ямки, задние боковые поверхности шеи, ано-генитальная область. При злокачественном типе, помимо скла-18G док кожи, поражение может захватывать тыл кистей, стоп, слизистой оболочки рта, гортани, языка в виде розоватых папилломатозных разрастаний, напоминающих остроконечные кондиломы (как, например, при ВИЧ-инфекции). Подобные разрастания могут локализоваться вокружении ротового отверстия, периорбикулярно. Слизистая оболочка поражается в 60% случаев (по П.С.Григорьеву, 1938), 50% (по H.Schuermann, 1958), однако изолированного поражения только слизистых оболочек без поражения кожи не наблюдалось. На слизистой оболочке гиперпигментация большей частью отсутствует или выражена слабо, однако отдельными авторами описаны резко выраженные пигментные пятна. В полости рта появляются весьма обильные папилломатозные разрастания на языке, слизистой оболочке шёк, губ, нёба и дёсен, сопровождающиеся субъективными неприятными ощущениями.

Особенно часто наблюдается разрастание и ороговение нитевидных сосочков языка, доходящих до 1 см длины, что делает язык "косматым", грязно-серого и даже чёрного цвета, напоминающим чёрный волосатый язык. На слизистой оболочке, помимо папилломатозных разрастаний, появляются также маленькие плотные узелки серовато-аспидного цвета, покрытые роговыми наслоениями. Такие папилломатозно-узелковые разрастания могут перерождаться в рак. Папилломатоз при этом заболевании нередко проявляется также в гортани, на конъюнктиве, во влагалище, прямой кишке, пищеводе, толстом кишечнике.

Лечение: при доброкачественных типах применяют осветляющие кожу кремы и мази (5-20% мазь с биноквином), электрокоагуляцию папилломатоз-

ных разрастаний, их криодеструкцию. При злокачественном типе - выявление и лечение злокачественных новообразований внутренних органов.

Псориаз языка. Псориаз характеризуется мономорфной сыпью, состоящей из плоских папул, сливающихся в крупные бляшки розово-красного цвета, покрытые рыхлыми чешуйками, а также специфическим псориатическим поражением внутренних органов.

Рис.7-9: Псориаз языка.

Поражение языка при псориазе - нередкое явление (рис.7-9). Вот как описывает его в 1901 г А.И.Поспелов: "Псориатические бляшки были приподняты над уровнем слизистой оболочки, окружены тонкими красно-фиолетового цвета ободками, имели серовато-мато- вый цвет и как бы слегка были исколоты иглой, чем резко отличались отлейкоплакии". Однако, высыпания чаще локализуются на слизистой оболочке щёк, нежели на языке. В последнем случае они располагаются на слегка гиперемированном основании, почти не возвышаясь над уровнем слизистой оболочки, и покрыты рыхлым беловато-серым налётом, легко удаляющимся, после чего обнажается *»-слегка кровоточащее пятно красного цвета. Бляшки имеют размер 1-1,5 см, не серпигинируют и не проявляют тендеции к разрешению или миграции.

H.Schuppener, в 1958 г. описавший поражение языка при пустулезной псориатической эритродермии, отметил, что язык покрыт очагами округлой формы с серовато-белым налётом, величиной с горошину, слегка возвышающимися над уровнем слизистой оболочки, и напоминал "географический" язык. Довольно часто наблюдаются также эритема, особенно кольцевидные очаги - erythema circinata(Pogrel M.A. с соавт, 1988). Для псориаза характерны симметричность поражений и склонность высыпаний к периферическому росту и слиянию в бляшки различных очертаний (кольцевидных, дугообразных и др.) (N.vander Waal с соавт., 1988).

О.Л.Иванов с соавт. (1997) при локализации в полости рта описывает папулёзно-бляшечные воспалительные элементы округлой и овальной формы, слегка выступающие над уровнем здоровой слизистой оболочки. Элементы с чёткими границами, выраженной тенденцией к слиянию, белесоватой окраской. Вокруг таких высыпаний в прогрессирующей стадии имеется розовый отёчный венчик роста (аналогичный ободку Пильнова на коже). Субъективные ощущения отсутствуют.

Пустулезный псориаз, впервые описанный в 1910 г. L.Zumbusch, также наблюдается в полости рта (Sklavounou A. с соавт., 1990; Trigonides G. с соавт., 1986). Приступообразно на фоне яркой эритемы возникают мелкие поверхностные пустулы, сопровождающиеся жжением и болезненностью, расположенные как

в зоне бляшек, так и на видимо неизменённой поверхности. Элементы часто сливаются, образуя кольцевидные, серпигинозные и другие фигурные очаги, эритематозно-пустулёзные, эрозивные, "географические" участки, особенно выраженные на спинке языка. Такие изменения при пустулёзном псориазе (генерализованной форме) описаны Hubler W.R. с соавт. (1984). По мнению Thomas J. (1993), для этой формы характерен складчатый (скротальный) язык.

Неспецифические проявления. Если на языке отсутствуют элементы, характерные для псориаза (описанные выше), то изменения часто носятт.н. неспецифический характер. Это складчатый язык, мигрирующая эритема и эктопический "географический" язык (erythema circinata) (N. van der Waal с соавт., 1988; Pogrel M.A. с соавт., 1988; Lunt S.L. с соавт., 1989).

Лечение псориаза проводится комплексно. Используют витамины А, В,Д, Е, ароматические ретиноиды, УФ-облучение, ПУВА-терапию, в тяжёлых случаях - кортикостероиды.

Парапсориаз. Хроническое кожное заболевание, отличающееся от псориаза меньшим количеством чешуек, частым отсутствием точечного кровотечения после поскабливания. При поскабливании появляется не кровотечение, а перламутровый оттенок поверхности. Как образно отметил Мартинотти (1921), парапсориаз представляет собой "смесь чешуйчатого лишая, плоского лишая, экземы и розового лишая". По своему виду различают каплевидную, ли-хеноидную и бляшечную формы. Клинически заболевание проявляется небольшими узелковыми плотными высыпаниями (прощупывается инфильтрат). Ли-**И88** хеноидная форма представляет собой лентикулярные плоские блестящие папулы, покрытые чешуйками, иногда с небольшим вдавлением в центре. В дальнейшем в центре папул может образовываться геморрагический некроз, заживающий рубчиком.

Как указывает Б.М.Пашков (1963), пара псориаз очень редко поражает слизистую обо лочку рта. В единичных наблюдениях (С.Т.Пав лов, 1924; Д.П.Крупников, А.Г.Шифрин, 1938; Schwartz, Busmann, Basex, Dupre, Parant) описы вались высыпания, возникшие лишь при одной форме - *остром вариолоформном парапсориазе* (типа Габермана-Муха) с локализацией на ще ках, нёбе, языке. При этом клиническая карти на была малотипична для парапсориаза (см. вышеописанные формы) с появлением ярких ограниченных эритем, эрозий, язв, напоминающихафты.

Рис.7-10: Поражение языка при каплевидном парапсориазе Ядассо-на /мелкие кератотические папулы сливающиеся в бляшку).

Каплевидный парапсориаз. (Рис.7-10). Впервые описан Ядассоном в 1894 году. Предполагается инфекционно-аллергический генез заболевания (с развитием инфекционно-токсического васкулита). При остром течении забо-

левания в полости рта можно наблюдать многочисленные беловатые, резко очерченные папулы. Иногда из-за мацерации на папулах возникают геморрагии и некротизация в центре, в связи с чем они напоминают пустулы. После разрешения высыпаний почти всегда остаётся пигментация и нередко - мелкие рубчики. Лечение антибиотики, УФО и ПУВА-терапия

Порокератоз Мибелли. В 1893 году Мибелли описал заболевание, которое рассматривал как гиперкератоз потовых канальцев, и назвал порокератозом. В 1897 году Gilchrist определил его наследственный характер, выявив в 4 поколениях одной семьи. На коже заболевание проявляется 2 формами:

1)в виде бородавчатых гиперкератотических разрастаний, центр которых не сколько вдавлен, а по периферии окружён узким валиком гиперкератоза;
2)в виде множественных очагов желтовато-розового или коричневого цвета с поверхностной атрофией.

Наиболее часто на коже определяются роговые милиарные папулы, сливающиеся в небольшие бляшки серовато-коричневого или медно-красного цвета диаметром 6-10 мм; центральная часть бляшки западает, а по периферии сохраняется коричневый роговой валик, который заключён в желобок и выступает в виде гребешка (Б.А.Беренбейн, С.С.Кряжева, 1996).

Поражение слизистой оболочки рта описано многими авторами (впервые в 1898 годуДюкреем и Респиги, наиболее полно - в 1927 году Ямамото). Высыпания локализуются на дёснах, нёбе, дорсальной и боковых поверхностях языка, слизистой оболочке губ и щёк и представляют собой овальные или округлые пятна, покрытые тонким белым роговым налётом, окружённым узким роговым валиком. Нередко по периферии элемента отмечается эритема. Нужно заметить, что высыпания в полости рта очень напоминают атрофическую форму красного плоского лишая или красную волчанку.

Н.Ф.Данилевский и Л.И.Урбанович (1979) оп исывают эрозивную форму заболева-ния: возникают единичные крупные эрозии (диаметром до 1 -2 см), с атрофичным центром и чёткими границами гиперкератозных краёв. Периферический вал гиперкератоза плотно охватывает центральную эрозивную часть, резко отграничиваясь от окружающих тканей; край ороговения нередко покрыт чешуйками.

Течение заболевания длительное; I.S.Foulds, D.N.Slater (1983) описывают перерождение очагов гиперкератоза с развитием плоскоклеточного рака. Лечение: внутрь витамин А в больших дозах (по 30000 ЕД 3 раза вдень после еды), облучение лучами Букки. Хороший эффект даёт лечение тигазоном в дозе 50-75 мг в день в течение 4-21 недель (S.Hacham-Zader, K.Holubar, 1985).

Рис.7-11: Поражение языка при болезни Дарье.

Болезнь Дарье (рис.7-11) - наследственный дерматоз, характеризующийся об-

разованием фолликулярных гиперкератотических вегетирующих папул, обусловленных нарушением процесса кератинизации потипудискератоза. Клинически выделяют следующие формы: классическая, гиперкератотическая, везикуло-буллёзная, абортивные (линеарная и зостериформная), из них в полости рта встречаются первые три. Заболевание описано J.Darier в 1889 году. В основе формирования патологического процесса лежит дефект синтеза и созревания комплекса тонофиламентов - десмосом.

В полости рта на слизистой оболочке языка, нёба, щёк располагаются множественные беловатые мелкие папулы с лёгким западением в центре, груп пирующиеся в округлые бляшки (процесс может напоминать лейкоплакию). Иногда папулы покрыты роговыми наслоениями серовато-чёрного цвета, на поминающими бородавки. Эти роговые мацерированные наслоения сравнитель но легко удаляются, после чего обнажается легко кровоточащая красная повер хность. Папулы могут иметь разбросанный вид или быть сгруппированы в бугристые, бородавчатые агрегаты на резко гиперемированной слизистой обо лочке щёк, нёба, языка, реже на других участках. Помимо папул, на спинке языка происходит значительное разрастание нитевидных сосочков, покрытых рого вым серым налётом, а иногда и появление типичной лейкоплакии. Нередко элементы напоминают плоские кондиломы или носят папилломатозный харак тер. Поверхность бляшек может эрозироваться. Гиперкератотическая форма ха рактеризуется дискератозом бляшек, возвышающихся над поверхностью сли зистой до 2-3 мм, с бородавчатыми разрастаниями и глубокими трещинами на

их поверхности. Везикуло-буллёзная форма отличается наличием, помимо типичных узелков, мелких быстро вскрывающихся везикул, обнажающих эрозивные поверхности.

Течение болезни длительное, с рецидивами, описаны злокачественные перерождения элементов.

Дифференциальный диагноз проводят с герпетиформным дерматитом Дюринга, доброкачественной пузырчаткой Хейли-Хейли, папулёзной и гиперкератотической формами красного плоского лишая, папулёзным сифилидом.

Лечение: ретиноиды (тигазон, изотретинат), витамины А и Е (аевит), наружно - 0,05% кремы с ретино-идами, 5% фторурациловая мазь.

Болезнь Кирле (кератоз фолликулярный и парафолликулярный). (Рис.7-12). Оп исана J. Kyrle в 1916 году. В патогенезе определённое значение имеет, кроме нарушения углеводного обмена (признаки заболевания описаны у больных сахарным диабетом), хронический гепатит с развитием вто- ричной недостаточности вита-

Рис.7-12: Кератотическиеэлементы на языке при болезни Кирле.

мина А(ArgenzianoG., Satriano R.A., 1981). Описано развитие болезни Кирле на фоне гиперлипопротеинемии, характеризующейся повышением в крови уровня холестерина и триглицеридов(КЛ.Тотеск1, 1980).

Заболевание отличается крупными (до 5 мм, на коже-до 8-9 мм в диаметре) роговыми узелками, которые, сливаясь, образуют буроватые бляшки с бородавчатой роговой поверхностью и красно-фиолетовым ободком округлых или полигональных очертаний. При удалении таких роговых наслоений-"конусов" обнажается эритематозная поверхность с кратерообразными кровоточащими углублениями, заживающие пигментированным рубчиком. В полости рта элементы заболевания могут располагаться в любых местах, диссеминированно или линейно (линии смыкания, боковые поверхности языка). Дифференциальный диагноз проводят с красным плоским лишаем, болезнью Дарье, порокератозом Мибелли. Лечение малоэффективно, рекомендуется радикальное удаление очагов кератоза посредством крио- и лазеродеструкции.

Кожный рог - доброкачественный гиперкератоз. Встречается на коже, красной кайме губ (первичный, или истинный вариант); описан на языке (на фоне лейкоплакии). Кожный рог, формируясь на участке лейкоплакии (ограниченного гиперкератоза), очень медленно растёт в высоту, при этом диаметр его основания почти не меняется. Сформировавшаяся опухоль представляет собой конусообразную роговую массу, длина которой обычно превышает диаметр её основания. Течение заболевания длительное, иногда возможно озлокачествление. Дифференциальный диагноз (на языке) - с кератопапилломой, роговым типом кератоакантомы. Лечение радикальное, в пределах здоровых тканей.

Лишай красный отрубевидный волосяной Девержи (рис.7-**13)-** форма фолликулярного кератоза. Заболевание описано M.A.Devergie в 1856 году. Большинство авторов не отрицают как наследственный (аутосомно-доминантный), так и приобретённый (эндокринные и нервные нарушения) характер болезни. Характеризуется мелкими фолликулярными роговыми узелками, кератодермией ладоней и подошв с возможным развитием эритродер-мии. Основной признак - остроконечные фолликулярные папулы с роговыми пробками на вершине. Они могут сливаться в бляшки, в окружности которых всегда находят мелкие типичные конусовидные папулы. Возможны абортивные формы заболевания.

Рис.7-13: Лейкокератоз языка при красном волосяном лишае Девержи.

При поражении полости рта наблюдается диффузный гиперкератоз и высыпания, напоминающие папулы красного плоского лишая (но более остроконечные, имеющие роговую пробку на вершине). Элементы могут захватывать большие площади, располагаться на спинке и вентральной поверхности

языка. Нередко появляется чувство "стянутости" языка и щёк, "шершавости" языка, развивается дисгевзия. M.P.Baden, S.I.Roth (1968) описывают диффузный гиперкератоз полости рта, у ряда больных - папулёзные высыпания лихеноидноготипа.

Дифференциальный диагноз проводят с другими кератозами, псориазом. Лечение: курсы кератопластических средств (витамины А, Е, группы В), ретиноиды (тигазон). Местно - аппликации витамина А, аевита.

Кератоакантома. Относится к эпителиальным ороговевающим опухолям дискератотической природы. Важная роль в её развитии принадлежит ультрафиолетовому облучению, химическим канцерогенам; не отрицают также и роль вирусов (папилломавирусы); обсуждаются варианты генотипирования (антиген HLA-A2). В патогенезе предполагают возможный наследственный характер, роль иммунных механизмов; имеются указания на связь с врождённым невусом, пигментной ксеродермой.

Впервые кератоакантому при локализации на нижней губе описал Дюпон в 1930 году. Выделяют гигантскую (2 см), роговую, мультинодулярную и другие формы.

Типичная кератоакантома - солитарная куполообразная кратериформная опухоль диаметром до 2 см с гладкой нешелушашейся поверхностью и центральной "псевдоязвой", заполненной роговыми массами. Периферическая валико-образная зона имеет плотную консистенцию синюшно-красного или розоватого цвета, с множественными телеангиэктазиями (И.И.Ильин с соавт., 1986). **192** Характерной особенностью типичной кератоакантомы является её архитектоника, напоминающая "чашу, заполненную роговыми массами", когда часть пролиферирующего эпителия по краям кратера клювовидно нависает над ним. охватывая ортокератозные массы в виде воротничка.

Характерная особенность - цикличность течения с периодами роста, стабилизации и спонтанной инволюции (обычно по 2-4 недели, для типичной формы); рецидивов не бывает. Обычно типичная кератоакантома подвергается инволюции в срок до 3 месяцев, однако, встречаются и стойкие, персистирующие варианты.

Атипичные кератоакантомы (гигантские, "стойкие", роговые, мультинодулярные, центробежные, грибовидные, множественные) в отличие от типичных часто персистируют, никогда не саморегрессируют, могут достигать больших размеров, изъязвляться, прорастать в окружающие ткани. Гигантская форма подобна вышеописанной, но больших размеров; грибовидная - без рогового кратера, роговая напоминает кожный рог, мультинодулярная образована слиянием нескольких узлов, центробежная - с периферическим ростом и центральным рубцеванием.

Для таких форм характерен следующий цикл развития: рост 3 месяца, стабилизация 3-4 месяца, инволюция (возможная) 3-4 месяца (Ю.И.Воробьёв. В.Л.Лимарова, 1976). Разрешается элемент рубцом, иногда вместо него образуется плоская фиброзная бляшка с гладкой поверхностью. Кератоакантома редко озлокачествляется (А.Л.Машкиллейсон, 1986); Н.Ф.Данилевский, Л.И.Урбанович (1979) указывают на 8% образования атипичных клеток.

Кератоакантому следует дифференцировать с моллюском (множественные узелки жёлтого цвета 0,1 -0,2 см с лёгким западением чешуек, легко удаляемые), с кожным рогом, с базалиомой (покрыта коркой, после удаления которой остаётся влажная эрозия), с плоскоклеточным раком (отсутствует центральный гиперкератоз, кровоточит при дотрагивании, обнаруживаются атипичные клетки).

Лечение: аппликации 50% проспидиновой мази, 5% фторурациловой мази на кожу, близкофокусная рентгенотерапия, хирургическое иссечение. Эффективен также иммуномодулятор бемитил (внутрь по 0,25 г 2 раза в день в течение 5 дней с 7-10-дневным перерывом (1 -3 цикла), обкалывание интерфероном.

Синдром Паркеса-Вебера. (Рис.7-14). Одним из проявлений синдрома Паркеса-Вебера является образование ороговеваю-щих бородавок на передней трети языка. Для заболевания характерно варикозное расширение вен, артерио-венозные анастомозы, обширные телеангиэктазии, гиперплазия костей, дистрофия мышц нижних конечностей; нередко возникают длительные кровотечения из поражённых очагов (вследствие изменений сосудов).

Рис.7-14: Одиночная ороговевающая папиллома передней трети языка при синдроме Паркеса-Вебера.

Хронический акродерматит Аллопо. Заболевание описано Аллопо в 1897 году, протекает очень длительно, характеризуясь появлением пустул на ногтевых фалангах пальцев, медленно распространяющихся на все фаланги. Кожа становится застойно-красного цвета, инфильтрируется, в дальнейшем происходит атрофия с исчезновением ногтевой пластинки. В 10% случаев (H.Schuermann, 1958) поражается слизистая оболочка рта, чаще других участков - язык. Ряд авторов (Ядассон, Гуже-ро, Брюк) отождествляют его с пустулёзным псориазом.

ПРЕСЕНИПЬНЫЕ И СЕНИПЬНЫЕ КЕРАТОЗЫ

Возрастные дистрофические изменения кожи и слизистых оболочек проявляются увеличением складчатости и мелким шелушением. В полости рта обнаруживаются множественные мелкие синеватые узелки размером от 2 мм до 3-4 мм; нередко развиваются пигментные пятна и телеангиэктазии. В более поздних стадиях могут образовываться гиперкератотические очаги.

Крауроз. (Рис.7-15). Его наблюдают нередко в пожилом возрасте на губах, боковых поверхностях языка. Этиологическими факторами считаютдисфункцию желёз внутренней секреции, инфекционно-застойные, трофические явления и др. Субъективно ощущаются жжение и зуд.

Рис.7-15: Крауроз боковой поверхности языка.

Вначале на слизистой оболочке возникает гиперемия, отёк и мелкое шелушение, которые затем сопровождаются атрофией. Развиваются сухие, беловатые, голубовато-белые лейкоплакические пятна, на которых в последующем возникают изъязвления. Исходом процесса служит очаговая атрофия слизистой оболочки. Иногда при краурозе описано озло-качествление язвенных очагов.

Дифференциальный диагноз проводят с красным плоским лишаем. Лечение: назначение фолликулярных гормонов и витамина А. Местно - кортикостероидные мази.

НАСЛЕДСТВЕННЫЕ ДИСКЕРпТОТИЧЕСКИЕ СИНДРОМЫ

Синдром Ядассона-Левандовского (врождённая пахионихия). Один из видов многоформного кератоза. Описан в 1906 году J.Jadasson, F.Lewandovsky. Наследование гетерогенное, в основе патопроцесса лежит экзомезодермальная дисплазия, предполагается роль эндокринных нарушений. Для врождённой пахионихии характерно отсутствие ногтей, ладонно-подошвенный кератоз, генерализованный ихтиоз, фолликулярный кератоз на коже туловища и конечностей. В полости рта проявления кератоза напоминают лейкоплакию. Белые непрозрачные утолщения формируются вдоль боковой поверхности тела языка, характерно также поражение углов рта, гортани, конъюнктивы глаз. Одновременно наблюдают расшатывание зубов, наличие глубоких зубо-десневых карманов. Отмечается складчатый язык, дистрофические изменения в виде "готического" нёба, микроцефалию, гипермобильность суставов.

Синдром Цинссера-Коула-Энгмена (дискератоз врождённый) - наследственный Х-сцепленный дискератоз. Описан в 1903 году A.Lenglet. Основной признак - пойкилодермия, при которой на фоне стойкой сетчатой серовато-коричневой пигментации имеются участки атрофии и телеангиэктазии; встречаются также очаги лейкоплакии слизистых оболочек с лейкокератозом и пузырями. Определяется снижение клеточного иммунитета.

На всех поверхностях языка, слизистой оболочке щёк появляются мелкие одиночные везикулы и эрозии с перифокальными гиперкератотическими наслоениями, превращающиеся в бляшки лейкоплакии, что создаёт картину, несколько похожую на эрозивную форму лейкоплакии (Sawant P. с соавт., 1994). Нередки подслизистые геморрагии, множественные трещины, пузыри, эрозии. В крови нередки панцитопении за счёт гипоплазии костного мозга, снижение активности клеточного иммунитета. В возрасте 30-50 лет очень часто наблюда-

ется озлокачествление лейкоплакических бляшек. Дифференциальный диагноз проводят с рядом других дискератозов, эрозивной формой лейкоплакии.

Лечение: ретиноиды (этретинат, тигазон) внутрь и наружно.

Брюнауэра синдром (рис.7-16)- наследственный синдром, характеризующийся лейкокератозом слизистых оболочек полости рта (в том числе спинки, боковых и вентральной поверхностей языка), высоким шпилевидным нёбом и клинодактилией. При этом на слизистой оболочке наблюдаются островки кератоза вытянутой (линеарной) формы. Поверхность их нередко покрыта трещинами, что делает их похожими на булыжную мостовую. При локализации на коже процесс напоминает линеарную кератодермию Фукса.

Рис.7-16: Кератотические папулы языка при синдроме Брюнауэра.

Лечение симптоматическое. Сообщают об успешном применении ретиноидов (тигазон, этретинат), аевита, ангиопротекторов. Однако мы полагаем консервативное лечение малоэффективным. Очаги кератоза полости рта целесообразнее лечить радикально (крио- и лазеродеструкция).

Рис.7-17: Доброкачественный интраэпителиальный дискератоз .

Наследственный доброкачественный интраэпителиальный дискератоз. (Рис.7-17). Аутосомно-доминантное наследование, болезнь возникает в раннем детстве и достигает полного развития в юности. Поражается слизистая оболочка полости рта (щёки, дно полости рта, вентральная поверхность языка) и глаз.

Клиника. Образуются гладкие опалесцирующие, слегка приподнятые бляшки различных очертаний, мягкой консистенции, позднее превращающиеся в массивные беловато-кремового цвета очаги со складчатой поверхностью. Поражение глаз усиливается светобоязнью. Дифференцировать нужно с другими заболеваниями, при которых развиваются кератотические процессы во рту (врождённая пахионихия, врождённый дискератоз, болезнь Дарье, белый губчатый невус Кеннона).

Кератодермия линейная Фукса. Описана E.Fuchs в 1924году, представляет собой наследственный кератоз, характеризующийся островками роговых наслоений на коже и очагами лейкокератоза в полости рта на языке, щеках по линии смыкания, дне полости рта. Поверхность очагов нередко покрывается трещинами.

Синдром Олмстеда. Описан G.Olmsted(1927). Наследственный симптомокомплекс, включающий кератодермию ладоней и подошв, периорифициальный кератоз, алопецию, гипермобильность суставов. В полости рта определяются выраженные очаги лейкокератоза (почти аналогично линейной кератодермии).

Многоформный кератоз Сименса. (Рис.7-18). Наследуемый аутосомно-доминантно симптомокомплекс, обусловленный эктодермальной дисплазией, описан H.W.Siemens в 1921 году. Характерны диссеминированный ладонно-подошвенный кератоз с образованием пузырей и гипергидрозом, очаги лейкоплакии полости рта (особенно языка), переходящие к лейкокератоз, в сочетании со складчатым языком, дистрофии ногтевых пластинок (пахионихия, онихогрифоз).

Рис.7-18:Кератотические папулы языка при многоформном кератозе Сименса .

Синдром Морроу-Брука. Описан в 1886 году. На фоне фолликулярного гиперкератоза конечностей, ягодиц, ушей и туловища появляется лейкокератоз языка и губ. Как правило, участки кератоза располагаются симметрично. Предвестником лейкокератоза являются папулы в полости рта, в центре которых определяется тёмный стержень. Этиология, возможно, инфекционная.

Синдром Шефера - аутосомно-доминантный симптомокомплекс, описанный E.SchflferB 1925 году. Характеризуется ладонно-подошвенным кератозом с гипергидрозом, диссеминированным фолликулярным кератозом с атрофией, диффузным лейкокератозом слизистой оболочки полости рта (щёки, нёбо, язык, дно полости рта), нарушением развития. Синдром Шефера отличается от синдрома Ядассона-Левандовского лишь наличием фолликулярного рассеянного кератоза с атрофией. Лечение симптоматическое; применяют витамины А, Е, С, группы В, препараты кальция, тигазон. Гребенников В.А, Чалимова Р.А. (1978) отмечают некоторый эффект от лечения тиреоидином, препаратами гипофиза, половыми гормонами.

Синдром Черногубова-Элерса-Данло (гипермобильности синдром, гиперэластической кожи, дисмогенез несовершенный). Гетерогенное наследственное заболевание соединительной ткани, обусловленное недостаточным синтезом коллагена, основными признаками которого являются гиперрастяжимость и повышенная ранимость кожи, чрезмерная подвижность

суставов, гипотония мыши. Заболевание впервые упоминается в 1682 году J.van Meekeren; приоритет первого детального описания принадлежит А. Н.Черногубову (1891). И. И.Лелис (1972) справедливо предложил именовать его синдромом Черногубова-Элерса-Данло, а не синдромом Элерса-Данло, как это принято в литературе, ибо эти авторы описали это заболевание намного позднее - в 1901 и 1908 годах соответственно (В. Н. Мордовцев, 1996).

Основные клинические признаки синдрома - гиперэластичность и гиперрастяжимость кожи и связочного аппарата, что приводит к переразгибанию суставов, развитию гематом, подвывихов. На коже вследствие растяжения и ранения располагаются множественные рубцы, в области которых возникают грыжеподобные мягкие выпячивания подкожной клетчатки.

Характерным для этого заболевания является гипермобильность языка, так что больные легко достают языком кончик носа. Отмечается также варикозное расширение язычных вен и множественные травмы и экскориации боковых поверхностей языка.

^«/едиесимптоматическое. необходима защита от травм; имеютсяданные об эффективности витамина С.

Синдром Мибелли. Описанв 1899году. Наблюдается выраженный дискератоз у детей и подростков, выражающийся в виде появления на слизистой оболочке рта ограниченных, односторонних, опоясывающих (по типу герпеса зостер) гиперкератозных элементов. Характерный симптом - помутнение роговицы.

Другие кератозы. Имеется большая группа наследственных генетических керато-зов: так, Salamon T. (1990) описан складчатый язык при симметричном межпальцевом гиперкератозе. Отмечалось также высокое аркообразное небо. Von Hintzenstern J. с со-авт. (1990) описывают поражение языка при паранеопластическом акрокератозе Резекса, характеризующемся образованием множественных плотных бородавчатых полигональных папул буроватого цвета. Eversole L.R. (1984) описал элементы, напоминающие лейкоплакию, на спинке языка при фокальном акан-толитическом дискератозе - бородавчатая дискератома (солитарная форма) (рис.7-19).

Рис.7-19: Ограниченный гиперкератоз языка (проявление паранеопластического синдрома - метастаз опухоли).

ГЛАВА 8.
ДРУГИЕ ДЕРМАТОЗЫ

Среди многообразия проявлений различных дерматозов, на слизистой оболочке полости рта наиболее часто встречается несколько нозологических форм: красный плоский лишай, красная волчанка, многоформная экссудативная эритема, пузырчатка и заболевания, обусловленные аллергическими реакциями на различные лекарственные вещества, пищевые продукты (либо заболевания, вызванные микробной аллергией). При сочетанном поражении слизистой оболочки полости рта и кожи диагностика этих заболеваний не вызывает затруднений; трудности возникают при изолированном поражении только слизистой оболочки полости рта.

КРАСНЫЙ ПЛОСКИМ ЛИ ШЛИ

Красный плоский лишай - хроническое воспалительное заболевание, характеризующееся папулёзными высыпаниями. На слизистой оболочке полости рта его впервые описал Wilson в 1850 году. Этиология и патогенез болезни недостаточно изучены. Большая роль отводится инфекционным факторам (вирусная и микробная инфекции, Candida albicans, простейшие), токсико-аллергическим воздействиям, нейрогенным и иммунным нарушениям (включая проявления вторичного иммунодефицита). Немаловажное значение имеют хронические заболевания внутренних органов (особенно желудочно-кишечного тракта). Многочисленные группы отечественных и зарубежных авторов в генезе заболевания выделяют различные вегето-неврозы, стрессовые и стрессорные реакции. Придают значение нарушениям обмена веществ, связанным с "зашлаковкой" организма несовместимыми пищевыми продуктами, лекарственными веществами, особенно транквилизаторами, сульфаниламидными препаратами и антибиотиками широкого спектра действия. Важную роль в патогенезе заболевания играют нарушения углеводного обмена, что встречается при сахарном диабете. Отмечено, что улиц, страдающих диабетом, красный плоский лишай наблюдается чаще, чем при других заболеваниях.

В зависимости от клинической картины заболевания выделяют несколько форм этого дерматоза. Б.М.Пашков (1963) различает 5 форм: типичную, экссудативно-гиперемическую, эрозивно-язвенную, папулёзную, инфильтративно-перигландулярную. Б.Г.Стоянов (1976) описал бородавчатую форму красного плоского лишая. Поданным Rugginetti (1976), выделены эритематозная, пигментная, атрофическая, буллёзная, эрозивно-язвенная, веррукозная формы. В классификации Jandinski и Shklar (1976) - кератотическая (папулёзный тип,

бляшковидный, линейный и ретикулярный), везикуло-буллёзная, эрозивно-язвенная, атрофическая формы. В последнее время выделяют 2 основные группы нозологических форм красного плоского лишая: неосложнённая (без выраженных воспалительных признаков) и осложнённая. К неосложнённой группе относят папулёзную форму, линейную, сетчатую, кольцевидную, пигментную. Осложнённые формы заболевания сопровождаются воспалительной реакцией и включают экссудативно-гиперемическую, эрозивно-язвенную, буллёзную, гиперкератозную. Описаны смешанные формы указанной патологии, которые включают признаки обоих типов, встречающиеся наиболее часто. Ряд авторов выделяет ещё и атрофическую форму, наблюдающуюся крайне редко. Она характеризуется истончением эпителия и клинически напоминает красную волчанку или кандидамикоз на боковой поверхности языка. Крайне редко встречаются обтузная (усечённая), коралловидная, унилатеральная формы.

Клиническая картина красного плоского лишая характеризуется полигональными мелкими, плоскими, розовато-сиреневатого цвета папулами с пуп-ковидным вдавлением в центре, располагающимися преимущественно на кожных покровах сгибательной поверхности конечностей, туловище, нередко группирующимися в кольца или сливающимися в сплошные очаги поражения. На поверхности сформировавшихся крупных узелков обычно обнаруживается "сетка Уикхема", характеризующаяся белыми или сероватыми точками и полосками. В прогрессирующей стадии заболевания часто отмечается положительный феномен Кёбнера (высыпания элементов при физическом воздействии на тканевые структуры). Субъективно пациентов беспокоит обычно лишь интен- ... сивныйзуд. De Long W.F.B. ссоавт. (1984) выделяют следующие критерии эпителиальной дисплазии при красном плоском лишае в полости рта (в т.ч. языка): потеря полярности базальных клеток, наличие одного слоя клеток или более, имеющихбазалоидные проявления, увеличение ядерно-цитоплазматических отношений и числа митотических фигур, наличие неправильных митозов, присутствие митотических фигур в верхней половине эпителия, клеточный полиморфизм, ядерный гиперхроматоз, кератинизация единичных клеток или их групп в шиловидном слое, нарушение клеточной связи.

Слизистая оболочка полости рта поражается в 25-30% случаев кожных поражений. Локализация элементов: слизистая оболочка щёк, языка (вентральная, дорсальная и боковые поверхности), дёсен, реже - нёба, миндалин. Папулы на слизистых оболочках не имеют характерного блеска (как это видно на кожных покровах), инфильтрат в основании папул бывает нерезко выражен, элементы почти не возвышаются. После регресса обычно остаётся очень незначительная пигментация.

На слизистой оболочке языка наблюдают почти все указанные выше типы поражения.

Папулёзный тип **(рис.8-1)** характеризуется высыпаниями мелких папул различной формы и величины в пределах 1 -2 мм в диаметре, локализующихся на спинке и вентральной поверхности языка, боковых участках и у корня языка в области расположения листовидных сосочков. Часто наблюдают слияние папул, и тогда они напоминают бляшки полигональных очертаний, подобные кли-

Рис.8-1: Красный плоский лишай (папулёзная форма).

ническим признакам веррукозной лейкоплакии. Высыпания не сопровождаются, как правило, болевым синдромом и выявляются лишь при визуальном осмотре полости рта. Подобные папулы часто напоминают признаки вторичного рецидивного сифилиса. После их исчезновения на слизистой оболочке не остаётся следа. Эта форма не нуждается в специальной терапии, и нередко наблюдают спонтайное обратное развитие элементов поражения.

Линейная форма красного плоского лишая **(рис.8-2)** проявляется в виде белой линии на боковых поверхностях языка, слегка приподнятой над уровнем подлежащей основы. В участках поражения можно наблюдать мелкие эрозии вследствие травмирования прикусыванием зубами либо при приёме пищи, травмирования неправильно наложенными пломбами, протезами и пр. Эта форма наблюдается чаще при нарушениях пищеварительной системы. Крайне редко встречается расположение папул в форме чёток (монилифемный лишай).

Рис.8-2: Красный плоский лишай (линейная форма).

Рис.8-3: Красный плоский лишай (сетчатая форма).

Сетчатая форма красного плоского лишая **(рис.**8-3)- результат слияния мелких папул в сетчатый рисунок. Её наблюдают на спинке и вентральной поверхности языка, на его боковых участках. Нередко клинические проявления этой формы сходны с волосистой лейкоплакией при ВИЧ-инфекции. Субъективные ощущения отсутствуют.

Кольцевидная форма **(рис.(8-4)** характеризуется высыпаниями в форме колец. Она локализуется на дорсальной поверхности языка и

Рис.8-4: Красный плоский лишай (аннулярная форма).

сходна по структуре элементов поражения с "географическим" языком. В отличие от последнего элементы фиксированы, и не наблюдается их миграции (как это встречается при мигрирующей форме "географического" языка).

Пигментная форма встре чается редко, чаще у лиц, рабо тающих на вредных производ ствах, связа интоксикацией металлами. Воз можно, эта форма отражает про фессиональную патологию и является маркёром начинающегося профессио нального заболевания. При визуальном осмотре отмечают синеватые, сероватые пятна полигональных очертаний, располагающиеся на боковых поверхностях и спинке языка. Они появляются на неизменённой подлежащей основе.

Все вышеуказанные неосложнённые формы не нуждаются в специальном лечении. Порой достаточно психокоррекции эмоционального стресса или вегето-невроза. Пациенты страдают канцерофобией, СПИДофобией, фобиями прочих заболеваний, поэтому здесь также необходимы консультации и рекомен дации психоневролога. В случаях необходимости хороший эффект оказывает плацебо-терапия.

Экссудативно-гиперемическая форма **(рис.8-5)** характеризуется выраженной воспалительной реакцией слизистой оболочки, незначительной её отёчностью и застойной гиперемией, на фоне которой хорошо виден типичный для заболевания серовато-белый узор, состоящий из множества папул. Как правило, эту форму отмечают на боковых поверхностях языка. Пациенты жалуются на чувство жжения, болезненности, и симптомы здесь сходны с признаками глоссалгии. У части пациентов отмечается настороженность о неправильно изготовленных зубных протезах, являющихся причиной заболевания, так как признаки этой формы возникают иногда вслед за изготовлением этих протезов. Как правило, эта форма нередко трансформируется в эрозивно-язвенную.

Рис.8-5: Красный плоский лишай (экссудативно-гиперемическая форма).

Эрозивно-язвенная форма (рис.8-6) характеризуется экссудативными и гиперемическими явлениями, на фоне которых наблюдается эрозирование слизистой оболочки. Эрозивно-язвенные очаги обычно сочетаются с типичными высыпаниями на близлежащих и отдалённых участках слизистой оболочки языка, отражающими признаки неосложнённых форм заболевания. Нередко в окружении эрозий, а иногда и в центре(в участках вновь образованного эпителия) наблюдают единичные и слившиеся папулы, сетчатый рисунок, очаги инфильтрации, гиперкератозные элементы (типа бородавчатых разрастаний). Наблюдаются "звёздчатообразные" очаги с "втянутым" центром (напоминающие "кандидозную лейкоплакию"), а также участки, покрытые плотным фибринозным налётом, внешне сходные с покрышкой спавшегося пузыря (буллёзный тип заболевания). Вышеуказанные изменения отражают этапы хронического воспалительного процесса и маркируют динамику его развития. Отмечается выраженный болевой синдром, особенно при приёме пищи. Эта форма может быть одним из компонентов **синдрома Гриншпана-Потекаева (рис.8-7)** (сочетание эрозивно-язвенного красного плоского лишая с сахарным диабетом и артериальной гипертензией). Следует отметить, что указанный синдром, как правило, сопровождается генерализованным пародонтитом в его тяжелой (абсцедирующеи)

У~ ~7^^^гт^^^1^^^Шк
иЗЁ&, I^^HI
JEflHh l^^r
ЧВЦм^ш^^НКГ
яШШШИ^^

Рис.8-6: Красный плоский лишай (эрозивно-язвенная форма).

Рис.8.7: **Синдром Гриншпана-Потекаева.**

Рис.8-8: Десквамативный гингивит при синдроме Гриншпана-Потекаева

форме. Также часто отмечаются признаки десквамативного гингивита торпидного течения(рис.8-8), толерантного к любой терапии. Часто при стихании процесса изменения не везде подвергаются регрессу, и наблюдают участки эпителизации наряду с прогрессированием изъязвлений на площади повреждения. Очень важным, с точки зрения диагностики канцерогенеза, является появление ин фильтрата в основании эрозии, а также участков дискератоза в её окружении (эта форма может принимать бластоматозный характер). На признаки начинающе гося бластоматоза могут указывать также значительное увеличение очагов по ражения по площади, изменение цвета веррукозных элементов из белого в жёл то-серый или коричневый, появление вегетации и грануляций на дне язв. Эрозивный красный плоский лишай может явиться маркёром и другой сомати ческой патологии (тяжёлых форм желудочно-кишечных нарушений, различных лейкозов, трофических изъязв лений неизвестного генеза и пр.). До сих пор неясно, являет ся ли эта форма исходом более лёгких вариантов красного плос кого лишая или самостоятель ной нозологической единицей. Частота её сочетания с кожными поражениями **(рис.**8-9) также отличается значительной вари абельностью. Эта форма в ост ром варианте течения может от-относительно быстро регрессировать, но часто переходит в хроническую. Локализованные формы обычно с самого начала имеют многолетнее хроническое, с обострениями, течение. Дифференциальный диагноз проводят с псориазом, эрозивным папулёзным сифилидом, токсикодермией лекарственного генеза. Иногда сложно различить эрозивно-язвенные формы красного плоского лишая и красной волчанки. При красном плоском лишае вокруг эрозий местами сохраняется характерный папулёзный рисунок, а при эрозивно-язвенной форме красной волчанки эрозия расположена в очаге инфильтрата и окружена венчиком гиперкератоза с выступами в виде "языков пламени" по периферии. При дифференциальной диагностике с вульгарной пузырчаткой следует учитывать, что свежий эпителий по периферии заживающих эрозий пемфигуса имеет беловато-перламутровый оттенок и может напоминать слившиеся папулы.

Рис.8-9: Кожные проявления красного плоского лишая.

Существует много рекомендаций в отношении лечения этой формы. Назначают снотворные, седативные, на острых этапах - антигистаминные препараты. Рекомендуют устранение очагов одонтогенной инфекции, лечение пародонтита. Используют антибиотикотерапию, препараты хинолинового ряда (делагил, хингамин, плаквенил и другие). Весьма эффективны инъекции 1 мл 1% раствора никотиновой кислоты или хонсурида в разведении 1:10 по схеме

0,5-1-1-0,5 мл под очаги поражения, ротовые ванночки 1% раствора галаскорбина. Определённый эффект на этапах эпителизации оказывают витаминизированные эмульсии: витамин А, а-токоферола ацетат, каротолин, персиковое и облепиховое масла и другие, солкосерил, особенно его адгезивная форма. Применяют иммуномодуляторы (левамизол, циклофосфамид и пр.), гистоглобулин, фонофорез седативными и противовоспалительными средствами, гелий-неоновый лазер, криодеструкцию (особенно при гиперплазии эпителия в участках повреждения и бородавчатых разрастаниях); отмечен положительный эффект при использовании рефлексо- и фитотерапии, суггестивной терапии, коррекции биоэнергетического обмена. Наружно назначают болеутоляющие взвеси с анестезином. Кортикостероидная терапия проводится редко и лишь при острых и распространённых формах заболевания (слизистые оболочки полости рта, гениталий и кожные покровы). В лучшем случае удаётся получить лишь временный эффект и перевести эту форму в более лёгкую, не сопровождающуюся болевым синдромом.

Рис.8-10: Красный плоский лишай (буллёзная форма).

Буллёзная форма (**рис.**8-10) встречается редко. На слизистой оболочке чаще в дистальных отделах дорсальной поверхности языка возникают пузыри с плотной покрышкой, располагающиеся на элементах красного плоского лишая или за их пределами. Пузыри быстро вскрываются с образованием эрозивных участков полигональных очертаний, по периферии которых находятся типичные папулы. Болевой синдром может и отсутствовать. Началу появления пузырей предшествует интенсивная разлитая эритема слизистой оболочки. При этой форме заболевания нередко наблюдают нарушения общего состояния больного, сопутствующие ослабляющие организм заболевания (ревмокардиты, гипертоническая болезнь, нефропатии, хронические ангины и т.д.). При разрешении пузырей и эрозий могут оставаться атрофия и гиперпигментация.

E.Riecke (1931) определил следующие варианты этой формы: 1) пузыри появляются на поверхности плоских узелков, 2) пузыри возникают на очагах красного плоского лишая наряду с папулами, 3) пузыри развиваются самостоятельно вне очагов красного плоского лишая. Шрайнер предлагал различать везикулёзную форму, при которой пузырьки появляются на папулах красного плоского лишая, и буллёзную, при которой большие пузыри располагаются на эритематозном основании или даже на неизменённой поверхности. Иногда сначала появляется пузырь, а затем на этом месте появляется папула. А.Л. Машкиллейсон (1984) подчёркивает, что эрозии при буллёзной форме эпителизи-

руются быстрее, чем при истинной эрозивно-язвенной форме заболевания, течение которой может продолжаться неопределённо долгое время. Необходимо помнить, что развитию пузырной формы нередко предшествует выраженная экссудация в области папул. Последние становятся отёчными, приобретают ярко-красную окраску. Н.А.Торсуев(1980) подчёркивает, что буллёзная форма нередко возникает у больных злокачественными новообразованиями внутренних органов, т.е. может явиться паранеопластическим дерматозом.

Эта форма весьма сходна с неакантолитической пузырчаткой, с признаками лекарственной токсикодермии, буллёзным пемфигоидом Левера. Для лечения буллёзной формы нередко рекомендуется кортикостероидная терапия, для эпителизации эрозий подходят фтор-кортикостероидные мази (фторокорт, локакортен, синалар и др.). Н.Ф.Данилевский и Л.И.Урбанович (1979) сообщают о высокой эффективности аппликаций на язвы отвара льнянки обыкновенной (Linaria vulgaris) в чередовании с аналогичной травяной мазью.

Необходимо отметить, что у больных красным плоским лишаем, протекающим на фоне гипертонической болезни, в момент гипертонических кризов может развиться пузырно-сосудистый синдром на фоне элементов красного плоского лишая, клинически симулирующий описанную выше буллёзную форму (мы наблюдали несколько таких больных). Отличиями служит быстрое появление пузырей с геморрагическим содержимым, расположение пузырей на неизменённых участках слизистой (без каких-либо элементов красного плоского лишая), довольно быстрая их эпителизация, иногда без применения специальных средств.

Гиперкератотическая форма (рис.8-11), впервые описанная в России Б.Г.Стояновым с соавторами (1977), выделена как определённая нозологическая единица, которая может подвергаться оз-локачествлению. Излюбленным местом локализации является дорсальная поверхность языка, где наблюдают единичные или слившиеся участки ограниченного гиперкератоза. Порой весь язык покрыт плотной беловато-синеватой бляшкой, разделённой на "полигональные" участки; в других случаях эти участки охватывают лишь определённые зоны спинки языка, перемежаясь с участками атрофии. На поверхности бляшек - еле заметные плоские папулёзные элементы. Все сосочки языка покрыты гиперкератотическими массами. Болевой синдром отсутствует, пациенты отмечают ощущение инородного тела. Эта форма по структуре элементов поражения может напоминать лейкоплакию курильщиков Тапнера, веррукозную лейкоплакию, ихтиозеформную дерматозы. Наиболее эффективные способы терапии - поэтапная деструкция ла-

Рис.8-11: Красный плоский лишай (гиперкератотическая форма\

Рис.8-12: Красный плоский лишай (атрофическая форма).

зерным скальпелем, криодеструкция, либо (при ограниченном поражении) - хирургическое иссечение. Возможно, эта форма является вариантом паранеопластического синдрома. Е.И.Абрамова (1985) описывает красный плоский лишай у больного тимомой. Удаление опухо- ли привело к ликвидации лихеноидных элементов.

Атрофическая форма заболевания **(рис.8-12)** может быть первичной или вторичной. Первичную атрофическую форму рассматривают как разновидность поверхностной склеродермии либо как самостоятельное заболевание. Эта форма часто сочетается с кератотическими поражениями. Атрофические участки слизистой оболочки языка выглядят светлыми, красноватыми, с десквамированным эпителием, они нередко эрозируются или изъязвляются. Отмечается сочетание десквамированных участков с элементами гиперкератоза. При вторичной атрофической форме атрофия остаётся после регресса типичных для заболевания высыпаний. В диффе-**206** ренциальной диагностике следует учитывать сходство этой формы с проявлениями гиповитаминозов группы В, РР, фолиевой кислоты и пр., с атро-фическим глосситом при сифилисе, эритематозно-атрофической форме кан-дидамикоза языка. Лечение - симптоматическое.

Эритематозная форма обычно начинается остро. При этом на фоне яркой эритемы и отёчности прослеживается лёгкая инфильтрация, и только после исчезновения острых явлений можно обнаружить тестоватые при пальпации мелкие папулы. Ряд авторов (Н.А.Торсуев, 1980,Л.Н.Машкиллейсон, 1965, и др.) полагают подобную форму токсикодермией, протекающей под маской красного плоского лишая. В частности, Л. Н. Машкиллейсон (1965) описывает больного токсидермией по типу красного плоского лишая, возникшей от тетрациклина. Клиника при этом была очень похожа на красный плоский лишай. Такая точка зрения также подтверждается сообщениями о развитии этой формы после приёма препаратов золота, ртути, изониазида и др. (M.Felner, 1980; M.Grunwald, 1982;G.Wosel, 1983). Другой точкой зрения являются наблюдения ряда авторов (W.Lewer, 1983; M.G.Davies, 1977), рассматривающих эту форму как сочетание красного плоского лишая и эритематоза.

Смешанные формы красного плоского лишая - наиболее частые проявления заболевания. Они отражают в разных сочетаниях клинические признаки всех вышеуказанных форм и типов **(рис.8-13,8-14).** Наиболее часто наблюдают сочетания папулёзно-сетчатой, экссудативно-гиперемической и эрозивной форм поражения. В редких случаях - эрозивно-язвенной и буллёзной; всех типов неосложнённых форм. В этих вариантах дифференциальная диагностика зат-

Рис.8-14: Токсидермия типа красного плоского лишая, вызванная приёмом тетрациклина.

Рис.8-13: Смешанная форма красного плоского лишая (сочетание эрозивно-язвенной и гиперкератотической форм).

руднительна. "Распухший"', гипертрофированный язык при т.н. фолликулярной форме красного плоского лишая описал Aloi F.G.ссоавт.,1985 (так называемая форма "Follicular lichen planus tumidus").

Лихеноидные изменения, на наш взгляд, отражают признаки отдельных форм красного плоского лишая. Они отличаются лишь отсутствием симметрии в расположении патологических элементов. Подобные повреждения могут наблюдаться как контактная реакция на стоматологические материалы, особенно амальгамовые пломбы, не полностью полимеризованные пластические материалы протезов, в случаях гальванизма (реакция на разнородные металлы), длительного контакта с карийозной полостью, в результате воздействия хронической травмы и микробной флоры, при пародонтитах (контактная реакция с инфицированными тканями пародонта). Так, лихеноидный стоматит (эрозивную форму), вызванный приёмом карбоната лития, описал Menni S. с соавт.(1995). Характерная черта лихеноидных реакций - быстрое исчезновение папул после устранения аллергена, местной травмы и т.д. Они не являются формами описываемого заболевания (красный плоский лишай), а, вполне вероятно, представляют собой самостоятельные нозологические единицы (лихеноидный стоматит, лихеноидный глоссит и т.д.) (рис.8-15).

Рис.8-15: Лихеноидный глоссит, вызванный приёмом препаратов золота.

В отдельных случаях признаки лихеноидной реакции могут наблюдаться в участках удалённых зубов, на поверхности вновь образованного эпителия. Очень часто они являются вариантом паранеопластического синдрома и нередко маркируют метастазированиебластоматозных заболеваний. Л ихеноидные реакции встречаются при воздействии лучевой терапии. В некоторых случаях они могут наблюдаться при интенсивной лекарственной терапии. Клинически отмечаются единичные слившиеся поверхностные папулёзные элементы, ограниченные участки гиперкератоза с эрозированием или без повреждения тканевых структур. В случае присоединения вторичной инфекции процесс прогрессирует, иногда заканчиваясь образованием долго не заживающих изъязвлений. В ряде случаев lichen языка является маркёром общих обменных нарушений, прежде всего болезней печени: описаны случаи гиперпластического и эрозивного красного плоского лишая во время течения хронического агрессивного гепатита (Rotoli M. с соавт., 1986).

Лечение: терапия красного плоского лишая в связи с большой актуальностью заболевания постоянно эволюционирует. В сообщениях 20-летней давности, имеющих сейчас скорее историческое значение, указывается на лечение гексагенадролем (Аккерман и Помпьян, 1969), Д1-стимулином (Н.Е.Продай-Вода, 1973), мышьяковистыми препаратами (Н.Ф.Данилевский, Л.И.Урбанович, 1979).

В настоящее время широко используют седативные, антигистаминные, хинолиновые препараты. В.И.Яковлева с соавт. (1995) указывает на хороший эффект бикарфена, обладающего выраженным антисеротониновым действием. Кортикостероиды показаны при острых и распространённых формах. Хороший терапевтический эффект оказывают ароматические ретиноиды, витамины А, группы В, Д, Е, РР, иммуномодуляторы.

Не потеряли своего значения адаптогены - экстракт элеутерококка колючего (В.М.Уваров, Е.А.Сосенкова, 1967); А. М.Солнцев с соавт. (1976) указывает на хороший эффект настойки из листьев земляники. О высокой эффективности применения серебра сообщаетЯ.Т.Назаров (1976). Автор применял специальные базисы, активированные ионами серебра, которые сосали больные. Установлено, что уже на 2-3 день происходила значительная регрессия элементов.

Вероятно, хороший эффект могут оказать диетотерапия (уменьшение животных продуктов, "расшлаковка" ЖКТ, исключение несовместимых продуктов) в сочетании с дозированным голоданием, иглорефлексотерапия корпоральныхи аурикулярныхточек по методу "торможения", оказывающая нейротрофические и успокаивающее влияние, фитотерапия, гелий-неоновый лазер.

ГИПЕРПИГМЕНТАЦИИ ЯЗЫКА

Гиперпигментации (гиперхромии) - избыточные отложения пигмента в коже и слизистых оболочках, бывают первичными и вторичными. Вторичные варианты наблюдаются после разрешения элементов псориаза, красного плоского лишая, сифилиса, болезней Дарье, Дюринга и др. Они повторяют локализацию и очертания предшествующих элементов и обычно легко диагностиру-

ются. Среди первичных выделяют интоксикацию металлами (см. главу 2), меланодермию, хло-азму, эфелиды, каротинодермию, гиперпигментации при ряде эндокринных состояний (например, аддисонова болезнь) **(рис.** 8-16, **8-17),** лентигинозных состояниях (см. "синдром Пей-тца-Егерса-Турена"), недифференцированные гиперхромии.

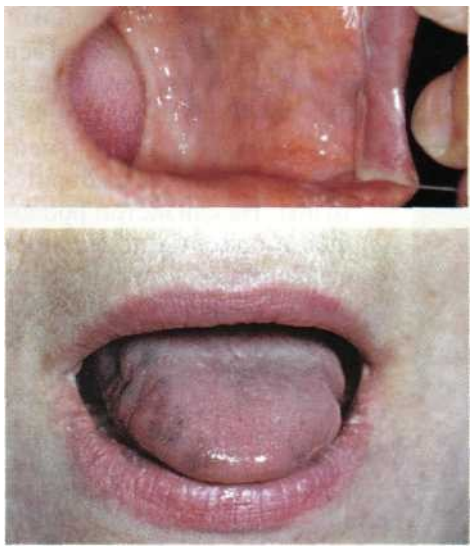

Рис.8-16,8-17: Субэпителиальные отложения пигмента при болезни Аддисона.

Меланодермия характеризуется отложением в коже и слизистых оболочках меланина. Пятна могут иметь чёрный или разные оттенки тёмного цвета, сливаться между собой; субъективных ощущений не вызывают. Отложения пигмента располагаются субэпителиально; нарушений целостности слизистой оболочки также не отмечается.

Очень незначительное желтоватое окрашивание слизистой оболочки полости рта, более интенсивное на спинке языка, наблюдается **при каротинодермии (аурантиазе),** связанной с повышенным употреблением в пищу продуктов, содержащих липохромы (каротин). Обычно наблюдается желтовато-серое или оранжево-жёлтое окрашивание кожи лица, шеи, особенно выраженное в местах естественных складок. Полость рта характеризуется диффузным изменением цвета; какие-либо элементы (пятна и пр.) нехарактерны. Диагноз основывается на клиническом осмотре и анамнестических данных (употребление моркови, свёклы, окрашенных цитрусовых). Следует отличать от иктеричности (прежде всего при нарушениях билирубинового обмена), когда наблюдается интенсивное окрашивание склер и слизистых оболочек. Лечения не требуется (коррекция питания).

Гиперхромии недифференцированного типа наблюдаются как неспецифические симптомы при различных заболеваниях желудочно-кишечного тракта, печени, эндокринопатиях, опухолях гипофиза, нарушениях витаминного баланса (А, С, РР), обмена (порфирии), интоксикациях при туберкулёзе, малярии, глистных инвазиях, а также ряде наследственных нарушений пигментообразования.

Гоше болезнь - наследственное нарушение обмена липидов (накопление цереброзидов). Наиболее часто встречается хроническая форма (острая летальна), удетей старше 5-8 лет; кожалица и шеи при этом приобретает коричневый

цвет. В полости рта указанный оттенок отмечается в основном на спинке языка; слизистая оболочка щёк, губ, нёба и дна полости рта имеет охряно-жёлтое или бронзовое окрашивание. Гиперхромия слизистой оболочки, как правило, диффузная, нередки множественные петехии. Лечение малоэффективно; противопоказана профилактическая вакцинация детей.

Синдром Гольца (фокальная гипоплазия кожи) - наследственный Х-сцепленный симптомокомплекс. На коже и в полости рта проявляется асим метричными линеарными полосами атрофии с телеангиэктазиями. Поражён ные участки чаще всего гипо- (но могут быть и гипер-) пигментированы либо несколько эритематозны. На слизистой оболочке *щёк* и боковых поверхностях языка отмечаются малиноподобные папилломатозные разрастания (рис.7-18), которые гистологически представлены акантотическим эпителием с подлежащей обильно васкуляризованной соединительной тканью (характерным признаком этого заболевания считается атрофия и гипоплазия дермы).

Рис.8-18: Бородавчатые вегетации слизистой оболочки при синдроме Гольца.

Пигментные невусы. Одной из разновидностей является синдром Laugier-Hunziker-Baran, при котором лентикулярные пигментные пятна на губах и слизистой оболочке рта сочетались с продольной полосовидной меланонихией.

Пигментные невусы необходимо дифференцировать от других пигментации полости рта (болезнь Аддисона, синдром Пейтца-Егерса-Турена, пигментно-сосочковая дистрофия, а также от экзогенных пигментации слизистой оболочки (например, амальгамовые пломбы). Пигментные пятна на слизистой оболочке могут развиться в результате приёма антималярийных препаратов, некоторых трициклическихтимолептиков, а меланиновые пигментные пятна на слизистой оболочке, напоминающие невусы, - при болезни Реклингхаузена и синдроме Олбрайта. При болезни Реклингхаузена диагностика облегчается наличием типичных клинических проявлений заболевания на коже. Синдром Олбрайта характеризуется, помимо пигментных пятен на слизистой оболочке полости рта, гиперпигментацией кожи с очертаниями в виде географической карты, своеобразной фиброзной дисплазией костей и преждевременным половым созреванием при нормальном выделении гормонов с мочой.

Эпителиальный бородавчатый невус обычно имеет линейный характер и возникает с одной стороны. Он бывает врождённым или появляется в раннем детстве. Локализуется в основном на языке или щеке в виде белой полосы утолщённого эпителия либо линейно расположенных папул белого цвета.

ПРОЯВЛЕНИЯ ОТДЕЛЬНЫХ СИНДРОМОВ

Всё более возрастает интерес врачей различных специальностей к изучению пограничных заболеваний, сочетанных поражений слизистой оболочки полости рта, кожи и других органов и систем организма, клинических синдромов. Мы включили в этот раздел некоторые синдромы, имеющие практическое значение в стоматологии **(рис.8-19).**

Рис.8-19: Синдром Россолимо-Мелькерссона-Розенталя (макроглоссия, макрохейлия).

Мелькерссона-Розенталя синдром. Melkersson в 1928 г., Rosenthal в 1931 г. описали т.н. синдром Россолимо-Мелькерссона-Розенталя, характеризующийся триадой признаков: рецидивирующие параличи или неврит лицевого нерва, отёк губ, иногда захватывающий часть лица и слизистую оболочку полости рта, складчатый язык, макроглоссит.

Синдром Мелькерссона-Розенталя полиэтиологичен; придаётся значение инфекционной аллергии, некоторые авторы указывают на конституциональные заболевания с вазомоторными расстройствами, первичные поражения лимфатического аппарата в области головы. Большое значение придаётся нервно-дистрофическому генезу заболевания, однако характер нервных нарушений до сих пор остаётся невыясненным (Kettel считает первичным поражение сосудов, питающих лицевой нерв). Другие считают синдром своеобразным гематогенным воспалением, приводящим к нервно-вегетативной дисрегуляции, следствием чего является нарушение тока крови и лимфы, способствующее образованию отёков и гранулематозной лимфоплазмоцитарной реакции.

Rosenthal ведущими факторами полагал повышенную сенсибилизацию тканей и врождённые аномалии их развития, в частности, дефекты строения лимфатической системы. Интересны сообщения о роли токсоплазмоза и рецидивирующего кандидоза (Miyashita M., 1995) в генезе синдрома. Исследования Н.Н.Ангелюк (1972) позволили выявить поражения черепных нервов у больных синдромом (глазодвигательного, обонятельного, тройничного, лицевого, слухового, блуждающего). У части больных отмечена сенсибилизация к стрептококку и стафилококку, что подчёркивает инфекционно-аллергическую природу заболевания. Определённое значение имеют также хронические очаги одонтогенной инфекции, вируса Herpes simplex, гаймориты, синуситы. Немаловажное значение придают состоянию иммуно-биологических барьеров.

Вероятно, общим фоном синдрома являются вегето-сосудистая недостаточность и нарушения микроциркуляторных механизмов в фазе лимфооттока. Отмечается сезонный характер первичного появления и рецидивов заболевания. Средний возраст пациентов - 25-35 лет. К провоцирующим факторам относят: переохлаждение, применение различных лекарственных веществ (особенно антибиотиков и сульфаниламидных препаратов, аллергогенных продуктов и медикаментов, стрессы, приём в больших дозах алкогольных напитков, использование несовместимых пищевых продуктов). Сходные с синдромом клинические признаки отмечены у больных, страдающих герпетической инфекцией, пациентов, принимающих противовоспалительные лекарственные вещества. В стоматологии нередко однократное введение местных анестетиков (особенно новокаина, тримекаина) вызывает опухание губ и языка (развивающихся по типу отёка Квинке). Вероятно, в основе заболевания находятся нейроэндокринные нарушения, расстройства иммунной системы. Отмечены факты развития синдрома у гиперчувствительных лиц.

После первичных симптомов заболевание, как правило, рецидивирует, и отёк губ становится постоянным. На поражённой стороне отмечают парез мимических мышц, асимметрию носогубных складок. Нередко на слизистой оболочке и красной кайме губ появляются герпетические высыпания, что подтверждает концепцию его вирусной этиологии.

Заболевание иногда сопровождается головными болями и подъёмом температуры. Возможно развитие синдрома с клиническими проявлениями како-212 голибо одного из признаков. Описаны случаи утолщения и отёка в различных участках полости рта: мягкое и твёрдое нёбо, участки внутренней поверхности щёк, экстраоральные отёки. Периферический парез или паралич лицевого нерва иногда являются начальным признаком синдрома, впоследствии могут поражаться другие черепные нервы.

Поражение языка при этом заболевании описано в 1952 г. H.Schuermann как гранулематозный глоссит: поверхность языка бугристая, разделенная глубокими складками на дольки, синюшно-красного цвета; слизистая оболочка покрыта очагами помутневшего эпителия в виде полос или неровных пятен, напоминающих лейкоплакию. Консистенция языка в области поражения эластично-плотная. На слизистой оболочке твёрдого нёба в проекции места поражения возникают возвышения (борозды) с папилломатозными ороговевшими разрастаниями. Гистологические исследования (Jain У.К.ссоавт., 1990) показали значительный отек, проникающий между волокнами мышечной и соединительной ткани, резкое кровенаполнение сосудов глубоких слоев кожи, массивный инфильтрат из лимфоцитов и гистиоцитов с развитием фиброзной соединительной ткани. Ряд авторов (Mahler V.B. с соавт., 1995) считают гранулематозный глоссит одним из первых проявлений синдрома Мелькерссона-Розенталя. Необходимо помнить лишь, что при этом заболевании язык увеличен в размерах, имеет складчатый вид и характерную клиническую картину (описана ниже). Большинство авторов (H.Schuppener, 1958; H.Schuermann, 1958; O.Hornstein, 1955) считают поражение языка следствием общего гранулематозного процесса при этом синдроме.

H.Schuermann (1957) нашёл складчатый язык у 2/3 больных (по нашим данных - не менее чем у 60% больных). Клинически определяется отёчность языка, приводящая к его постепенному увеличению. Постепенно слизистая оболочка мутнеет, приобретает серовато-розовую окраску, образуются участки в виде полос и пятен, напоминающие очаги лейкоплакии. При наличии наряду с отёком складчатости языка вся его поверхность становится бугристой и напоминает булыжную мостовую. Хорошо выражены зияющие, как рвы, борозды. Нередко в центре языка имеется глубокая срединная борозда, которая делит язык примерно на две равные части **(рис.**8-20). Такие изменения рельефа в виде борозд и утолщений нередко вызывают ощущение инородного тела в полости рта. Затрудняются речь и глотание. На боковой поверхности языка наблюдают отпечатки зубов. На дорсальной поверхности, помимо глубоких борозд, отмечаются зоны, лишённые сосочков, что сопровождается нарушением вкусовой чувствительности. По мере прогрессирования процесса язык "затвердевает", часто склерозируется. Необходимо отметить, что изменения языка не являются постоянным симптомом. Б.Г.Стоянов (1968) обнаружил его у половины наблюдавшихся им больных. Встречается много людей со складчатым языком без признаков отёка и рецидивирующего неврита лицевого нерва. И, наоборот, у многих людей, страдающих синдромом Мелькерссона-Розенталя, этот симптом отсутствует. Возможно, что складчатый язык представляет собой врождённую форму болезни (В.В.Михеев, Л.Р.Рубин, 1966).

Рис.8-20: Гранулематозный глоссит при синдроме Россолимо-Мелькерссона-Розенталя (щелевидный язык).

Постепенно язык становится малоподвижным, его бывает трудно высунуть полностью. Задняя треть и корень языка обычно в процесс не вовлекаются.

Лабораторные исследования позволяют установить эозинофилию с моноцитозом как наиболее типичные проявления синдрома. Увеличение СОЭ наблюдается лишь в период кризов; туберкулиновые пробы положительны в 50% случаев (П. Попхристов ,1963).

В дифференциальной диагностике следует учитывать трофедему Мейжа, известную как ограниченный невоспалительного характера лимфостаз на лице, рецидивирующего характера, в финале которого - стойкое утолщение кожи. В генезе этого заболевания - увеличение лимфатических щелей и развитие соединительной ткани в области жировой *клетчатки лица. По симптому отёчности* тканевых структур синдром Мелькерссона-Розенталя сходен с отёком Квинке, отличающемся острым течением воспалительного процесса в результате воздей-

ствия аллергогенныхфакторов, и ангионевротическим отёком, развивающемся на фоне дефектов иммунной системы; острой и хронической травмой, возникающей при механическом воздействии; с воспалительными заболеваниями губ (абсцесс, флегмона) вследствие микробной инфекции.

Слоновость отличается фиброзом соединительной ткани, что обусловливает более плотную консистенцию.

Лечение: незначительные результаты отмечают, используя химиотерапевтические противотуберкулёзные средства, поливитамины, антибиотики, сульфаниламидные и антигистаминные препараты. В период кризиса заболевания неплохой эффект оказывает стероидная терапия, однако она не снимает приступы рецидивов. Лучшие результаты получены при лечении бактериальными аллергенами. Продигиозан, пирогенал в комплексе с витаминами удлиняют периоды ремиссии. В периоды обострения рекомендуют десенсибилизирующие средства (препараты кальция, антигистаминные). В комплексной терапии эффективен свет гелий-неонового лазера. В случаях стабилизации заболевания с целью косметического эффекта рекомендуют иссечение уплотнённых участков. Однако, это вмешательство не исключает повторных рецидивов. Перспективной является разработка способов лимфодренажа повреждённых зон. Немаловажное значение имеет тщательная санация полости рта и Л ОР-органов, лечение системных и соматических заболеваний. В последнее время в комплексной терапии рекомендуют противовирусные препараты и иммунокорригирующие средства.

При наличии у больных бактериальной аллергии рекомендуют специфическую гипосенсибилизацию соответствующим аллергеном по схеме (см. "лечение многоформной экссудативной эритемы", синтетические противомалярийные средства (делагил, плаквенил), детоксицирующие препараты, иммунокорригирующие средства.

Другие макроглоссии. Стойкий отёк языка с развитием макроглоссии часто наблюдается в хирургической и анестезиологической практике. Так, Kantor G. ссоавт. (1992) описывает массивный отёкязыка, развившийся при проведении анестезии; значительный отёкязыка, приведший кдыхательной асфиксии, описан Lee J.T. ссоавт. (1985) при проведении уранопластики. Развитие ангионевротического отёка языка описано при применении ингибиторов антихолинэстеразы (ZechJ. ссоавт., 1990).

Макроглоссия после операции краниотомии у 16-летнего ребенка описана MayhewJ.F. ссоавт. (1985). Нередки также случаи посттравматической макроглоссии (DortJ. C, 1996).

Макроглоссия в сочетании с анкилоглоссией - одно из проявлений ***синдрома Беквича-Видемана (Bechwith-Wieclemann),*** (Patterson G.T. с соавт.,1988). Хронический ангионевротический отёк языка, очень упорный, не поддающийся консервативной терапии, описан Peltz S. с соавт. (1995) при тиреоидите Хашимото в сочетании с пернициозной анемией. Макроглоссию за счёт ангиолимфоидной гиперплазии с эозинофилией языка описывает Rasquin S. с соавт.(1991) - при этом заболевании язык увеличен в размерах, отёчен, неповоротливый.

Лечение: направлено на устранение основного заболевания: Dort J.C. (1996) описал успешное лечение посттравматической макроглоссии инъекциями гиалуронидазы.

ТРОФЗДЕМД МЕНЖД

В 1898 году Мейж описал ограниченный невоспалительного характера лимфостаз на лице, повторно рецидивирующий и имеющий исходом стойкое утолщение тканей. Причиной этого гистологически является значительное увеличение лимфатических щелей и развитие соединительной ткани в области жировой клетчатки лица. Ряд авторов (A.Greither, 1955) предполагают врождённую аномалию лимфатических сосудов. В отличие от синдрома Мелькерссона-Розенталя, не обнаруживают одонто-, рино-, фарингогенных и других очагов хронической инфекции, отсутствуют также пиодермические явления и другие инфекционные заболевания. После каждого рецидива развивался плотный отёк различных частей лица. Необходимо гистологическое исследование с целью дифференциации с синдромом Мелькерссона-Розенталя.

ПУЗЫРНО СОСУДИСТЫЙ СИНДРОМ

Заболевание описано А.Л.Машкиллейсоном в 1972 году. В зарубежной литературе известно под названием "stomatopompholyx haemorrhagica".

У больных, страдающих сердечно-сосудистыми заболеваниями, после любого физического воздействия на слизистой оболочке рта могут появиться пузыри с геморрагическим содержимым различной формы и величины. Пузыри существуют в неизменённом виде несколько часов; в последующем они либо вскрываются с образованием эрозий, либо рассасываются и исчезают, не оставляя после себя следа.

Большинство больных имеет в анамнезе артериальную гипертонию; повышение артериального давления сопровождается повышенной частотой появления пузырей. В генезе пузырно-сосудистого синдрома важное значение имеют проницаемость сосудов и плотность контакта эпителия с подлежащим соединительнотканным слоем слизистой оболочки, поэтому при повышенной проницаемости сосудистой стенки, а также при её повреждении образуются геморрагии, которые в участках деструкции базальной мембраны отслаивают эпителий, образуя пузырь с геморрагическим содержимым.

Пузыри обычно локализуются в области мягкого нёба, на слизистой оболочке щёк, дна полости рта, но могут появляться на боковых поверхностях и вентральной части языка. Крайне редко они встречаются на дорсальной поверхности. Появление пузырей не сопровождается болевым синдромом **(рис. 8-21).**

В отличие от пузырчатки, здесь симптом Никольского отрицательный, в мазках-отпечатках не обнаруживаются акантолитические клетки. Не находят каких-либо высыпаний и на кожных покровах. В отличие от аллергических заболеваний, геморрагические пузыри возникают быстро вслед за травмой, быс-

тро вскрываются или рассасываются без воспалительных изменений в окружающих тканях.

Обычно больные не нуждаются в специальной терапии; при необходимости проводят коррекцию заболеваний сердечно-сосудистой системы, рекомендуют препараты, нормализующие состояние сосудистой стенки (аскорбиновая и никотиновая кислоты, витамин Р, компламин, инъекции алоэ). Необходима санация полости рта и исключение одонтогенных, травмирующих слизистую оболочку факторов. Для канцерофобов - психотерапия.

Рис. 8-21: Пузырно-сосудистый синдром.

ЭОЗИНОФИЛЬНАЯ ГРАНУЛЁМА

В последнее время в литературе выделяют так называемый синдром неспецифических изъязвлений полости рта (когда спорадически возникающие эрозии и язвы не соотносятся с какой-либо нозологической формой). Наиболее часто "беспричинные" высыпания подобных элементов, по нашим данным и ряда зарубежных авторов (Zain R. с соавт., 1986) возникают при колебаниях уровня эозинофилов в крови, рассматриваемых как своеобразный ульцерогенный фактор (так называемые "эозинофилические язвы"). Tiwari R.M. с соавт.(1984); Rangeara D.C. ссоавт.(1985) считают, что эозинофилия, независимо от причин, её вызывающих, относится к ульцерогенным синдромам: Movassaghi К. с соавт.(1996), описавший 5 случаев язвенной эозинофильной гранулёмы, определяет эозинофилию как основной фактор ульцерации слизистых оболочек.

Вообще эозинофильные язвы и гранулёмы большинство авторов (Rongioletti F. с соавт.,1989; Tiwari R.M. с соавт.,1984; Rangeara D.C. с соавт.,1985) считает самостоятельным заболеванием. Однако, помимо эозинофильной, описаны изъязвления достоверно нейтропенической природы (Barrett A.P., 1987; Byard R.W. с соавт.,1987; Kinirons M.J. с соавт.,1985). Гиперспленическая нейтропения, протекающая с язвенным стоматитом (глосситом), миалгиями, артралгиями - непременный спутник *синдрома Доан-Виземана.*

Неспецифические изъязвления корня языка, нёбных дужек и задней стенки глотки предполагаемой инфекционной природы описаны при так называемом *синдроме первой бранхиальной дуги* на фоне поражений дыхательной системы A.Zegga, W.Kesella, G.Bertoni (1967).

Гистиоцитоз Х. Термин "гистиоцитоз Х" объединяет эозинофильную гранулёму, синдромы Хенда-Шюллера-Крисчена и Леттерера-Сиве. Ряд авторов относят сюда же и локализованный гистиоцитоз Х (болезнь Таратынова). Этим заболеваниям присуща диффузная гистиоцитарная инфильтрация без обязательной, как считали ранее, эозинофилии. Характерные патогномоничные черты - очаги остеодеструкции в самых разных частях скелета, наиболее часто в челюстно-лицевых костях (развитие гистиоцитарных гранулём с эозинофилией).

Различают продромальную стадию (1,5-2 месяца) и стадию выраженных изменений. Вначале возникают одиночные очаги деструкции в скелете, проявляющиеся незначительной болью, зудом, припухлостью в поражённом участке. В мягких тканях лица подкожно развиваются одиночные локализованные инфильтраты, характеризующиеся небольшой болью, отёком. Необходимо помнить, что нередкой локализацией инфильтратов при гистиоцитозе Х является язык. При пальпации в толще языка определяется ограниченный одиночный, размерами от 1 до 2,5 см слегка болезненный плотноватый инфильтрат. Больным он воспринимается как инородное тело. Функции языка (движение, восприятие вкуса и др.) обычно не нарушаются. Диагноз подтверждается характерной рентгенологической картиной.

Абта-Леттерера-Сиве болезнь (ретикулогистиоцитоз, липогранулематоз) - острая диссеминированная форма гистиоцитоза Х, встречается у детей. В этиопатогенезе - наследственный дефект фагоцитов, нарушение холестеринового обмена. Инициатором дебюта часто являются вирусные инфекции (грипп, корь, ветряная оспа). В полости рта наблюдают множественные изъязвления на фоне петехиальных и пурпурозных элементов, гиперхромии жёлто-коричневого цвета в виде пятен или узелков. Частый симптом заболевания - отёк и диффузное утолщение дёсен. Имеется сильный болевой синдром. На коже, помимо вышеописанных элементов, часто встречаются ксантомные узелки и узлы, себорейная экзема. Заболевание сопровождается гепато- и спленомегалией, лизисом костей черепа, поражением внутренних органов.

Дифференциальный диагноз проводят с болезнью Дарье, геморрагическим ангиитом, врождённым сифилисом.

Лечение: использование цитостатиков (винбластин, метотрексат, циклофосфамид) в сочетании с кортикостероидными препаратами.

ГЛАВА 9.
ПОРАЖЕНИЯ ЯЗЫКА ПРИ ВАС КУПИТ АХ И ИНОЙ СОСУДИСТОЙ ПАТОЛОГИИ

Васкулиты (син. ангииты) - группа заболеваний, в клинической и иатоморфологической симптоматике которых ведущим (а нередко и первоначальным) звеном является неспецифическое воспаление стенок сосудов различного калибра. Васкулиты полиэтиологичны, но в последнее время всё большее распространение получает теория аутоиммунного (иммунокомплексного) генеза, с субэндотелиальным осаждением иммунных комплексов. Среди этиологических факторов чаще всего называют фокальную (реже общую) кокковую, грибковую, вирусную инфекцию, сенсибилизацию лекарственными веществами (прежде всего антибиотиками и сульфаниламидами), интоксикацию, эндокринопатии, обменные нарушения, стрессы, фотосенсибилизацию, артериальную гипертензию. Васкулиты могут быть симптомом большой группы самых разнообразных заболеваний (бактериальные и вирусные инфекции, коллагенозы, криоглобулинемии, болезни крови, неоплазии и др.)

Ангиит полиморфный дермальный является неспецифическим полиэтиологическим поражением кожи и слизистых оболочек, отличающимся своей полиморфностью (наблюдаются пузыри, волдыри, геморрагии, воспалительные узелки и бляшки, пузырьки, пустулы, эрозии, поверхностные некрозы, язвы, рубцы). О.Л.Иванов с соавт. (1997) выделяют следующие варианты полиморфного дермальногоангиита: уртикарный, геморрагический, папулонодулярный, папулонекротический, пустулёзно-язвенный, некротически-язвенный, полиморфный. Из них в полости рта встречаются лишь уртикарный, геморрагический, полиморфный типы. Большинство ангиитов сопровождается артралгиями.

Уртикарный ангиит обычно симулирует картину крапивницы, проявляясь волдырями различной величины. Однако, в отличие от крапивницы, волдыри отличаются длительностью (до 3 суток и более), отсутствием выраженного зуда (лишь небольшое чувство жжения). В дифференциальной диагностике помогают лабораторные данные (гипокомплементемия, повышенные уровни СОЭ,лактатдегидрогеназы, иммуноглобулинов и др.), применение антигистаминных препаратов (при ангиите не даёт эффекта).

Геморрагический ангиит **(рис.9-1)** проявляется отёчными геморрагическими пятнами на коже и в полости рта (слизистая оболочка щёк, дна полости рта, вентральной поверхности языка, очень часто - зева). Первыми высыпаниями обычно бывают мелкие отёчные воспалительные пятна, очень напоминающие волдыри, однако вскоре трансформирующиеся в геморрагическую пурпуру. В дальнейшем могут формироваться сливные петехии (вплоть до геморрагичес-

ких пузырей), быстро вскрывающиеся в полости рта с образованием эрозий и язв (при тяжёлом течении). Геморрагические высыпания, возникающие остро после простудного заболевания (гриппа, ангины, кори и др.) и сопровождающиеся лихорадкой, артралгиями, абдоминальным синдромом, кровянистым стулом, составляют *клиническую картину анафилакто-идной пурпуры Шенлейна-Геноха.*

Рис.9-1: Геморрагический ангиит.

Полиморфный *ангиит* **(рис.9-2)** характеризуется сочетанием различных элементов (чаще наблюдается сочетание отёчных воспалительных пятен, геморрагических высыпаний пурпурозного характера и мелких отёчных поверхностных узлов).

Необходимо отметить, что, наряду с описанными клиническими разновидностями ангиитов, могут встречаться их атипичные варианты, а также смешанные и переходные формы, сочетающие признаки многих разновидностей. При длительном рецидивирующем течении можно наблюдать трансформацию одного типа ангиита в другой.

Рис. 9-2: Полиморфный ангиит на коже голени.

Своеобразной и достаточно тяжёлой папулонекро-тической формой ангиита является *атрофшеский злокачественный папулёз Дегоса.* При этом на коже (а иногда и в полости рта) возникают округлые *отёчные папулы 2-5 мм в диаметре,* в центре которых развивается атрофия (западение ткани). По периферии остаётся гиперемированный вал, нередко с телеангиэктазиями; через несколько месяцев папулы замещаются мелкими оспенноподобными рубчиками. Заболевание чревато развитием абдоминального синдрома (множественные перфорации кишечника с развитием тяжелейшего перитонита).

Лечение. В лечении ангиитов применяют (в зависимости от каждой конкретной формы и причины, её вызвавшей) нестероидные противовоспалительные средства, антибиотики, хинолиновые и антигистаминные препараты, антикоагулянты, в тяжёлых случаях - кортикостероиды и цитостатики. Хорошо себя зарекомендовало применение витаминов, обладающих ангиопротективными свойствами (С, Р, А, Е), дезагрегантов и адаптогенов. Больных следует предупреждать о необходимости исключения факторов риска рецидива. Целе-

сообразна диета с исключением раздражающей пищи (алкоголь, острые, солёные, копчёные и жареные блюда, консервированные продукты, шоколад, крепкий чай и кофе, цитрусовые), обеспечение здорового образа жизни. Хороший эффект оказывает закаливание, бальнеолечение, смена климата.

Системная красная волчанка - заболевание из группы коллагенозов, встречается в 2 основных формах: кожной (интегументной) и системной. Впервые волчанку в виде дерматоза описал французский дерматолог Райе в 1821 г., но лишь в 1851 г. Kazenave дал название этой болезни (lupus erythematodes).

Наиболее часто проявляется на коже лица (особенно носа и щёк, формируя "бабочку"), груди, шеи. Для кожного поражения характерны 3 симптома: эритема, гиперкератоз и атрофия. Меньшее значение придаётся инфильтрации, телеангиэктазиям и пигментации.

Первая (эритематозная) стадия процесса характеризуется появлением небольшого розового, слегка отёчного, чётко отграниченного пятна, постепенно увеличивающегося в размерах. Пятно нередко пронизано телеангиэктазиями; появление его иногда сопровождается жжением и покалыванием поражённого участка. В этой стадии в центре пятна могут развиваться небольшие эрозии и изъязвления со слегка выраженным воспалительным инфильтратом под основанием.

Во второй (гиперкератозно-инфильтративной) стадии на поверхности пятна появляются мелкие, плотные серовато-белые чешуйки, удаляемые с большим трудом и болью (симптом Бенье-Мещерского), а сам очаг превращается в **220** плотноватую дискоидную бляшку. Участок возвышается над окружающим эпителием. В дальнейшем бляшка нередко подвергается кератинизации. С появлением ороговения она изменяет свой цвет: по краю бляшки располагается ярко-красный ободок, центральные участки приобретают серовато-белый оттенок. Через некоторое время в центре бляшки появляется пупкообразное вдавление, и бляшка принимает вид блюдца, вогнутого внутрь. Бляшка имеет чёткие границы кератинизации, плотно спаяна с подлежащей слизистой оболочкой. При определённом усилии бляшку можно отделить; отделённая, она истончена по периферии, а к центру постепенно уплощается, образуя пробкоподобный выступ (шип) на своей внутренней поверхности. После отделения бляшки подлежащая слизистая оболочка напоминает эрозированную кровоточащую поверхность, в центре которой сохраняется углубление, в котором располагается шиловидный выступ бляшки.

У ряда больных бляшки могут иметь плоскую форму с незначительными наслоениями слущенного эпителия; такие бляшки имеют красную окраску и лишены пупкообразного вдавления. Под бляшкой просвечиваются телеангиэктазии.

При переходе в третью (атрофическую) стадию в центре очага формируется гладкая нежная слегка "вогнутая" алебастрово-белая рубцовая атрофия, постепенно распространяющаяся на всю площадь очага, в зоне которой могут быть телеангиэктазии и краевые пигментации. В ряде случаев рубец имеет древовидную форму в виде белых полосок. Вокруг этого дефекта (втянутости) нередко располагаются белые полосы, точки, линии - характерные признаки гиперке-

ратоза. Направление линий - прямое, радиальное, без сплетений и завитых линий, как это бывает при красном плоском лишае. Иногда гиперкератозный очаг напоминает "лучи пламени". Патологический процесс при этом не прекращается: возможны новые появления свежих элементов.

Рис. 9-3:Дискоидная красная волчанка (поражение языка).

При дискоидной красной волчанке также нередко поражение полости рта **(рис.** 9-3). Очаги имеют вид синюшно-красных или белесоватых, чётко отграниченных плотноватых бляшек с запавшим, иногда эрозированным центром. Эти очаги болезненны во время еды. При системной красной волчанке встречаются диссеминированные отёчные эритематоз-ные пятна по типу экссудативной эритемы (синдром Роуэлла), папулонекротические высыпания, эрозивно-язвенный стоматит, энантема твёрдого нёба с эрозиями, телеангиэкта-зии, очаги гиперкератоза с атрофией в центре, пигментации. Особое диагностическое значение имеет волчаночная "бабочка". Хотя, по нашим наблюдениям, воспалительные изменения кожи лица по типу "бабочки" не всегда могут соответствовать внутриротовым элементам. Так, у некоторых больных мы наблюдали эрозивный стоматит и эрозивную энантему твёрдого нёба без каких-либо кожных изменений.

Как указывают Н.Н.Бажанов, Т.Г.Гусейнова (1973), характерные "волчаночные" пятна локализуются по линии смыкания зубов в области третьих моляров. Они характеризуются образованием центральных очагов гиперкератоза с венчиком гиперемии по периферии. В острой стадии заболевания отмечается резко выраженная гиперемия слизистой оболочки полости рта, наблюдаются участки энантемы с гиперкератозом по периферии. Кератозные напластования очень трудно снимаются. Для этого нужно приложить большое усилие, что сопровождается болью.

На слизистой оболочке полости рта Б.М.Пашков, Б.ГСтоянов, АЛ.Машкиллейсон (1970) предложили выделять три клинические формы заболевания: 1) типичную, характеризующуюся очагами застойной гиперемии с инфильтрацией, гиперкератозом в виде помутнения эпителия беловатого цвета; в центре очага имеется атрофия, а по периферии ободок гиперкератоза наподобие частокола или языков пламени; 2) экссудативно-гиперемическую, отличающуюся более яркой гиперемией и резко выраженным отёком самого очага, а также окружающей его слизистой. Поэтому типичная картина атрофии и гиперкератоза несколько сглаживается (очень нежные полоски или белые точки гиперкератоза беспорядочно разбросаны по всей поверхности гиперемированного очага); 3) эрозивно-язвенную, возникающую при сильно выраженном воспалении и травматизации очага поражения. В центре резко гиперемированного и отёчно-

Рис. 9-4: Поражение языка при системной красной волчанке (экссудативно-гиперемическая форма).

го участка образуется эрозия или язва, покрытая фибринозным налётом, при попытке удалить который появляется кровотечение (налёт плотный, снимается с трудом). Вокруг эрозии обязательно располагаются участки кератоза, сохраняя свой характерный вид (полос, "лучей пламени"). Эрозии болезненны, особенно при приёме раздражающей пищи. Поражение языка при си-стемной красной волчанке **(рис.9-4)** встречается нечасто: по данным Б.М.Пашкова (1963), у 9%. Очаг поражения обычно локализуется на сп инке языка, имеет размеры от 1 до 5 см, с неровными краями, покрытый плотным роговым налетом, не удаляющимся при поскабливании (Schiodt M.,1984). По периферии очага, несколько приподнимающейся над уровнем слизистой оболочки по сравнению с центром, имеется узкий ободок яркой эритемы. Весь очаг представляется несколько уплотненным в результате воспалительного инфильтрата, лежащего в его основании. Гиперкератоз может вести к образованию неровных слоев на поверхности очага и беловатых тяжей, более выраженных по периферии. В центре очага всегда определяется атрофия.

Наблюдается и другой вариант поражения: очаг не покрыт белым налетом, а имеет насыщенно красный цвет с более или менее выраженными телеангиэктазиями. Вследствие менее значительного инфильтрата в основании очага он не приподнимается над уровнем слизистой оболочки, и атрофия в центре очага выражена менее заметно. При всех формах красной волчанки нередко отмечается ясная болезненность. В результате экссудации в центре очага часто возникает упорно не заживающая, легко кровоточащая эрозия или язва округлых очертаний. Иногда весь очаг может иметь вид плотной беловатой полоски или беловатых тяжей без ясной гиперемии и атрофии. Такая картина поражения очень напоминает красный плоский лишай или очаг лейкоплакии на слизистой оболочке. Однако, красная волчанка, как правило, оставляет поверхностную рубцовую атрофию, большей частью с древовидно расположенными рубцовыми тяжами.

В литературе описаны случаи инфарктов языка (зоны ишемии, подслизистые кровоизлияния), индуцированные красной волчанкой (Korn S. с соавт.,1988).

Лечение: общая терапия коллагеноза проводится ревматологом. Местно очаги поражения смазывают фторсодержащими стероидными мазями (флуцинар, лоринден, локакортен, локасален, синафлан, синалар).

Болезнь Бехчета (син. афтоз большой Турена, "тройной симптомокомплекс", рецидивирующий гипопион-ирит, септический иридоциклит, септичес кий ирит, аллергический стафилококковый увеит, кожно-слизисто-увеальный синдром) - системное заболевание слизистых оболочек, характеризующееся тре мя рецидивирующими симптомами: гипопион-иритом, афтами на слизистой оболочке полости рта и наружных половых органов. В генезе заболевания пред полагают несколько факторов: инфекционно-аллергический, аутоиммунный генезы, воздействие вирусной инфекции, наследственная предрасположенность. Linenberg (1963) опубликовал случаи заболевания как реакцию на введение неко торых лекарственных веществ, сывороточных препаратов. Lehner (1972) обнару жил сходство синдрома с хроническим рецидивирующим афтозным стоматитом, выявил большое количество антител к слизистой оболочке полости рта, обяза тельное сочетание поражения слизистой оболочки рта, глаз и гениталий, а также нервной системы. Haim (1975) предложил 3 гипотезы патогенеза: вирусную, ауто иммунную и нарушение фибрино- „ -
литической активности, считая **при** этом это *заболевание* систем ным.

На слизистой оболочке рта и языка развиваются одиночные и множественные афтозные и эрозивно-язвенные элементы округ-
1 лых очертаний; болезненные,
'^"^^ЯНННН^^^^^^^^^^Н
особенно в стадии развития(Рис. 5). Некоторые из них окружены ободком гиперемии. В зависимости от локализации, контуры элементов различны: так, на переходных складках они щелевидные, на

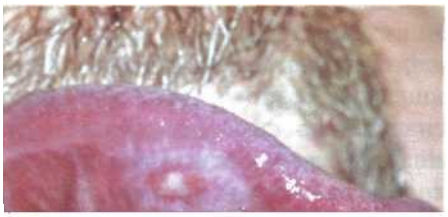

9-

Рис_ 9„5: **Крупная единичная афта языка при болезни Бехчета.**
i

открытых поверхностях, включая язык, - округлых очертаний. Количество элементов немногочисленно, от 1-3 до 5. Экстра-оральные, генитальные ивофтальмо-зоне высыпания не всегда по времени сочетаются с ротовыми, что порой вызывает трудности в дифференциальной диагностике с обычным герпесом или афтозным стоматитом. Как правило, отмечается резкая болезненность, особенно при приёме пищи.

Рецидивы могут сопровождаться артралгией, миопатией, повышением температуры, иногда признаками соматической патологии. Поражение кожи характеризуется акнеиформными элементами (не пузырями), типа узловатой эритемы. В ряде случаев нередким симптомом становятся полиартралгии, симулирующие ревматоидный полиартрит.

В 1941 году Турен установил, что болезнь Бехчета не ограничивается вышеописанной триадой признаков, а протекает нередко в виде тяжёлого общего заболевания с развитием множественных крупных афт, узловатых эритем и тромбофлебитов. Этот вариант развития болезни Бехчета получил название **афтоза Турена (рис.** 9-6). Более лёгкое течение болезни с развитием афтоподобных

j ^ ШШНШЙШШШШШШШ
jflp *-"^ДД^^^^^^^Д
Ф ^л^шЩЯв^^ШЯШШ
Т .^^Л/ЁШ^^

элементов в немецкой литературе получило название "афтоида Неймана". Для афтоза Турена характерны также полиморфные нарушения ороговения кожи и слизистой оболочки полости рта, особенно языка, где возникают быстро ороговева-ющие лейкоплакические очаги. Участки кератоза могут сливаться. Ранее отождествлялся со стоматитом Сеттона, что в свете современных представлений нельзя признать правильным.

Рис. 9-6 :Афтоз Турена.

В дифференциальной диагностике следует учитывать, что элементы поражения сходны с признаками эрозивных папул при вторичном сифилиде, с герпетическими высыпаниями и элементами острого и хронического рецидивирующего афтозного стоматита. Последние отличаются скоротечностью воспалительного процесса и более податливы к обычной терапии. Клинически важна дифференциальная диагностика с синдромом Стивенса-Джонсона, при котором также поражается слизистая оболочка глаз (конъюнктивит, кератит, ирит, иридоциклит вплоть до слепоты). При последнем, в отличие от синдрома Бехчета, возникают резко болезненные множественные сливные эрозии, поражающие слизистые оболочки носоглотки, трахеи, пищевода, а в анамнезе обязательно есть связь с приёмом лекарственного препарата, спровоцировавшего заболевание.

Лечение: в зависимости от лабораторных показателей в лёгких случаях назначают средства, применяемые при лечении герпеса и рецидивирующего афтозного стоматита. Рекомендуют витамины, антибиотики, препараты хингаминового ряда, антикоагулянты и пр. в различных сочетаниях в зависимости от выраженности клинической картины. В тяжёлых случаях рекомендуют кортикостероидные препараты (преднизолон, целестон и др.), иммунодепрессанты (циклофосфамид, азатиоприн, колхицин и др.). Вероятно, в любых случаях рекомендована иммунокорригирующая терапия под контролем иммунограммы.

Гранулематоз Вегенера (син.: гранулёма гангренизирующая) - системный некротический гранулематозный артериите поражением верхних дыхательных путей, лёгких, кожи и других органов.

Заболевание связано с иммунными нарушениями, приводящими к гиперергической сосудистой реакции, нарушению антибактериальной защиты с дефектом нейтрофилов. Генерализованные формы приводят к язвенно-некротическим поражениям, сепсису с тяжёлыми изменениями органов и систем. Локализованная форма характеризуется высыпаниями на коже, слизистой оболочке рта в виде изъязвлений, глубокими пиогенными поражениями типа гангренозной пиодермии с замедленным заживлением. К ранним проявлениям

относятся папуло-некротические, везикулёзные, пятнисто-папулёзные высыпания.

Вскоре после начала заболевания появляются гранулематозные разрастания в полости рта. Они имеют бугристую поверхность, застойно-красный цвет, плотную консистенцию и быстро распадаются с образованием язв различной глубины, не имеющих тенденции к заживлению. Некрозы возникают вследствие аутоиммунного и гиперергического воспаления соединительной ткани и мелких сосудов (рис. 9-7).

Рис. 9-7 : Гранулематоз Вегенера. ■

В дальнейшем в полости рта, особенно на слизистой оболочке языка наблюдают глубокие гангренозные изъязвления с неровными краями, покрытые некротическим налётом **(рис.**9-8). Язык увеличен, отмечаются признаки сильного болевого синдрома. Лимфаденопатия подчелюстных лимфатических узлов в различной степени выраженности. Нередкой находкой при этом васкулите будут различные нарушения трофики тканей: инфаркты языка, участки ишемии, подслизистые гематомы (Rodgers H. с соавт., 1992). В терминальной стадии, наряду с явлениями уремии, возникает генерализованная эритема, пурпура, экхимозы, везикулы, гангренозная пиодермия, изъязвления слизистой оболочки рта, дёсен, некроз альвеолярных костей, па-родонтолиз, перфорации нёбной и носовой перегородок.

Рис. 9-8 : Деформирующие язвы языка при гранулематозе Вегенера.

Летальный исход наблюдают спустя несколько недель или месяцев после развития кахексии и почечной недостаточности. Гистологически находят множественные гранулёмы и некротический васкулите деструкцией стенок сосудов и тромбозом, вследствие чего нередки разрывающиеся аневризмы, кровоизлияния, облитерация сосудов. Дифференциальный диагноз - с системными васкулитами (узелковый периартериит, системная красная волчанка), болезнью Шенлейна-Геноха, синдромом Стивенса-Джонсона, гангренозной пиодермией, ретикулосаркомой.

Лечение: высокие дозы стероидных гормонов в сочетании с антибиотиками широкого спектра действия, циклофосфамидом или метотрексатом и др. Эффективен бактрим. На этапах терапии - иммунокоррекпия.

Склеродермия. Изменение кожи и слизистых оболочек обнаруживается почти у всех больных и характеризуется тремя стадиями: отёк, уплотнение и атрофия. Отёк слизистой оболочки рта наблюдается преимущественно в области щёк и языка. Слизистая оболочка становится белесоватой, анемичной, или наоборот, приобретает ярко-красный цвет. С переходом патологического процесса в стадию атрофии появляются новые симптомы заболевания: слизистая оболочка атрофирована, истончена, бледна, отчётливо выражен сосудистый рисунок, она легкоранима, отмечаются изъязвления, следы травмы. Значительны изменения языка: налёт беловатого цвета, укорочение языка, уменьшение его объёма (при поражении мышц), ограничение подвижности. Отмечается выраженная атрофия сосочков языка (он приобретает вид "лакированного"). Кроме того, возможно появление длительно не заживающих эрозий и язв.

При склеродермии описан также десквамативный глоссит в виде мигрирующей формы. Предполагают, что первичное поражение микроциркуляторного русла, обусловленное иммунопатологическими реакциями, ведёт к генерализованной дезорганизации соединительной ткани и вторичным изменениям в языке, а также других органах и тканях.

Мышцы языка укорачиваются, больные часто не могут высунуть язык. Иногда в полости рта образуются длительные трофические язвы. Нередки при-**226** знаки синдрома Рейно.

В дальнейшем язык фиброзируется и становится ригидным. Первые симптомы вовлечения в процесс языка - ощущение покалывания и онемения языка. При более выраженных спазмах сосудов языка вся его поверхность становится белой, особенно область передней трети языка; постепенно уменьшается размер грибовидных сосочков. Приступы болезни Рейно всегда сопровождаются парестезиями. Нередко язык уплотняется, деформируется и уменьшается в объёме, что придаёт ему сходство с сифилитическим глосситом при третичном сифилиде, ограничиваются его движения. Вследствие неравномерной атрофии мышц могут быть отклонения кончика языка (девиации). Одновременно укорачивается уздечка языка, что ограничивает его движения при разговоре и приёме пищи.

Очаговая склеродермия начинается с образования ограниченных очагов различных размеров и очертаний. Очаги плотные, белого цвета, блестящие, окружённые фиолетово-красным узким ободком, переходящим в дальнейшем в широкие пятна пигментации желтовато-коричневого цвета. Эти очаги в виде полос или округлых бляшек резко отличаются от здоровой слизистой оболочки своим белым цветом, значительной плотностью, пигментированными ободками. Обычно при склеродермии не находят роговых масс, что отличает её также от лейкоплакии.

При склеродермии нередко развивается синдром Шёгрена, проявляющийся гипосаливацией и ксеростомией. Слизистая оболочка отличается лёгкой ранимостью, катаральным воспалением, присоединением вторичной инфек-

Рис. 9-9: Поражение языка при болезни Шёгрена (атрофический глоссит).

ции (прежде всего кандидоза). Характерный признакболезни **Шёгрена (рис.** 9-9)- атрофический глоссит с развитием хронического атрофического кандидоза (резкое уменьшение защитных факторов слюны, местное нарушение иммунитета, активизация сапрофитной микрофлоры) (Daniels T.E. с соавт., 1992).

Дифференциальная диагностика проводится с очень похожими изменениями при синдроме Ромберга (гемиатрофия лица и половины языка нервно-трофического генеза), амиотрофическом боковом склерозе языка (СЬаС.Н.ссоавт., 1989).

Лечение комплексное и должно проводиться врачами нескольких специальностей (ревматолог, стоматолог, окулист). В основном местно применяют симптоматические средства.

Дерматомиозит. Системное заболевание с преимущественным поражением мышечной ткани и кожи. Различают первичный (идиопатический) и вторичный (паранеопластический) варианты. Этиология неясна; большинство авторов склоняется к аутоиммунным нарушениям.

В полости рта проявляется папулёзными и буллёзными (в дальнейшем - эрозивными) высыпаниями с отёком. Часто встречаются пигментации, подслизистые петехии, появляющиеся в любых местах (часто на вентральной поверхности языка, дне полости рта). Участки пигментации во рту часто соседствуют с яркой эритемой. Обязательно развивается миозит языка, иногда носящий тяжёлую некротическую форму (участки локального некроза, изъязвления), с миалгиями. Язык плотный (тестоватой консистенции), увеличен в объёме, малоподвижен. При пальпации отмечается боль; заболевание характеризуется прогрессирующей мышечной слабостью.

Дифференциальный диагноз проводится с инфекционным и др. миозитами, аллергическими состояниями, сывороточной болезнью, гранулематозом Вегенера, а также между первичной и вторичной формами заболевания (см. выше).

Лечение: комбинации кортикостероидов, иммунодепрессантов, аминохинолиновых препаратов. В комплексное лечение входят также АТФ, кокарбоксилаза, витамин Е, анаболические стероиды.

Болезнь Кавасаки (слизисто-кожно-железистый синдром). (Рис.9-10). Впервые описана T.Kawasaki с соавт. в 1974 году, представляет собой системное острое заболевание (панангиит) с лимфогистиоцитарной инфильтрацией, разрывами эластических мембран, образованием некротических зон и формированием аневризм. Выявляется множественное отложение иммунных

Рис. 9-10: Поражение языка при болезни Кавасаки.

комплексов в поражённых тканях. В этиопатогенезе - связь с инфекционными факторами (риккетсиями, вирусом Эпштейн-Барра, стрептококком).

Клиника. Как и большинство остро начинающихся заболеваний, болезнь Кавасаки протекает весьма динамично. Появляется отёчность и диффузное эритематозное покраснение слизистой оболочки, единичные папулёзные высыпания. Особенно отчётливо выражен эритема-

тозныи глоссит, нередко являющийся наиболее заметным признаком заболевания (Ogden G.R. с соавт., 1988).

Другие кол л агенозы. При ревматизме(рис.9-11)описан медленно развивающийся десквамативный глоссит без реактивного воспаления и субъективных ощу-

Рис. 9-11 : Десквамативный глоссит при ревматизме.

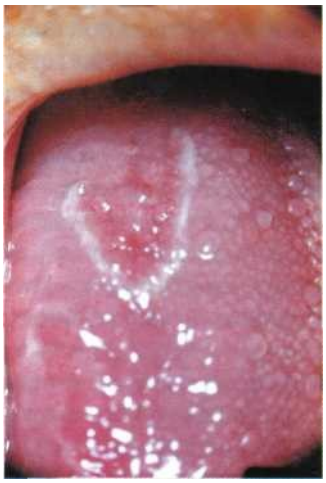

Рис. 9-12: Мигрирующий десквамативный глоссит при ревматоидном артрите.

щений. Ревматоидный артрит нередко характеризуется мигрирующим десквамативным глосситом **(рис. 9-12).** В период обострения основного заболевания могут появляться чувство жжения и боли. Со временем (в случаях тяжёлого течения) атрофируются нитевидные сосочки вплоть до полного их исчезновения.

Другие поражения сосудистой системы языка.

Инфаркты языка. Инфаркты языка (участки ишемии, подслизистые гематомы) определяются при различных васкулитах: системной красной волчанке (Korn S. с соавт., 1988), гранулематозе BereHepa(Rodgers H. с соавт.,1992). Clement F. с соавт. (1993)

описывает случай остро развившегося инфаркта языка при атеросклерозе и гиперлипидемии.

Характерные изменения языка наблюдаются при ДВС-синдроме (диссеминированное внутрисосудистое свёртывание крови), проявляющиеся тромбозом мелких вен языка, подслизистыми петехиями (Shikimori M. ссоавт, 1985).

Возможен тромбоз вен языка вследствие флеболита (Kurita H. с соавт., 1994).

Синдром Либермейстера. Проявляется вследствие воздушной эмболии при проведении лечебного пневмоторакса. При этом язык становится бледным, одеревеневшим вследствие попадания пузырьков воздуха в глубокую язычную артерию. После прекращения пневмоторакса эти явления исчезают. Лечение: немедленное прекращение пневмоторакса. Вообще цианоз языка - частый симптом обструкции верхних дыхательных путей (Wynn I.M. с соавт., 1994). Smyth A.G. с соавт. (1992), обследовавший больных с обструктивным апноэ, нашёл при этом синдроме частые изъязвления языка.

Врождённая телеангиэктатическая эритема (синдром Блума). Аутосомно-рецессивное заболевание, характеризующееся повышенной светочувствительностью, телеангиэктатической эритемой на лице, замедленным ростом. Описано D.P.Torre, D.F.Machacek, D. Bloom (1954) независимо друг от друга. В патогенезе - снижение активности ДНК-лигазы, увеличение спонтанных хромосомных аберраций, нарушения иммунного ответа. Заболевание проявляется уже в первые месяцы жизни покраснением кожи лица, повышенной чувствительностью к солнечному свету (вызывает пурпуру, пузыри, хейлит). В полости рта нередко определяется глоссит с болезненностью и гиперемией спинки языка, множественными телеангиэктазиями слизистой оболочки. С течением времени на коже и в полости рта могут развиваться атрофии, дисхромические пятна типа "кофе с молоком", пойкилодермия.

Лечение: антиоксиданты. иммуностимуляторы.

ГЛАВА 10.
ПОРАЖЕНИЯ ЯЗЫКА ПРИ ЗАБОЛЕВАНИЯХ ВНУТРЕННИХ ОРГАНОВ

Помимо местных воспалительных процессов, патологические состояния языка могут быть связаны с сопутствующими системными заболеваниями организма. В таких случаях изменения языка могут быть ценными диагностическими признаками.

Давно известно, что налёт на языке встречается не только при заболеваниях пищеварительного тракта, но и при других расстройствах. Обычно все состояния, именуемые "острый живот", проявляются "обложенным" языком в разной степени десквамации (Li N.M. с соавт., 1986). Однако, диагностическая ценность налёта нередко снижается в связи с недостаточной гигиеной полости рта, приёмом пищи и лекарственных веществ, окрашивающих сосочки языка, а также вследствие очищения его о зубной ряд.

Существует несколько видов налёта на языке при системных заболеваниях:

1) влажный налёт на гиперемированной поверхности языка, располагающий ся у корня языка;
2) гладкий налёт, сквозь который просвечивает красная поверхность слизис той оболочки языка;
3) толстый жёлто-белый налёт на всей поверхности языка, грибовидные сосоч ки отёчны, гиперемированы;
4) вязкий белый или жёлтый, равномерно располагающийся налёт;
5) жёлто-коричневый налёт в виде струпа; язык сухой, растрескавшийся, мес тами кровоточит;
6) толстый, влажный, жёлто-белый налёт, который легко снимается;
7) язык сухой, бледно-красного цвета.

Очищение языка от налёта указывает на регрессирован ие основного заболевания.

Внешний вид налёта может помочь в верификации основного заболевания. Так, при остром гастрите язык обложен, отёчен, налёт толстый, серый, покрывает всю поверхность языка, оставляя свободными его боковую поверхность и кончик. Иногда весь язык покрыт слизью. Отмечается сухость языка и привкус горького, кислого, а также запах изо рта.

При хроническом гастрите налёт беловато-серого цвета, иногда тёмный, не занимает всей поверхности. При язве желудка налёт сероватого цвета. При желудочных кровотечениях отмечается сухость и бледность языка. Плотный, белый налёт, располагающийся на всей поверхности языка, наблюдается при

раке желудка. В налёте - эпителиальные клетки, слизь, микрофлора, большое количество лейкоцитов. При карциноматозной кахексии отмечается бледность языка. Гладкий, блестящий, иногда растрескавшийся, с обильным налётом язык отмечается при дизентерии. Острое воспаление брюшины во всех случаях сопровождается сухостью языка, появлением на нём трещин, налёта. Иногда появляются так называемые диспептические язвы, склонные к рецидивам.

ЗАБОЛЕВАНИЯ ОРГАНОВ ЖЕЛУДОЧНО-КИШЕЧНОГО ТРАКТА

Рецепторы слизистой оболочки полости рта и языка являются источниками рефлексов, которые оказывают влияние на секреторную и моторную функцию желудочно-кишечного тракта. В то же время полость рта является эффекторным полем обратного влияния ряда патологических рефлексов с внутренних органов. При нарушении функции кишечника одновременно могут наблюдаться поражения слизистой оболочки рта и языка, выражающиеся в сглаженности сосочков и отёчности языка, ощущении сухости. Взаимосвязь осуществляется посредством анатомических, физиологических, гуморальных коммуникаций различных отделов желудочно-кишечного тракта и его начального отдела - полости рта. Так, гетеротопия желудочного эпителия на языке вследствие дисэмбриогенетического порока развития является не такой уж редкой находкой (Wurster C.F. с соавт., 1985).

Поражения языка при заболеваниях желудочно-кишечного тракта обычно носят неспецифический характер и проявляются развитием налётов, отёчностью, разной степенью десквамации, атрофией сосочков и т.д. Важно отметить, что в период ремиссии или в процессе лечения основного заболевания язык в разной степени очищается от налёта и может принимать нормальный вид. Субъективными ощущениями налёт обычно не сопровождается, однако при наличии плотного налёта больные могут испытывать притупление вкусовых ощущений.

Признаком многих желудочно-кишечных заболеваний является также отёчное состояние слизистой оболочки рта и языка, не вызывающее каких-либо неприятных ощущений. Отёк может достигать значительной выраженности, и тогда больные отмечают неловкость в языке, увеличение его размеров, иногда прикусывание языка и слизистой оболочки щёк. При осмотре на кончике, боковых поверхностях языка, слизистой оболочке щёк обнаруживаются отпечатки зубов; язык увеличен в размере. Слизистая оболочка становится пастозной, приобретает белесоватый вид. Отёчное состояние слизистой оболочки полости рта при желудочно-кишечных расстройствах подтверждается положительной воддырной пробой Мак-Клюра-Олдрича (время рассасывания волдыря укорочено при норме 45-60 минут). При гастритах изменяется гидрофильность слизистой оболочки: анацидное состояние замедляло волдырную пробу, гиперацидное - ускоряло её. Нередко волдырная проба оказывается положительной при желудочно-кишечных заболеваниях без видимых нарушений рельефа ели-

зистой оболочки и позволяет судить о наличии скрытого отёка, что важно в диагностике ранних изменений и прогнозе заболеваний. Отёк слизистой оболочки рта и языка является важным диагностическим признаком хронического колита и находится в 80% случаев. Это объясняется нарушением всасывательной способности кишечника, его барьерной функции; немаловажное значение имеют также нарушения водного баланса.

Изменение цвета слизистой оболочки языка также служит частым проявлением патологии желудочно-кишечного тракта. Катаральный глоссит, стоматит в виде появления участков гиперемии ярко-красного цвета или с преобладанием цианоза обнаружены при язвенной болезни, колите, энтероколите и других заболеваниях. Бледность слизистой оболочки отмечена у лиц, страдающих язвенной болезнью. Нередко больных беспокоит также жжение и боль в языке преимущественно при приёме горячей и острой пищи.

Десквамация эпителия языка при заболеваниях желудочно-кишечного тракта встречается часто. В 1932 г. Glessner описал так называемый "язвенный язык". При этом на спинке языка обнаруживались яркие пятна разных размеров и формы, которые на фоне "обложенного" языка создавали вид поверхностных язв. Подобные изменения возникали вследствие атрофии нитевидных сосочков или усиленной ихдесквамации. Описана очаговая десквамация - ограниченные участки по средней линии языка в задней его трети в виде красных пятен на фоне обложенного языка. Такие изменения напоминают ромбовидный глоссит, но отличаются от него и десквамативного, а также "географического" языка тем, что появляются в период обострения язвенной болезни желудка и двенадцатиперстной кишки. Очаги десквамации исчезают в процессе лечения язвенной болезни, отсутствуют в период ремиссии, не имеют тенденции к миграции.

Из всех сосочков языка наиболее часто на заболевания ЖКТ реагируют нитевидные. Так, атрофия нитевидных сосочков имеется при остром и хроническом гастритах, гипо- и анацидном гастритах, дизентерии, остром гепатите, циррозе печени, вирусном гепатите, хроническом панкреатите. Гиперплазия их наблюдается при язвенной болезни, гиперацидном гастрите, раке желудка, остром панкреатите.

Парестезия слизистой оболочки рта и языка, глоссалгия также часто сопровождают различные заболевания желудочно-кишечного тракта. Нередко жжение, пощипывание может наблюдаться и без видимых изменений языка.

Значительны нарушения вкусовой чувствительности при заболеваниях желудочно-кишечного тракта. Для её определения широко используется метод функциональной мобильности рецепторов языка.

Вкусовые рецепторы выполняют воспринимающую функцию и являются эффекторным (концевым) звеном гастро-лингвального рефлекса. Известно, что количество функциональных рецепторов языка зависит от функционального состояния пищеварительного тракта. Максимальная активность их наблюдается при чувстве голода. После приёма пищи происходит демобилизация вкусовых рецепторов (уровень мобильности их снижается в 2 раза). Происходит это

вследствие центробежной импульсации с интерорецепторов желудка на экстероцепторный аппарат языка и является нормальной реакцией.

Изменения вкусовой чувствительности обнаружены практически при всех заболеванияхжелудочно-кишечного тракта. При язвенной болезни выявлено несколько видов нарушения функциональной мобильности (С.М.Будылина, Е.Н.Артемьев, 1970): 1)послееды не происходит демобилизации вкусовых рецепторов, 2) наблюдается извращённая реакция - повышение уровня мобилизации вкусовых рецепторов после приёма пищи, 3) реакция, сходная с той, которая наблюдается у практически здоровых людей. Указанные нарушения являются следствием изменения нормальной рефлекторной связи рецепторов языка и желудка в результате расстройств секреторной и двигательной функций желудка, свойственных язвенной болезни. При раке желудка описано снижение вкусовой чувствительности к горькому и сладкому. С.М.Будылина указывает на дегенеративные изменения нервных волокон языка, которые нарастают с давностью заболевания. В эпителии обнаружены явления пара- и гиперкератоза с десквамацией поверхностных слоев, отёк подлежащих тканей, иногда нарушение целостности (язвы). По данным многих авторов, более глубокие морфологические изменения определяются в языке по сравнению с другими отделами полости рта. Их выраженность находится в прямой зависимости от тяжести основного заболевания. Возникшие структурные нарушения нервных приборов ротовой полости при желудочно-кишечных заболеваниях приводят к частичной или полной денервации отдельных участков слизистой оболочки и создают предпосылки для трофических изменений и язвенных поражений.

Наряду с описанными изменениями, во рту отмечаются нарушения слюноотделения: иногда возникает повышенная саливация (при обострении язвенной болезни, гиперацидном гастрите); но чаше отмечается гипосаливация (при язвенной болезни, гастритах и др.).

В патогенезе изменений слизистой оболочки рта (отёк, парестезия, десквамация эпителия и т.д.), наряду с рефлекторными, гуморальными механизмами, важное значение имеют гиповитаминоз, особенно группы В, и повышение сосудисто-тканевой проницаемости. Важно отметить, что лечение основного заболевания нередко приводит к исчезновению или резкому уменьшению выраженности стоматологических проявлений.

Исследованиями М.С.Лордкипанидзе (1958) и М.А.Малыгиной (1966) определены основные признаки поражений полости рта при дизентерии: катаральный, афтозный стоматит, десквамативный глоссит. На 2-3 сутки от начала заболевания развивается катаральный стоматит, преобразующийся в дальнейшем в афтозный.

М.С.Лордкипанидзе (1958) при острой форме больных дизентерией наблюдала интенсивно красный цвет слизистой оболочки языка и нёба, сменяющийся на цианотичный при хроническом течении заболевания. Из 226 обследованных детей у 20 выявлен афтозный стоматит, 38 страдали кандидамикозом, у 17 найдены эрозии и неспецифические язвы слизистой оболочки рта. М.А. Малыгина (1966) при дизентерии выделила катаральный, афтозный стоматиты и десквамативный глоссит. Х.И.Сайдакбарова (1967) у больных хроническим

колитом и энтероколитом отметила глоссит, афтозный стоматит, "заеды", развивающиеся на фоне дефицита витаминов РР и В2. *У* 72% обследованных больных обнаружены изменения языка: яркая гиперемия с последующим цианозом, отёчность; в 38% случаев - складчатый язык, в 51% - десквамация сосочков и сглаженность рельефа спинки языка. При хроническом колите диагностическим признаком являлась обложенность, а при энтероколите - десквамация и атрофические изменения его эпителия. Поражения языка и губ являлись, вероятно, следствием гиповитаминоза, наступающего при поражении отделов желудочно-кишечного тракта. Аналогичные изменения языка отмечали В.А.Епишев (1970), В.Е.Руднева (1971). Исследования А.Н.Алексеевой (1976) показали, что у больных язвенной болезнью желудка и двенадцатиперстной кишки наблюдаются морфологические и функциональные изменения в малых слюнных железах. Развивается гиперсаливация, нередко с последующей сухостью (при хроническом течении язвенной болезни), появление афт и язв слизистой оболочки рта и языка, гипертрофия нитевидных сосочков, отёчность языка. Дрожжевые поражения слизистой оболочки рта и языка наблюдала Л.И.Урбанович (1969). На экспериментальных моделях данного вида патологии и последующих клинических наблюдениях А. И. Рыбако-вым с соавт. (1978) было установлено развитие различных форм стоматитов, глосситов, гингивитов, хейлитов.

с. 10-1 : Отёчный и складчатый язык при остром гастрите. » '»*

Рис. 10-2: Незаживающая афта языка при хроническом гастрите.

Острый гастрит. (Рис. 10-1). Язык обложен толстым серым налётом, который покрывает всю его поверхность, кроме боковых и кончика, отёчен, иногда покрыт слизью. Отмечаются сухость языка, привкус горького, кислого.

Хронический гастрит. (Рис. 10-2). Заболевание характеризуется хроническим воспалительным процессом слизистой оболочки желудка. При гастрите, протекающем с секреторной недостаточностью, болевой синдром мало выражен. Чаще беспокоят тяжесть в эпигастральной области, отрыжка, преобладают симптомы кишечной и желу-

Рис. 10-3: Эпителиальная гиперплазия языка при воспалительных заболеваниях ЖКТ.

дочной диспепсии. При длительном течении присоединяются признаки полигиповитаминоза, белкового дефицита, в ряде случаев - нарушение гемо-поэза. В полости рта этих больных слизистая оболочка чаще бледно-розового цвета, нормально увлажнена. Жалобы на извращение вкусовых ощущений, "металлический" привкус, особенно по утрам. На слизистой оболочке губ - эксфолиатив-ный хейлит, трещины. Нитевидные сосочки дорсальной поверхности языка сглажены, грибовидные кажутся увеличенными **(рис. 10-3,10-4).** Нередко для этой формы патологии характерным является наличие очагов выраженной атрофии нитевидных сосочков вплоть до появления мелких эрозий. По периферии очагов атрофии может наблюдаться белесоватого цвета ободок, состоящий из гиперплазированного эпителия. Наблюдается фиксированная формадес-кваматиВного глоссита. Подобные изменения слизистой языка проявляются наиболее интенсивно в периоды обострения основного заболевания.

Рис. 10-4: Десквамативный глоссит при воспалительных заболеваниях ЖКТ. :

При хроническом гастрите с сохранённой или повышенной секрецией в области средней и дистальной третей дорсальной поверхности языка нитевидные сосочки чаще гипертрофированы. В этой же зоне наиболее интенсивно выражен налёт беловато-жёлтого или серовато-жёлтого цвета. Цвет и консистенция налёта могут меняться в зависимости от интенсивности и выраженности диспептических проявлений. Грибовидные сосочки спинки языка определяются менее чётко в связи с гипертрофией нитевидных сосочков и плотностью налёта. Листовидные сосочки рельефны, представляются несколько гиперемированными, что нередко является основанием для гипердиагностики и необоснованной онкологической настороженности. Явление парестезии больше отмечается в области корня и кончика языка. Присоединение вторичной инфекции нередко усугубляет изменения слизистой оболочки.

Приводим изменения языка при разных нозологических формах гастритов: гиперацидный гастрит - языкцианотичен, отёчен, обложен плотным налётом; гипо- и анацидный гастрит-язык уменьшен в объёме, нитевидные сосочки его атрофированы, налёт на спинке языка отсутствует. Поверхность гладкая, блестящая ("лакированная") с ярко-красными пятнами и полосами.

Язвенная болезнь желудка. Основным симптомом язвенной болезни являются поздние, голодные, ночные боли, не связанные с качеством пищи и купирующиеся приёмом пищи или слабых растворов щелочей. Боли возникают в подложечной области, в области пупка и могут иррадиировать в спину, за грудину. Клинические симптомы, развивающиеся в полости рта, мало чем отличаются от таковых при хроническом гастрите. При язвенной болезни желудка так же, как и при гипоацидных состояниях, слизистая оболочка полости рта бледно-розового цвета, гипосаливация наиболее характерна в периоды обострения основного заболевания. Налёт на языке серовато-белого цвета, наиболее выражен в его дистальных отделах, плотно прикреплён к подлежащим тканям. Фаза физиологической десквамации нитевидных сосочков заторможена, рельефность листовидных нарушена, грибовидные сосочки в начале заболевания мало изменены, однако в последующем в зависимости от характера течения язвенной болезни они могут быть гиперплазированы или, наоборот, уменьшены в размере и малозаметны. При сопутствующем нарушении функции желче-выводящих путей слизистая рта и языка более яркая, с иктеричным оттенком в области занавески мягкого нёба. В периоды обострения заболевания может **236** наблюдаться отёчность языка. Язык увеличен, имеются отпечатки зубов на его боковых поверхностях и в области кончика. В зонах прилегания языка к зубам при стоматоскопическом исследовании видны микроэрозии, участки истончённого эпителия, чем обусловлены порой субъективные ощущения больного (чувство жжения, лёгкого покалывания, саднения), усиливающиеся в момент приёма пищи.

При язвенной болезни двенадцатиперстной кишки, нередко сопровождающейся нарушением функции желчевыводящих путей, изменения языка аналогичны описанным выше.

Больные, страдающие хроническими рецидивирующими формами язвенной болезни со стойким нарушением секреторной функции, наиболее часто предъявляют жалобы на жжение и болезненность в языке, ощущение "обожжённого" языка, усиливающиеся к вечеру. Боли в языке свидетельствуют о тесной нервно-рефлекторной связи различных отделов пищеварительного тракта, в частности слизистой оболочки рта, с желудком и кишечником. На это указывают нередкие случаи мигрирующей формы десквамативного глоссита у больных язвенной болезнью, у которых на дорсальной поверхности языка можно видеть очаги десквамации эпителия от мелкоточечных до 0,5-1,5 см. Локализация их постоянно меняется, что обусловливает миграцию болевых ощущений. Имеет место спонтанное исчезновение очагов, что отличает эту форму десквамативного глоссита от "географического" языка.

Энтероколит. Заболевание характеризуется одновременным поражением желудка, тонкой и толстой кишок. В его генезе - различные инфекции (груп-

па сальмонелл, кишечная палочка, протей и др.), пищевая и лекарственная аллергия, интоксикации тяжёлыми металлами, химическими веществами и др. В зависимости от характера клинического течения заболевания, могут наблюдаться температурная реакция, явления интоксикации, лёгкая спутанность сознания, головные боли, нарушения сердечно-сосудистой системы вплоть до коллаптоидного состояния. Отмечаются выраженные явления желудочно-кишечной диспепсии: отрыжка, изжога, рвота пищей, поносы, боли, локализующиеся в верхней половине живота. Клинические проявления колита зависят от локализации и остроты патологического процесса.

Рис. 10-5: "Обложенный" язык с очагами десквамации при энтероколите.

При остром энтероколите слизистая оболочка рта отёчна, гиперемирована, саливация повышена. Отпечатки зубов видны на слизистой оболочке щёк по линии смыкания зубов, боковых поверхностях языка. В последующем отмечается сухость слизистой рта. Дорсальная поверхность языка покрывается плотным серовато-жёлтым налётом. При выраженной интоксикации и дисбактериозе наблюдаются гиперплазия нитевидных сосочков и их окрашивание в коричневый или даже в чёрный цвет. Изменение цвета нитевидных сосочков наиболее выражено у их основания, в верхней части сосочки окрашены менее интенсивно. Одним из осложнений заболевания является кандидамикоз слизистой рта и языка. Длительность кандидами-коза находится в прямой зависимости от основных проявлений заболевания.

Рис 10-6" "Ворсинчатый"языкна фоне десквамативного глоссита при энтероколите

При хроническом энтероколите (рис. 10-5,**10-6)** слизистая оболочка рта бледно-розового цвета. Отмечается её незначительная отёчность, на поверхности языка - налёт серовато-жёлтого цвета, особенно интенсивно выраженный по утрам в дистальных отделах языка. Другие изменения слизистой рта, определяемые визуально, обусловлены сочетанием хронического энтероколита с поражением других отделов пищеварительной системы. Наиболее распространённой патологией слизистой рта при хроническом энтероколите является хронический рецидиви-

рующий афтозный стоматит. Нередки случаи появления афт в полости рта задолго до возникновения симптомов со стороны желудочно-кишечного тракта. Привычными местами локализации этих элементов являются щёки, вестибулярная поверхность губ, ретромолярное пространство, язык. Эта клиническая форма рецидивирующего афтозного стоматита (рубцующаяся) чаще встречается улиц с язвенной болезнью желудка, хроническим гепатитом, колитом. Среди больных с рецидивирующим афтозным стоматитом около 2 % составляют больные с формой поражения, отличающейся определённым своеобразием.

Независимо от возраста, без каких-либо чётко определяемых провоцирующих факторов на слизистой оболочке полости рта возникают мелкоточечные очаги деструкции, в короткий промежуток времени трансформируются в глубокие, резко болезненные язвы. В ряде случаев срок их существования достигает 6-12 месяцев. Столь длительный период существования обусловлен миграцией язвы по протяжению. Деструктивные изменения настолько выражены, что на месте заживших элементов остаются грубые рубцы, значительно меняющие архитектонику слизистой оболочки. В литературе эта форма известна как **стоматит Сет-тона.** Идентичность характера течения и морфогенеза, возможность её трансформации после лечения в более лёгкую форму позволяют расценивать подобный тип как один из вариантов ХРАС (деформирующая форма).

При хроническом колите десквамация языка обнаружена у 33% больных (для сравнения: при хроническом гастрите - лишь у 17,2%). Очаговое слущивание эпителия нередко сопровождается жжением и слабой болью в языке, усиливающейся при приёме горячей пищи, курении, но иногда больные могут и не знать о нём **(рис. 10-7).**

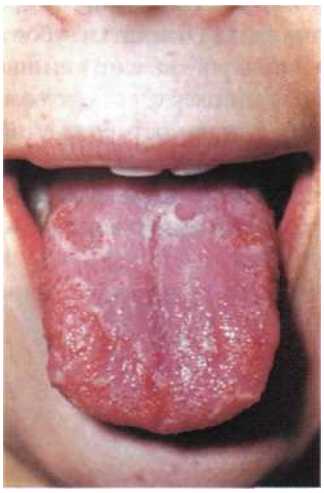

Рис. 10-7: Складчатый язык с очаговой десквамацией эпителия.

Таким образом, изменения слизистой оболочки полости рта при заболеваниях желудочно-кишечного тракта характеризуются изменением окраски, отёчностью в периоды обострений основного заболевания, характерным налётом на языке, очаговой и диффузной десквамацией эпителия дорсальной поверхности языка, истончением отдельных участков слизистой оболочки. Частым симптомом общей патологии являются глоссалгия и хронический рецидивирующий афтозный стоматит.

Изменения слизистой оболочки полости рта при заболеваниях пищеварительной системы следует дифференцировать от ряда других патологических состояний. Атрофические изменения, проявляющиеся в виде десквамативного глоссита, следует дифференцировать от "географического" языка, фиксированной лекарственной энантемы, вторичного рецидивного сифилиса, красно-

го плоского лишая, кандидамикоза. ХРАС необходимо дифференцировать от ряда специфических процессов, вирусных поражений. Деформирующую форму ХРАС следует дифференцировать от трофических язв при эндокринной и сердечно-сосудистой патологии, предраковых состояний.

Лечение заболеваний слизистой рта и языка у пациентов, страдающих нарушениями желудочно-кишечного тракта, следует проводить совместно с гастроэнтерологом. Санацию полости рта следует проводить в периоды ремиссии патологического процесса.

Заболевания печени и желчного пузыря. (Рис. **10-8,**10-9).Анатомо-физиологические особенности связи полости рта с печенью определяются многообразием её функций в организме: участие в пищеварении, в регуляции объёма циркулирующей крови, кроветворении, обмене веществ, пигментном обмене, белковообразовании и др. Существенна антитоксическая, гликемичес-кая роли печени. Связь "полость рта - печень" обнаруживается ещё в период эмбриогенеза. Оба органа - производные одной основы - эн-тодермальной выстилки первичной кишечной трубки (Foster, 1954; Cheraskin, 1958; Messini, 1958). Bumba (1929) обращал внимание на особую диагностическую ценность цвета слизистой оболочки мягкого нёба, так как именно эта часть полости рта с эмбриологической точки зрения представляет собой единое целое с нижележащими отделами желудочно-кишечного тракта, включая печень.

Рис. 10-8: Язык при гепатохолецистите.

Изменениям в языке при заболеваниях печени клиницисты придают большое диагностическое и прогностическое значение. Патологические проявления на языке могут быть в виде изменений окраски его слизистой оболочки (Hoffman, 1960; Kirstein, 1965), появления участков десквамации (АЛ.Сагдарьян, 1964), разрастания отдельных участков эпителия языка, появления борозд на спинке языка (Jakoby, 1959). Markoff и Kaiser (1962) описали "гладкий, красный язык" при циррозах печени. Присоединение портальной гипер-тензии сопровождалось появлением голубовато-розовой окраски языка Foster (1954) и

Рис. 10-9: Незаживающие эрозии языка при гепатохолецистите.

Schuermann (1958) описали изменения языка при печёночной недостаточности: языквлажный, тёмно-красного цвета, "клубничный", атрофичный, гладкий, лишён налёта. Употребление большого количества жиров (так называемые функциональные алиментарные липидогенные расстройства печени, синдром Воренже) проявляется "обложенным" языком, потерей аппетита и вкуса пищи (дисгевзиями).

Поданным Е.С.Яворской (1962) и Messini (1958), при поражениях печени типичными изменениями языка являются катаральный глоссит, отёчность, цианотичная окраска боковой и нижней поверхностей языка, атрофия нитевидных сосочков. По данным Bumba (1929), диффузное окрашивание слизистой оболочки мягкого нёба в жёлтый цвет является признаком поражения печени; желтушность, ограниченная и расположенная по наружному краю мягкого нёба, - признак поражения желчного пузыря. Нередко заболевания печени и желчного пузыря сопровождаются появлением характерного горьковатого привкуса и "печёночного запаха" изо рта, снижением чувствительности вкусового анализатора. При болезни Боткина на высоте заболевания отмечается снижение вкусовой чувствительности на сладкое и горькое. По мере улучшения общего состояния вкусовая чувствительность восстанавливается. При хроническом гепатите отмечены разнообразные изменения воспалительно-дистрофического характера: гиперемия, сухость, отёк и десквамация эпителия, появление геморрагии, телеангиэктазий, мелкие эрозии. Отмечаются горечь, извращение вкуса (кислый или "металлический" привкус). Наиболее частыми симптомами для всех заболеваний печени являются кровоточивость дёсен, а также различные формы гингивита (Е.Е.Платонов, А.А.Пагис, 1954; Ю.В.Бархатов, 1967).

Наиболее частый и ранний признак - зуд кожного покрова, обусловленный высоким содержанием желчных кислот в крови. Известно, что гистамин в данном случае не играет сколько-нибудь значимой роли - этим объясняется низкая эффективность в подобных случаях антигистаминных препаратов. Значительного уменьшения зуда можно достичь с помощью диеты, богатой ненасыщенными жирными кислотами, и приёма внутрьхолестирамина. Следующие симптомы: желтушная окраска, нередко диффузная - обусловленагипербилирубинемией; крапивница (чаще наблюдается в преджелтушном периоде острого гепатита) - имеет иммунокомплексную природу, встречается примерно у четверти больных гепатитом.

Эпидемический, или вирусный гепатит (болезнь Боткина). Преимущественно поражает печень, ретикуло-эндотелиальную систему, пищеварительный тракт. Обычно первыми признаками являются диспепсические явления, сопровождающиеся повышением температуры, астено-вегетативным синдромом. Нередки катаральные явления со стороны верхних дыхательных путей, артралгии, кожная сыпь, зуд. Постоянным симптомом разгара болезни является желтуха, которая развивается медленно в течение двух недель или сразу достигает максимума. Желтушная окраска последовательно появляется на склерах, твёрдом нёбе, кожных покровах и видимых слизистых оболочках. Тошнота, рвота, отрыжка, неустойчивый стул беспокоят больного почти весь период болез-

Рис. 10-10: Сосудистая "звёздочка" на коже при болезнях печени.

ни. В ряде случаев появляются внепечёноч-ные знаки: "печёночные ладони" и "сосудистые звёздочки" на коже **(рис. 10-10).**

Слизистая оболочка полости рта всегда вовлекается в патологический процесс. В продромальном периоде отмечается сухость слизистой оболочки, нередко её отёчность, появляются очаги разлитой гиперемии. В периоде нарастания желтухи отмечается интенсивное окрашивание различных участков слизистой оболочки. Часто сопутствующим симптомом печёночной патологии являются сосудистые расстройства. Они проявляются ввидетелеангиэктазий, геморрагии, наиболее выраженных в области мягкого нёба и вестибулярной поверхности губ. В период разгара болезни появляются участки десквамации эпителия спинки языка, сопровождающиеся атрофией нитевидных сосочков. Эти изменения могут захватывать всю поверхность органа, но их рельефность менее выражена на фоне общей атрофии эпителия языка. Почти всегда возникает чувство жжения, поверхность языка ярко-красная, блестящая.

Важный признак инфекционного гепатита - желтушное прокрашивание выводных протоков парных слюнных желёз, их гиперплазия и мацерация. Нередко - гиперплазия выводных протоков малых слюнных желёз, "зияние" их концевых отделов. В продромальном периоде, а также в разгаре заболевания на слизистой оболочке полости рта могут наблюдаться множественные мелкие, чаще склонные к группировке эрозии. Фибринозный налёт на их поверхности интенсивно окрашивается в жёлтый цвет. Ликвидация патологических изменений слизистой рта наступает по мере обратного развития основного заболевания.

Хронический гепатит. Хроническое заболевание печени без выраженной диффузной перестройки паренхимы и сосудистого русла печени. Заболевание часто развивается как продолжение эпидемического гепатита, но может также развиться под воздействием промышленных гепатотропных веществ или кактоксико-аллергическая реакция на ряд лекарственных препаратов. Доказано влияние алкоголя на развитие эндогенной белково-витаминной недостаточности печени. Частым симптомом хронического гепатита являются боли в правом подреберье или эпигастральной области, связанные с приёмом пищи или физическим напряжением. Часты диспепсические проявления - тошнота, метеоризм, нарушение стула. Характерны снижение работоспособности, мышечная слабость. Печень почти всегда увеличена, уплотнена, с характерным острым краем, часто болезненна. В полости рта - извращение вкусовых ощущений,

чувство горечи, особенно по утрам. Отмечается иктеричный оттенок в области слизистой оболочки мягкого нёба. Субъективным симптомом заболевания является парестезия слизистой рта и языка. Больные предъявляют жалобы на жжение и покалывание не только в области языка, но и в области губ. Чувство жжения и болезненности слизистой оболочки нередко сочетается с ощущением зуда, особенно в области нёба.

Цирроз печени. Характеризуется прогрессирующим сочетанным поражением паренхимы и стромы печени с дистрофическими изменениями печёночных клеток, диффузным развитием соединительной ткани, перестройкой паренхимы и сосудистой системы печени. В генезе цирроза немаловажное значение имеют эпидемический гепатит, аутоиммунные заболевания, дефициты белков, некоторых аминокислот. Причиной цирроза может быть описторхоз печени, алкоголизм, хронические колиты, заболевания желчных путей, различные инфекции.

Слизистая оболочка полости рта при циррозе печени в ранних стадиях заболевания мало отличается от описанной выше при гепатитах: жжение в области твёрдого и мягкого нёба, вестибулярной поверхности губ и языка. В развившихся стадиях цирроза печени соответственно общей симптоматике отмечается изменение окраски слизистой оболочки, она становится бледно-розового цвета с цианотичным оттенком. Вены языка расширены. Отмечается очаговое или диффузное помутнение эпителия. Местами -его мацерация вплоть до образования микроэрозий. Вторичный дефицит витамина А может привести к более выраженному гиперкератозу, особенно в участках физиологического ороговения слизистой рта (твёрдое нёбо, десна, спинка языка). В тех же участках, где слизистая оболочка травмируется прикусом, отмечаются, наряду с гиперкератозом, трещины и длительно незаживающие эрозии. Слизистая оболочка языка атрофируется до уровня десквамации эпителия. Очаги десквамации могут быть единичными или, сливаясь, захватывать всю поверхность языка. Язык становится гладким, гиперемированным. Нередко отмечается углубление естественных складок языка. Красная кайма губ и слизистая оболочка истончены. Могут появляться срединная и боковые трещины с замедленной эпителизацией и склонностью к инфицированию. Слизистая оболочка полости рта сухая, могут наблюдаться явления кандидамикоза. У ослабленных больных кандидамикотическое поражение носит хронический характер. Налёт отторгается с трудом от подлежащих участков слизистой оболочки, где могут просматриваться лихеноподобные очаги в результате прорастания нитей мицелия в эпителий. Признаками вторичного гипорибофлавиноза являются длительно незаживающие трещины в углах рта. В случаях присоединения вторичной микробной флоры развиваются импетигоподобные высыпания. Десна бледно-розового цвета, отмечаются признаки атрофии её маргинального края. При циррозе печени могут наблюдаться афтозные и герпетические высыпания, что подтвердилось и в наших экспериментальных исследованиях (А. И. Рыбаков, Г.В.Банченко, 1978). Язык отёчен, боковая и вентральная поверхности его цианотичны, нитевидные сосочки атрофированы.

Описторхоз печени. Вызывается паразитом из класса трематод (двуустка сибирская). Человек заражается от употребления сырой или полусырой пищи, а также вяленой или свежемороженой рыбы. Заболевание встречается в основном в бассейнах Оби и Иртыша. Описторхозом поражаются печень, поджелудочная железа, желудочно-кишечный тракт, нервная система, кроветворные органы и др. У большинства больных отмечается гипергликемия. Как вторичные явления, в период заболевания присоединяются гиповитаминозы В1 и В2. Больные жалуются на жжение и болезненность в языке. Поверхность языка ярко-красного цвета, блестящая, сосочки атрофированы. У большинства больных - катаральный гипертрофический гингивит. Указанные изменения в полости рта, на наш взгляд, больше относятся к проявлениям вторичного гиповитаминоза, чем обусловлены непосредственным влиянием паразита и его токсинов.

Лечение заболеваний печени проводится в специализированных лечебных учреждениях. Помощь врача-стоматолога в период разгара заболевания должна быть предельно осторожной. Следует воздерживаться от экстракции зубов и кюретажа пародонтальных карманов во избежание последующих кровотечений.

Панкреатиты. Воспалительные заболевания поджелудочной железы.

Острый панкреатит часто развивается у лиц, страдающих заболеваниями желчного пузыря и желчных путей, а также дефиците белкового обмена. В последнее время в развитии острого панкреатита большое значение придаётся аллергическим процессам, последствиям инфекционных заболеваний. Количество диастазы в крови и моче при остром панкреатите нарастает быстро в первые дни заболевания и остаётся повышенным в течение нескольких суток, а затем снижается до нормы. Значительно увеличивается диастаза в слюне, в геморрагическом экссудате брюшной полости, в плевральном выпоте. Островки Лангерганса не страдают при остром панкреатите, а вовлекаются в процесс только при тяжёлых деструктивных изменениях поджелудочной железы.

Слизистая оболочка полости рта при остром панкреатите гиперемирована, чётко обозначен сосудистый рисунок, наблюдается преджелтушная окраска дистальных отделов рта. Язык обложен жёлто-белым налётом, нитевидные сосочки увеличены, нередко отмечается очаговая десквамация эпителия дорсальной поверхности языка, гиперплазия грибовидных сосочков. Выражены сухость, нарушение вкусовой чувствительности. Отмечен афтозный стоматит.

Хронический панкреатит. **(Рис. 10-1** ^.Прогрессирующее заболевание, ведущее вследствие хронического процесса к развитию соединительной ткани. Изменения слизистой оболочки полости

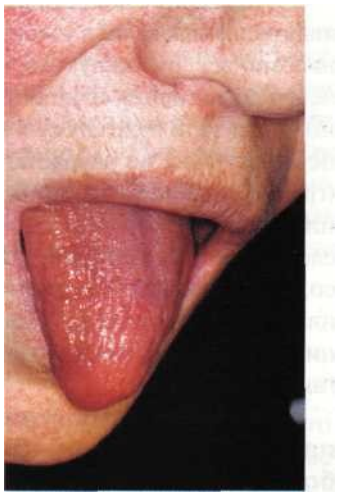

Рис. 10-11 : в поджелудочной железе **Катаральный глоссит при панкреатите.**

рта являются следствием вторичного гиповитаминоза, а также вовлечения в патологический процесс других органов пищеварительной системы. Наблюдаются атрофические изменения спинки языка вплоть до глоссита, характерного для В-витаминной недостаточности. Нередко развивается кандидамикоз слизистой рта и языка. Отмечается истончение красной каймы губ, появление хронических трещин в углах рта. Лечение больных проводится в специализированных учреждениях. Стоматологическая помощь оказывается в периоды ремиссии основного заболевания.

Рак желудка - вся поверхность языка обложена плотным белым налётом, состоящим из эпителиальных клеток, слизи, микрофлоры, большого количества лейкоцитов.

Синдром мальабсорбции (нарушенного всасывания) сопровождается спектром разнообразных изменений. Проявления синдрома чаще всего обусловлены наследственной неполноценностью отдельных ферментных систем пищеварительного тракта. Клиника поражений характеризуется дефицитом определённого вещества (микроэлементы, прежде всего железо, витамины А, В, С, Д, К и др.). Кроме того, нередко развивается диффузная гиперпигментация типа пигментации при болезни Аддисона.

Болезнь Крона. Описана Кроном, Гинсбургом и Оппенгеймером в 1932 году как гранулематоз. Кроме типичных симптомов поражения кишечника, в полости рта болезнь проявляется эритематозными выбуханиями слизистой оболочки, обусловленными образованием в подслизистом слое щёк, губ безболезненных мягких узелков, на месте которых могут появиться эрозии, небольшие язвы и афты (саркоидоподобные гранулёмы). Это объясняется взаимосвязью полости рта в первую очередь с толстой кишкой, где локализуется основной процесс (илеит).

Поражение полости рта **(рис.** 10-12) (при участии языка) может также проявляться в язвенной и узловатой формах. Очаг поражения при узловатой форме напоминает "булыжную мостовую"; при язвенной находят многочисленные язвы; обычно изменения сочетаются с поражением других отделов желудочно-кишечного тракта. В ряде случаев на щеках и боковой поверхности языка находят гиперпластические разрастания (гранулематозного происхождения). При гистологическом исследовании находят гранулёмы, содержащие эпителиоидные, плазматические клетки, лимфоциты, редкие многоядерные гигантские клетки.

Рис. 10-12 : Герпес на фоне кандидоза при болезни Крона.

Акродерматит энтеро-патический (болезнь Дан-больдта-Кросса, синдром Брандта). Аутосомно-рецессивно наследуемое заболевание, развивающееся у детей и взрос-

лых вследствие дефицита цинка за счёт нарушения его всасывания в кишечнике (отсутствие цинк-связывающего фактора). Низкий уровень цинка может также развиться при алиментарном недостатке его, длительном парентеральном питании, воспалительных заболеваниях желудочно-кишечного тракта. В результате этого угнетаются важнейшие биохимические реакции, в которых участвует цинк (снижение синтеза нуклеотидов, нарушение обмена триптофана, угнетение клеточного и гуморального иммунитета).

Заболевание характеризуется отёчными везикуло-буллёзными высыпаниями акральнои и периорифициальной локализаций (быстро превращаются в эрозии и язвы), желудочно-кишечными расстройствами, выпадением волос. Нередким является поражение полости рта в виде эрозивного стоматита, а также глоссита (эрозивно-язвенная форма). При этом на боковых поверхностях языка на фоне нормального эпителия возникают мелкие субэпителиальные пузырьки с прозрачным содержимым и плотной покрышкой, напоминающие герпетические высыпания, однако не группирующиеся, а располагающиеся хаотично, не сливающиеся и не имеющие ободка перифокальной гиперемии. В других случаях (при более остром течении) на фоне первично возникающих эритематозных пятен высыпают пузырьки, в дальнейшем сливающиеся в обширные эрозивные очаги поражения. В неактивном периоде болезни H.O.Perry (1983) описывает возникновение гиперкератотических бляшек.

В ряде случаев вследствие быстрого присоединения вторичной микрофлоры (пиококковая и кандидозная флора) процесс приобретает характер вторичного бактериального воспаления, с периодическими обострениями.

Диагноз основывается на клинических данных и результатах лабораторных исследований (низкий уровень цинка и щелочной фосфатазы). Дифференциальная диагностика проводится с афтозными и эрозивно-язвенными стоматитами, буллёзными формами красного плоского лишая, пузырчаткой, пемфигоидами.

Лечение. Назначают оксид цинка по 0,03-0,15 г/сутки, затем по достижении клинического выздоровления дозу снижают до поддерживающей (обычно 8 мг). Назначают продукты, отличающиеся большим содержанием этого микроэлемента (мясо, рыба, яйца, молоко). Одновременно с цинком обязательно рекомендуют препараты меди, учитывая отрицательное влияние цинка на метаболизм последнего (K.Weismann с соавт, 1979). Необходимо также воздерживаться от применения оральных контрацептивов, так как они снижают уровень цинка (M.J.Jackson, 1977).

ЗАБОЛЕВАНИЯ ПОЧЕК

Почки играют большую роль в обмене веществ. Вследствие своего анатомического и функционального расположения они играют важную роль в гомеостатических механизмах детоксикаиии (способствуют выведению из организма детоксированных соединений эндо- и экзогенного происхождения). Почки обладают интенсивным кровоснабжением, получая 125% минутного объёма

крови. Такое обильное кровоснабжение нефронов создаёт условия для поражения почек токсическими веществами. Возможность поражения почек обусловлена и своеобразным снабжением их лимфой, представляющей собой смесь плазмы и первичной мочи. Исходя из этого, при закупорке мочеточника вторичная моча из лоханок проникает в лимфатические пространства, в лимфе могут накапливаться токсические продукты, концентрация которых достигает гораздо больших величин, чем их концентрация в крови и моче. В почках происходят процессы биотрансформации биологически активных, лекарственных и других веществ (их окисление, восстановление, расщепление, связывание и др.). Поддержание водно-электролитного гомеостаза в организме также осуществляется почками, что имеет большое значение, особенно при лекарственных интоксикациях, в процессах выведения из организма лекарств и их метаболитов.

Признаками поражения почек являются т.н. "мочевые симптомы": протеинурия, гематурия, пиурия, цилиндрурия, холестеринурия. Основные симптомы поражения полости рта при болезнях почек: ксеростомия, эрозивный стоматит. Сухость обусловлена, вероятно, превалированием ротового дыхания у большинства больных, эрозивный стоматит - "аммиачным ожогом" вследствие бактериального разложения мочевины слюной.

Острая почечная недостаточность. В результате тотальной недоста точности функции почек развивается уремия. Причинными факторами её яв ляются инфекционные, токсические, травматические поражения почек, при водящие к нарушению кровообращения в них с последующей анорексией и деструктивными изменениями, вплоть до некроза эпителия почечных канальцев. Симптомы заболевания характеризуются интоксикацией, признаками поражения желудочно-кишечного тракта, центральной нервной системы, нарушением деятельности сердца. Язык плотно обложен бело-серым налётом. Отмечается нарастание в крови азотистых шлаков и минеральных веществ с характерной картиной уремии.

Хроническая почечная недостаточность. (Рис.10-13,10-14). Имеет место при хроническом диффузном гломерулонефрите, хроническом пиелонефрите, нефросклерозе и др.: нарушаются основные функции почек, сопровождающиеся аутотоксико-зом организма (отравление продуктами собственной жизнедеятельности). В крови отмечается накопление продуктов азотистого обмена, нарушение кислотно-щелочного равновесия. В результате нарастающего самоотравления организма развивается клиническая картина, характерная для уремии. Появляются диспепсические и неврологические симптомы наряду

Рис 10_13. **Хронический кандидоз** языка при **хронической почечной недостаточности.**

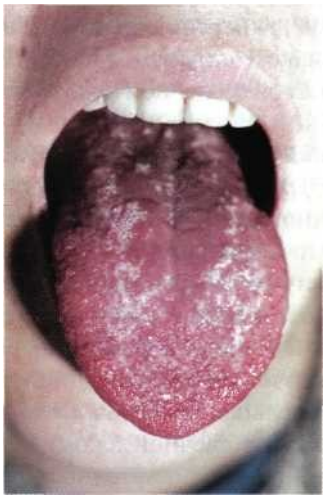

Рис. 10-14: "Обложенный" язык при хронической почечной недостаточности.

с трофическими изменениями в тканях. Диспепсические нарушения проявляются потерей аппетита, отвращением к пище, жаждой, сухостью в полости рта, тошнотой, рвотой. Характерным признаком хронической уремии является сильный зуд кожных покровов.

Изменения слизистой оболочки полости рта не являются начальными признаками заболевания, а, как правило, лишь следствием вторичных нарушений обменного характера, явлений интоксикации и самоотравления организма вследствие его "зашлаковывания". Нередко изменения в полости рта обусловлены вторичными изменениями системы крови и диспепсией. Слизистая оболочка бледная, сухая, истончённая, легко травмируется зубами или грубой пищей. Процессы репаратив-ной регенерации снижены, в связи с чем на слизистой оболочке щёк, дна полости рта, языке формируются поверхностные пятна беловатого цвета (гистологически Jaspers (1975) обнаружил гиперкератоз, паракератоз и неспецифическое воспаление). В связи с анемией и задержкой в организме урохрома (пигмента) может наблюдаться пожелтение слизистой оболочки мягкого и твёрдого нёба, щёк, губ, нижней поверхности языка, иногда коронковой части зубов. Физиологическая десквамация нитевидных сосочков заторможена, поэтому язык нередко сухой, "обложенный". Всвязи с выделением слюнными железами большого количества мочевины, которая под влиянием ферментов слюны переходит в аммиак, постоянно отмечается неприятный запах изо рта. Частым субъективным признаком поражения слизистой оболочки является её жжение, саднение. В дальнейшем при возникновении дис-бактериоза желудочно-кишечного тракта развивается кандидамикоз полости рта, однако развивающийся без специфических, характерных для хронического нефрита, признаков (см. ниже). При острой почечной недостаточности и обострениях хронического течения процесса может развиваться герпетический стоматит. Причиной появления вирусной и грибковой инфекции, очевидно, является снижение как общих, так и местных факторов неспецифической защиты, а также интоксикация, присущая почечной недостаточности.

Гломерулонефрит. Диффузный гломерулонефрит, характеризующийся преимущественным поражением клубочковых сосудов - наиболее частая форма поражения почек.

Острый диффузный гломерулонефрит. В генезе заболевания - преимущественная роль стрептококковой инфекции; заболевание развивается вслед за тонзиллитом, фарингитом, ларингитом, трахеитом, то есть нефриту предшествует инфекция лимфо-глоточного кольца. Клиническая картина характери-

Рис. 10-15: Язык при хроническом гломерулонефрите.

зуется тремя основными симптомами: мочевым, отёчным, гипертоническим. Часто ведущим признаком острого нефрита является картина острой сердечной недостаточности.

Хронический диффузный гломерулонеф-рит (рис. 10-15) развивается чаше в результате неизлеченного острого нефрита. Клинические симптомы здесь аналогичны таковым при остром нефрите, однако чаще преобладают отёчный или гипертоничес- кий синдромы. В течении заболевания вы- деляют стадию почечной компенсации, ког- да азотовыделительная функция почек не нарушена, и стадию почечной декомпенса- ции, когда отмечается недостаточность вы- шеуказанной функции. Здесь мочевые сим- птомы проявляются нерезко, отёки умеренные, и в большей степени имеется артериальная гипертония.

В исследовании К.К.Байбуловой (1970) выявлены изменения слизистой рта у больных хроническим гломерулонефритом. Все больные были разделены по группам: а) без нарушения азотовыделительной функции почек, б) с нарушением функции почек. По формам гломерулонефрита выделены больные с латентной формой, гипертонической, нефротической и разной степенью хронической почечной недостаточности, больные с длительностью заболевания от нескольких месяцев до нескольких лет. Изменения в полости рта у больных, страдающих хроническим гломерулонефритом, часто являются непосредственным результатом заболевания или развившейся хронической почечной недостаточности. Субъективные изменения: сухость, горечь, неприятный привкус во рту, кровоточивость дёсен. Указанные признаки чаще всего обусловлены расстройством водного обмена, функции печени, сосудистыми нарушениями, свойственными диффузным заболеваниям почек.

При латентной и гипертонической формах гломерулонефрита в случаях отсутствия типичной локализации отёков (под глазами, за внутренней лодыжкой) наличие отёчности тканей полости рта может помочь в диагностике основного заболевания. Образование почечных отёков в слизистой оболочке рта связано с повышением проницаемости кровеносных сосудов, выходом белков плазмы крови в межклеточные пространства, снижением онкотического давления в плазме крови и повышением его в межтканевой жидкости, что обычно приводит к переходу части воды из плазмы крови в межклеточное пространство, сгущению крови и снижению выделения жидкости из организма. Реже отмечается изменение цвета слизистой оболочки полости рта. Цвет её в латентной форме гломерулонефрита цианотичный у больных при гипертонической фор-

ме заболевания. В зависимости от величины артериального давления и степени нарушения кровообращения интенсивность цианоза слизистой оболочки изменяется. Обычно она бледная (при нефротической форме гломерулонефрита). При прогрессировании почечной недостаточности вследствие понижения уровня гемоглобина в крови отмечается нарастающая анемизация слизистой рта, она становится желтовато-бледной. Постоянным признаком гломерулонефрита является иктеричность твёрдого и мягкого нёба, особенно при нефротической форме, при которой наиболее выражено нарушение функции почек. Хронический катаральный гингивит является частым признаком заболевания и отмечается в 62,5% случаев. Характерным для большинства больных является гнёздная очаговая сглаженность нитевидных сосочков языка, поражение губ, появление кариозных зубов. Сопутствуюший стоматиту кандидоз слизистой рта можно увязать с длительным применением антибиотиков и снижением реактивности организма. Во многом это связано с нарушением функции почек, сопровождающимся нарастанием ацидоза и изменением реакции слюны в кислую сторону, что благоприятствует росту и размножению грибов.

Хронический гломерулонефрит редко заканчивается полным выздоровлением. Описаны случаи выздоровления после тонзиллэктомии, в результате кортикостероидной терапии. Однако, в большинстве случаев заболевание заканчивается вторичным сморщиванием почек при явлениях хронической почечной недостаточности и уремии.

Наиболее эффективной в лечении является стероидная терапия. Большое значение имеет устранение очагов ЛОР- и одонтогенной инфекции (тщательная санация полости рта, тонзиллэктомия), диетические ограничения соли и белков, предупреждение переохлаждения (рекомендован сухой и тёплый климат). При развитии признаков вторичных системных нарушений проводится симптоматическая терапия. По показаниям - различные виды диализа для очищения крови от азотистых шлаков и выравнивания нарушенного минерального и кислотно-щелочного состояния (гемодиализ с помощью аппарата "искусственная почка"). Перспективным является пересадка почки, взятой у здорового донора, где решающим моментом для сохранения полноценной функции почки является подавление трансплантационного иммунитета.

НАРУШЕНИЯ ОБМЕНИ

Атеросклероз. Системное заболевание, в основе которого лежит нарушение липоидного обмена, проявляющееся отложением липоидов во внутренней оболочке артерий. Это приводит к образованию соединительнотканных утолщений - бляшек, сужению просвета и тромбозу артерий. В генезе заболевания - нейрогуморальные нарушения обмена липидов и частично белков, приводящие к метаболическим нарушениям в стенках сосудов. Атеросклероз поражает пожилой контингент людей, но не всегда является признаком старости, так как встречается и у молодых.

М.П.Ельшанской (1966) определены характерные изменения в кровеносных сосудах слизистой рта у больных атеросклерозом: разрастание субэндотелиального слоя внутренней оболочки сосудов артериального типа, гиперплазия эндотелия, утолщение и расщепление внутренней эластической мембраны, гиперэластоз адвентиции. Вследствие этого имеет место уменьшение просвета артерий, вплоть до полной их окклюзии. Изменяются и соединительнотканные структуры. Коллагеновые волокна набухают, при слиянии образуют гомогенные участки с трудно различимой структурой. Гиалиноз отмечается в коллагеновых волокнах слизистой десны и языка. Признаки деколлагенизации наблюдаются и в слизистой оболочке щёк и губ. Указанные явления расцениваются как дистрофические изменения в соединительной ткани, развивающиеся на фоне склеротических изменений в кровеносных сосудах.

В полости рта атеросклеротические изменения проявляются расширением вен языка **(рис.** 10-16), а также в виде чёткого сосудистого рисунка в области мягкого нёба и передних нёбных дужек. Окраска слизистой оболочки зависит от степени сердечно-сосудистой недостаточности вследствие атеросклеротических изменений и варьирует от бледно-розовой до желтушной и цианотичной. Трофические нарушения могут проявляться в виде парестезии в различных участках полости рта (губы, нёбо, язык). Clement F. с соавт. (1993) описывает случай остро развившегося инфаркта языка при атеросклерозе и гиперлипидемии.

Рис. 10-16: Язык при атеросклерозе(правостороннее расширение вен языка).

Ксантомы языка. Ксантома - доброкачественное образование в виде опухолевидных разрастаний, которые могут быть единичными и множественными. При сочетании с гиперхолестеринемией и фосфолипидемией трактуется как гиперхолестеринемический ксантоматоз. Является как наследственным, так и вторичным (при сахарном диабете, гипотиреозе, билиарном циррозе печени, нефротическом синдроме). Ксантомы бывают 5 видов: плоские, сухожильные, туберозные, эруптивные и ксантелазма.

Чаще всего в полости рта высыпают эруптивные ксантомы. На спинке и боковых поверхностях языка появляются мелкие, в виде сыпи, опухолевидные образования, увеличивающиеся в размерах до 2-3 см в диаметре, желтоватого или красноватого цвета, с желтыми прожилками, безболезненные (хотя на коже в ряде случаев отмечается интенсивный зуд). Гистологически определяется обилие ксантомных клеток, встречаются гигантские клетки Тутона и фиброзная ткань(И.С.Карапетян с соавт., 1993).

Ксантомы, как правило, имеют бородавчатый вид даже на слизистых оболочках: это дает право выделять верруциформные варианты (Neville B. с соавт., 1986). Travis W.D. с соавт. (1989) описывает множественные бородавчатые ксантомы верхних отделов дыхательных путей и языка у ребенка с системным нарушением липидного обмена (наследственная гиперхолестеринемия).

Ряд авторов (Satow S.E. с соавт. 1995; др.) предлагают разделять понятия "ксантома" и "ксантогранулема". Последнее, по-видимому, относится к начальной стадии формирования ксантом, а также к поражениям улиц молодого возраста (ювенильный вариант). Ювенильная ксантогранулема чаще плоской формы, мягкой консистенции, желтоватого цвета, не изъязвляется, подвергается спонтанному разрешению: в центре элемента появляется западение, сморщивание и исчезновение. Всегда остается гиперпигментация и поверхностная атрофия.

Лечение: разгрузочная диета с ограничением животных жиров, гиполипидемические препараты (холестирамин, клофибрат, витамин РР).

Ряд авторов считают целесообразным относить к этому же разделу *ювенильную ксантогранулёму и диссеминированную ксантому, протекающие без гиперлипопротеинемий.* В обоих случаях также поражается полость рта. Ювенильная ксантогранулема характеризуется высыпаниями на коже волосистой части головы, лице, туловище и в полости рта полушаровидных (или плоских) мягких узелков желтоватого цвета. Они не изъязвляются, лишь при локализации в полости рта могут мацерироваться. Диссеминированная ксантома проявляется множественными изолированными или сливающимися в плоские бляшки узелковыми элементами насыщенного жёлто-коричневого или красновато-жёлтого цвета. В полости рта они нередко располагаются сгруппированно, могут изъязвляться. Большинство авторов относят эти формы к вариантам гистиоцитоза Х.

Амилоидоз языка. (Рис. **10-17).** Амилоидоз - синдром, проявляющийся отложением в органах и тканях патологического белка (амилоида), бывает ограниченным и локализованным, в полости рта локализуется чаще всего на языке. *Первичный амилоидоз (синдром Аберкромби)* в полости рта встречается чрезвычайно редко (Plezia R.A., 1987). При этом отложение амилоида в языке носит диффузный характер и сопровождается макроглоссией.

Вторичный амилоидоз развивается обычно в исходе хронических заболеваний (туберкулёз лёгких, диффузные болезни соединительной ткани, хронические нефриты, пиодермии).

Ограниченный (узелковый) амилоидоз. Узелковый амилоидоз чаще возникает на спинке языка в виде твёрдых узелков различных размеров, заложенных в толщу иногда гипереми-

Рис. 10-17: Амилоидоз языка.

рованной слизистой оболочки. Узелки от 2-3 до 5 мм в диаметре, плотные, полупрозрачные, блестящие, тесно прилегают друг к другу, но не сливаются и разделены узкими полосками нормальной слизистой. Окраска папул бледно-розовая или буровато-синюшная, поверхность гладкая. Высыпания отличаются сильным зудом. При гистологическом исследовании в глубоких слоях стромы, подслизистой и мышечной ткани обнаруживаются скопления амилоида в стенках сосудов со скоплением амилоидных зерен (van der Wai N. с соавт.,1984). Эпителий отделен от амилоидных узлов прослойкой соединительной ткани. На поверхности узелков часто возникают болезненные эрозии, геморрагии и пузыри (Hausmann G. с соавт., 1988). Пятнистый амилоидозхарактеризуется слегка зудящими буроватого цвета пятнами. Наряду с пятнами можно обнаружить мелкие узелки. Вторичный сочетанный амилоидоз развивается на фоне других дерматозов: красного плоского лишая, нейродермита и др. При этом типичные узелки амилоида находят на фоне элементов того или иного дерматоза. *Опухолевидный амилоидоз* характеризуется расположенным по средней линии бугристым опухолевидным образованием (узлом). Поверхность его лишена сосочков и напоминает ромбовидный глоссит.

Генерализованный амилоидоз, впервые описанный Wild (1886), отличается более тяжелым течением. Элементы поражения кожи и полости рта отличаются полиморфизмом: рассеянные петехии и экхимозы, иногда переходящие в геморрагические пузыри; узелки величиной от булавочной головки до чечевицы, желтовато-розового цвета, гладкие, плотные, эластичные; обширные, плот-**252** ные, Цвета фарфора участки диффузного инфильтрата, напоминающего очаги склеродермии. Поданным Dahlin, язык поражается в 46,4% случаев генерализованного амилоидоза, а по мнению Balana Quintero C. с соавт., (1995), Hausmann G. с соавт. (1988), данный симптом является одним из первых его проявлений. Самым характерным признаком является макроглоссия: резко увеличенный язык не помещается в полости рта и свисает на губы и подбородок (Б.М.Пашков, 1963). Вся спинка языка и боковые поверхности покрываются плотными узелками и узлами беловато-розового цвета, эластичной консистенции, а также геморрагическими пузырями, трещинами и язвами. На боковых поверхностях языка образуются массивные мягкие разрастания типа гемо-лимфангиом.

Крайне редко встречается системный врождённый амилоидоз **(синдром Штраусса),** описанный в 1951 году. Проявляется отложением амилоида не только в мышцах языка, но и в слизистой оболочке полости рта, скелетных и сердечной мышце.

Амилоидоз довольно часто сочетается с множественной миеломой (BabajewsA., 1985; Raubenheimer E.J. с соавт., 1988). Balana Quintero C. с соавт. (1995) считает макроглоссию в сочетании с анемией самыми первыми клиническими признаками этих заболеваний.

Дифференциальный диагноз проводят с папулёзными формами красного плоского лишая, вторичного сифилиса, веррукозной формой лейкоплакии и др. Лечение малоэффективно.

Саркоидоз (болезнь Бенье-Бека-Шаумана). Заболевание впервые описал С.Воеск (1899).

В настоящее время саркоидоз рассматривается как реактивное состояние. Ведущую роль в развитии этого патопроцесса играет необычный ответ иммунной системы, возникающий при воздействии самых разнообразных факторов (любые аллергены, химические раздражители, антигены новообразований). При этом в тканях возникают множественные эпителиоидные гранулёмы без казеозного некроза. Накапливаются данные о генетической природе заболевания. В периферической крови находят различные блокаторы иммунного ответа, уменьшение числа Т-хелперов, нарастание Т-супрессоров. Неспецифические высыпания представлены узловатой эритемой, сгруппированными папулами, а позднее - узелковыми инфильтратами.

При саркоидозе на языке **(рис. 10-18)** обычно обнаруживаются плотные блестящие узелки, окаймлённые ободком гиперемии, или бледно-жёлтые бляшки, иногда гипертрофированные или изъязвленные. В толще мягких тканей щёк и языка, на слизистой оболочке нёба и дёсен могут наблюдаться плотные опухолевидные инфильтраты. В центре гранулёмы (инфильтрата) обнаруживаются участки некроза и гиалиноза. Третий клинический признак - эритематозные бляшки - чаще обнаруживаются на твёрдом нёбе. Множественные бляшки спинки языка с изъязвлением описали Macleod R.J. ссоавт. (1985), Bila Peraz P. с соавт. (1992). Нередко элементы в полости рта сочетаются с поражением кожи, лёгких, лимфатических узлов и костной системы.

Рис. 10-18: Саркоидоз языка.

Саркоид Бека и саркоид Дарье-Рус-си. Заболевания рассматривают как формы саркоидоза, ретикулёза и подобных им заболеваний. Саркоид Бека характеризуется приступообразным появлением на коже плотных сгруппированных узелков синюшно-красного цвета с телеангиэктазиями. При диаскопии элементов определяется феномен "яблочного желе". На месте узелков остаются пятна пигментации и реже рубцы. Высыпания на слизистой оболочке представляют собой маленькие плотные узелки желтовато-красного цвета, располагающиеся на слегка гиперемированном, а иногда и диффузно инфильтрированном основании. На слизистой оболочке нёба, миндалинах, глотке узелки имеют беловато-желтоватый цвет и окружены венчиком красного цвета. Высыпания нередко могут изъязвляться. R.Degos (1953) описывает больного саркоидом Бека с высыпаниями на коже лица, шеи и голосовых связках, приведших к дисфонии. В регрессирующей стадии узелки уплощаются, западают в центре, нарастает количество телеангиэктазий. Исходом будет временная нестойкая пигментация, телеангиэктазий и поверхностная атрофия. Возможны рецидивы узелков.

Поражение слизистых оболочек при этих заболеваниях может быть изолированным, но чаще оно сочетается с кожными высыпаниями. На миндали-

нах, мягком и твёрдом нёбе, языке, щеках обнаруживают плотные блестящие узелки, окаймлённые ободком гиперемии, или бледно-жёлтые бляшки, иногда гипертрофированные или изъязвлённые.

Лечение: противотуберкулёзная терапия саркоидов неэффективна, что доказывает их нетуберкулёзную природу. Эффект получен от применения кортикостероидов.

Гиалиноз (болезнь Урбаха-Уайса). Заболевание белкового (липопротеинового) обмена веществ, при котором в толще кожи и слизистой оболочки откладывается гиалин, преимущественно вокруг сосудов и в их стенках. Клинически процесс проявляется на коже различного размера узлами желтоватого цвета, напоминающими ксантомы, а на слизистой оболочке - мелкими плотными узелками желтоватого цвета, часто скученными в виде гроздей. Нередко узелки высыпают на голосовых связках, что вызывает афонию.

Протеинозлипоидный (Урбаха-Вите синдром). Описан в 1924году. Аутосомно-рецессивно наследуемое заболевание в виде гиалиноза кожи и слизистых оболочек. Этиология - нарушение белково-липоидного обмена в виде отложений липопротеинов в коже и слизистых оболочках, нарушение метаболизма коллагена.

Начиная с грудного возраста, на коже и слизистых оболочках определяются твёрдые желтоватые узелковые отложения, особенно выраженные в полости рта, на губах, щеках, языке, голосовых связках, миндалинах. Элементы могут выглядеть как желтовато-белые инфильтрированные участки, напоминающие лейкоплакию. Выражены макрохейлия и макроглоссия. Нередки психические расстройства, патологическая сахарная кривая, р-гиперглобулинемия.

*Лечение:*тигазон. этретинат по 0,5-1 мг/кг в сутки, дипромоний, гепарин.

Мукополисахаридоз. Генетически обусловленные нарушения обмена гликозаминогликанов с внутриклеточным накоплением последних в различных органах и тканях. Отмечаются грубые черты лица, накопление гликозаминогликанов в языке (большой язык).

Другие обменные нарушения. Алкаптонурия, характеризующаяся нарушением обмена тирозина, приводит к отложению гомогентизиновой кислоты в тканях, с серо- или чёрно-голубоватым, тёмно-коричневатым окрашиванием тканей лица и полости рта. Аналогичные изменения наблюдаются при гемохроматозе (наследственный дефект обмена железа, описан в 1865 году).

Липоматоз проявляется симметричным утолщением языка вследствие отложения в толще мышц множественных липоматозных узлов (Ogawa A. с соавт., 1988). Заболевание вызвано нарушением липидного обмена.

БОЛЕЗНИ СЕРДЕЧНОСОСУДИСТОЙ СИСТЕМЫ

Сердечно-сосудистые заболевания занимают одно из первых мест среди заболеваний человека. Имеется тесная функциональная взаимосвязь сердечно-сосудистой системы с органами дыхания, желудочно-кишечного тракта, почками.

При болезнях сердечно-сосудистой системы могут наблюдаться изменения и в органах полости рта: некроз мягких тканей, развитие долго не заживающих язв, кровотечения и т.д. И.О.Новик и Н.А.Пашканг (1966) при недостаточности кровообращения с явлениями декомпенсации отмечали гиперемию слизистой оболочки, заболевания пародонта. Развитие трофических язв было обусловлено, по-видимому, длительным нарушением периферического кровообращения. Нередко изъязвления слизистой рта сопровождались некрозом альвеолярной кости. Отмечался десквамативный глоссит, цианоз слизистой оболочки полости рта и особенно языка. Субъективные ощущения проявлялись в виде чувства жжения, давления, распирания слизистой оболочки, в невралгических болях в области зубов. А.Д.Джафарова, В.В.Бобрик (1973) объясняли поражения в органах полости рта явлениями гипоксии тканей. D'Atri (1974) развитие патологических процессов в полости рта связывал с микроциркуля-торными нарушениями. Характерными симптомами данного вида патологии являлись гингивостоматиты, десквамативный глоссит, кандидамикоз, ишеми-ческий некроз и парестезии слизистой оболочки. Некрозы с секвестрацией костных структур при резком нарушении периферического кровообращения наблюдали Б.Г.Гусейнов с соавт. (1976). По нашим данным, компенсированные формы сердечно-сосудистой недостаточности не сопровождаются какими-либо специфическими для данного вида патологии изменениями со стороны слизистой оболочки полости рта. Эти изменения не развиваются и в случаях устойчивости барьерных функций слизистой оболочки, даже при тяжёлой форме сердечно-сосудистых расстройств и активном лечении основного заболевания. ... Однако, в этих условиях могут отмечаться обострения хронических стоматитов, принимающих нередко перманентный характер, особенно у больных с несани-рованной полостью рта и страдающих хроническим тонзиллитом. В то же время сердечно-сосудистая недостаточность с явлениями декомпенсации имеет чёткие клинические проявления в полости рта. Слизистая оболочка бледная, с цианотичным оттенком в области нёбных дужек, десневого края. Выражен цианоз губ и прилегающих участков кожи. Слизистая оболочка щёк, языка отёчна. Пастозность мягких тканей придаёт "бугристый" вид щекам, вестибулярной поверхности губ. Трофические расстройства нередко проявляются в виде изъязвлений, особенно в участках постоянной травмы (патологический прикус, зубные протезы, нависающие края пломб). Язвы, как правило, выполнены некротическим налётом, сопровождаются резким гнилостным запахом изо рта. Глубина и размер язв зависят от характера течения основного заболевания. В окружении язв слизистая оболочка без реактивных воспалительных изменений (т.н. ареактивное течение). При стойкой декомпенсации сердечно-сосудистой системы некротические изменения слизистой оболочки могут прогрессировать и распространяться на подлежащие участки костной ткани, что приводит к локальному остеомиелиту с последующей секвестрацией.

Признаком сердечно-сосудистой недостаточности **(рис. 10-19)** могут явиться изменения эпителия языка. На спинке языка отмечается десквамация нитевидных сосочков. Он становится гладким и блестящим ("полированный

Рис. 10-19: Незаживающая трофическая язва угла рта при сердечно-сосудистой недостаточности.

язык"). Вследствие атрофии нитевидных сосочков и истончения эпителия языка больные нередко отмечают жжение.

Ишемическая болезнь сердца **(рис. 10-20,10-21),** протекающая обычно на уровне гиперлипидемии, также может проявляться в виде очаговой ишемии языка (феномена Рейно). Nakashima I. ссоавт. (1986) описывают найденное при аутопсии атеросклеротическое поражение коронарных артерий в сочетании с развитием очаговой ишемии дорсальной поверхности языка (в виде своеобразной пятнистой картины чередования участков нормального кровенаполнения розового цвета и бледных ишемизированных участков). Феномен **256** Рейно может наблюдаться на языке и при неврологических заболеваниях; Nielsen H.V. с соавт. (1984) описал наблюдение пациента с пароксизмальной дизартрией (что, вероятно, объясняется нервно-трофическими нарушениями).

Декомпенсированные пороки сердца. Слизистая отёчна, сухая, бледная с цианотичным оттенком. Отмечается катаральный стоматит. В тяжёлых случаях возможны изъязвления, захватывающие и язык. Язвы носят характер трофических, с неровными подрытыми краями,

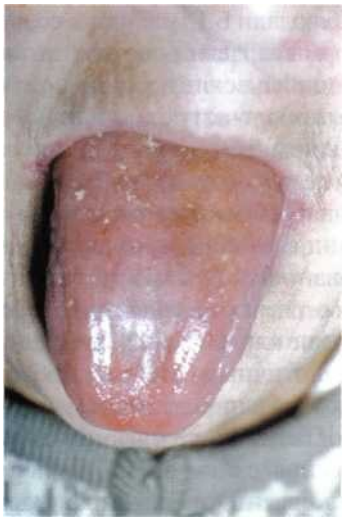

Рис. 10-20: Атрофический глоссит при ишемической болезни сердца.

Рис. 10-21 : Эрозивный глоссит при ишемической болезни сердца.

дно покрыто серовато-белым налётом. Воспалительная реакция отсутствует (ареактивное течение).

При нарушениях кровообращения 2-3 степени описаны множественные некротические процессы в мягких тканях полости рта, распространяющиеся на лицо, верхние отделы шеи. Т.И.Лемецкая (1982) описывает некроз мягких тканей с поражением челюстных костей, а также с образованием сквозных дефектов щеки. Вследствие некротического распада возможны тяжёлые кровотечения. Заживление таких повреждений, обусловленных тяжёлыми нарушениями трофики тканей, как правило, очень плохое. При длительном существовании дефектов предполагают их перерождение. Местно полость рта обрабатывают антисептическими растворами, накладывают эпителизирующие средства, стимулирующие кровообращение (актовегин,солкосерил, линимент дибунола и т.д.). Назначают щадящую диету, богатую необходимыми питательными веществами и витаминами, прежде всего С и Р.

Специфические изменения в полости рта при пороках сердца носят название **синдрома Паркса-Вебера.** При этом в полости рта наблюдаются поражения слизистой оболочки, обширные телеангиэктатические кровоизлияния; в передней трети языка - бородавчатые разрастания, которые могут изъязвляться *(бородавчатый язык).*

Инфаркт миокарда. Заболевание характеризуется некротическим процессом в сердечной мышце вследствие ослабления или прекращения притока крови к ней. Изменения миокарда происходят обычно в каком-либо его участке (в бассейне ветвей коронарной артерии). Заболеванию способствует физи- «С7 ческое перенапряжение, курение, приём обильной жирной пищи и спиртных напитков. В патогенезе инфаркта миокарда играют роль несколько факторов: органическое сужение просвета коронарной артерии или её ветвей, спазм коронарной артерии при заболеваниях сердца, тромбоз коронарных артерий, нарушение метаболизма сердечной мышцы, нарушение коллатерального кровообращения сердца.

В клинической картине заболевания в большинстве случаев на начальных этапах его развития отмечается болевой синдром, чувство болезненного сдавления. Иногда боли настолько острые, что вызывают шок; боль может иррадиировать в самых различных направлениях, имитируя иногда абдоминальный синдром.

Изменения в слизистой оболочке полости рта при инфаркте миокарда обусловлены длительностью и тяжестью заболевания. Они не являются специфическими и, как правило, развиваются вторично, при этом не являясь диагностическим признаком болезни. Н.Ф.Китова и З.М.Миканба (1968) в первые дни заболевания отмечали небольшие изменения в языке: десквамативный глоссит, глубокие трещины языка, нередко обнаруживалась гиперплазия нитевидных и грибовидных сосочков. При капилляроскопическом исследовании у большинства больных форма капилляров была продольной или радиальной, они располагались в виде клубочков. Венозная бранша капилляров была расширена, проследить же артериальную браншу обычно не удавалось. В сосудах иногда отмечались стазы, отток крови был замедленным. У пациентов с ярко окрашен-

ным малиновым языком капилляроскопически определялись кровоизлияния в сосочках и межсосочковых структурах языка. Подобные изменения развивались чаще в тяжёлых случаях заболевания миокарда, сопровождающегося нарушением гемодинамики. Слизистая оболочка полости рта почти всегда цианотична.

Таким образом, исследования показывают, что экстравазаты, отмечаемые на слизистой языка, являются следствием нарушения гемодинамики в капиллярном русле и развиваются часто как результат поражения миокарда. Этот факт -важный диагностический признак данной органной патологии. Диагностику дополняют данные капилляроскопии кончика языка.

Любые стоматологические манипуляции при инфаркте миокарда проводятся лишь по строгим показаниям, под контролем лекарственной терапии и в период наиболее благоприятной фазы течения болезни.

Гипертоническая болезнь. Заболевание является одной из часто встречающихся форм артериальной гипертонии, когда гипертензия является главным признаком патологического процесса вследствие нарушения функции центральных нервно-рефлекторных механизмов, регулирующих уровень артериального давления. Гипертония встречается чаще у лиц, работа которых связана с чрезмерным нервным напряжением, перенесших эмоциональные потрясения, психические травмы, переутомление. Немаловажное значение имеет наследственная предрасположенность к заболеванию.

В полости рта при гипертонической болезни иногда отмечаются измене-**258** ния, соответствующие картине пузырно-сосудистого синдрома. Характерно появление на слизистой оболочке рта и языка геморрагических пузырей вследствие её травмы (патологическим прикусом, инородными предметами, разрушенными зубами и др.). Пузыри существуют в неизменённом виде от нескольких часов до нескольких дней. Обратное развитие проиходит путём либо вскрытия пузыря, либо при рассасывании его содержимого. При вскрытии пузыря образующаяся эрозия быстро эпителизируется. Признаков воспаления в окружении пузырей и подлежащих тканях обычно не наблюдается. Симптом Никольского, как правило, отрицательный. Акантолитические клетки в мазках-отпечатках с поверхности эрозий вскрывшихся пузырей отсутствуют. Т. И.Лемец-кая (1966) указанные изменения описывает как гематомы, обусловленные патологией сосудистой системы. У большинства больных, страдающих пузырно-сосудистым синдромом, в анамнезе имеется артериальная гипертензия. Не исключается связь геморрагических пузырей с изменением сосудов в результате сердечно-сосудистых заболеваний (А.Л.Машкиллейсон и др., 1972). В генезе пузырно-сосудистого синдрома важное значение имеет проницаемость сосудов капиллярного типа и прочность контакта эпителия с соединительнотканным слоем слизистой оболочки (состояние базальной мембраны). В связи с этим при повышенной проницаемости сосудистой стенки, а также при её повреждении образуются геморрагии. В участках деструкции базальной мембраны они отслаивают эпителий от подлежащей соединительной ткани, образуя пузырь с геморрагическим содержимым. В отличие от истинной пузырчатки, при пузырно-сосудистом синдроме отсутствуют характерные для неё акантолиз

и акантолитические клетки. В отличие от аллергических воспалительных заболеваний слизистой оболочки полости рта, геморрагические пузыри быстро возникают вслед за травмой и быстро претерпевают обратное развитие без острых воспалительных изменений в окружающих и подлежащих тканях.

Терапия заключается в лечении сердечно-сосудистых заболеваний, тщательной санации полости рта, исключении возможных травмирующих агентов, назначении комплекса витаминов С и Р.

ЭНДОКРИННЫЕ ЗАБОЛЕВАНИЯ

Эндокринная система, наряду с центральной нервной, контролирует метаболические процессы организма. Её регулирующее влияние проявляется в процессе роста и старения организма, контроле трофических функций всех органов и систем. При некоторых эндокринных расстройствах наблюдаются изменения слизистой оболочки полости рта, языка и губ.

Акромегалия. Заболевание, обусловленное гиперфункцией эозинофиль-ных клеточных образований передней доли гипофиза, развивается при избыточном поступлении в организм гормона роста. В этиологии заболевания имеются опухоли гипофиза, травмы черепа, инфекции. Провоцирующими факторами могут явиться удаление яичников, менопауза, беременность. Лёгкая форма акромегалии встречается в период климакса у некоторых женщин и мужчин, однако сначала она мало заметна. Клиническими признаками заболевания являются половые расстройства, головные боли с локализацией чаще в **253** лобно-теменной и височных областях, периодически - головокружение, тошнота, рвота, парестезии конечностей. Позднее появляются отёки, мышечная слабость, расстройства зрения, разрастание скелета и мягких тканей, изменяющие внешний вид пациента. Отмечается увеличение нижней челюсти (прогнатия), укрупняются черты лица, утолщаются губы, увеличивается язык (макро-глоссия). Сосочки его часто гипертрофированы, он с трудом помешается во рту, речь затруднена (невнятная). Нередко на языке появляются складки и борозды. Слизистая оболочка полости рта плотная, бледно-розового цвета, не собирается в складку, имеется гиперплазия концевых отделов выводных протоков слюнных желёз. Разрастание язычка и голосовых связок сопровождается понижением тембра голоса. Наблюдается склонность к развитию липом и фибром, бородавок и кожных папиллом. При "частичной" акромегалии разрастаются отдельные части тела: язык, губы, нос и др.

Аддисонова болезнь. Заболевание является следствием хронической недостаточности коры надпочечников; исключительно редко встречается у детей до 10-летнего возраста. Причинными факторами могут служить стрессовые состояния, инфекционные болезни, психическое и физическое перенапряжение, гиповитаминозы и т.д. Существует предположение, что предрасполагающим фактором в развитии хронического кандидамикоза является первичный наследственный дефект кожных покровов. Всасывающиеся в организм продукты жизнедеятельности Candida albicans действуют как токсины либо как перекрёстно

реагирующий антиген с последующим прогрессирующим повреждением эндокринныхжелёз (Shannon с соавт., 1966).

Кандидамикоз обычно предшествует симптомам эндокринопатии (Маккьюсик, 1967), проявляющимся в истощении, гиподинамии, физической и умственной слабости, тахикардии, низком артериальном давлении и пр. Гипогликемия не является обязательным признаком болезни. Характерна коричневая гиперпигментация кожных покровов (меланодермия), от тёмно-смуглой до негроидной, особенно на участках давления, рубцово изменённых участках. При этом ладони и ногти остаются светлыми.

На слизистой оболочке полости рта, крае и боковых поверхностях языка появляются коричневые пятна без признаков воспаления. Пятна могут принимать форму полос, локализуясь на губах, дёснах, слизистой оболочке щёк, и отличаться синеватым или серовато-чёрным оттенком. Форма пятен овальная, кольцевидная, в виде полос или мелкой зернистости. Заболевание следует дифференцировать с пигментациями слизистой оболочки при болезнях печени, с изменениями посттравматическими, невоидными, неопластического генеза и хлоазмой беременных. Больные с пигментациями слизистой рта нуждаются в обследовании и лечении у эндокринолога.

Болезнь Иценго-Кушинга развивается вследствие гиперфункции коры надпочечников при поражении гипоталамо-гипофизарной системы. Нередко является осложнением длительной кортикостероидной терапии.

Отмечается ожирение лица, шеи, груди, живота. Лицо округлое, щёки взду-**280** тые, вишнёво-красного цвета. На коже живота, бёдер, плеч появляются багрово-красные или цианотичные полосы (стрии). Нередко наблюдается гирсутизм (избыточная продукция андрогенов). Кожа сухая, отмечаются фурункулы, импетиго, угри. Нередко заболевание сопровождается остеопорозом челюстных костей, пародонтитом; макрохейлит проявляется в увеличении губ. Описаны случаи макроглоссии, глоссита с явлениями гиперкератоза дорсальной поверхности языка. В полости рта могут развиваться язвенные процессы, обусловленные высоким катаболическим эффектом кортикальных гормонов, кандидамикоз. В результате нарушения процессов физиологической десквамации эпителия наблюдается стойкое изменение окраски слизистой оболочки полости рта. Вестибулярная поверхность губ, щёк по линии прикуса, боковых поверхностей языка белесовато-сероватого оттенка. В участках травмы легко отторгаемый и скусываемый эпителий имитирует мягкую лейкоплакию. Заболевание часто осложняется гипертонией и сахарным диабетом. На языке отмечаются также трофические язвы,кандидоз.

Сахарный диабет - заболевание, обусловленное недостаточностью в организме гормона (инсулина), вырабатываемого р-клетками инсулярного аппарата поджелудочной железы. В этиологии заболевания большое значение имеют наследственные факторы, стрессовые ситуации (бытовые, производственные), сопровождающиеся нарушениями энергетического обмена и деформацией ауры, инфекции, истощающие инсулярный аппарат, обильное углеводистое питание. Клинические симптомы: повышенная жажда, обильное мочеотделение, мышечная слабость, кожный зуд, гипергликемия. Отмечается сухость кожных покро-

вов и слизистой оболочки полости рта, желтоватая окраска кожи ладоней и подошв. Катаральный маргинальный гингивит не отличается признаками специфичности **(рис. 10-22).** Нередкой формой патологии полости рта при диабете является кандидамикоз слизистой оболочки, в том числе языка и губ. Слизистая оболочка истончена, слабо увлажнена. Язык сухой, его сосочки десквамированы,

Рис. 10-22: Гингивит при диабете.

клинические симптомы его повреждения сходны с эритематозной формой кандидамикоза, нередки парестезии. Имеются признаки ангулярного хейлита (заеды) **(рис. 10-23).**

Рис. 10-23 : Язык при диабете(хронический кандидоз, складчатый язык).

По нашим клиническим наблюдениям, у больных, страдающих декомпенсированной формой сахарного диабета, возможно развитие декубитальных язв полости рта вследствие трофических нарушений. Язвы могут покрываться некротическим налётом, существуют довольно длительно **(рис. 10-24).**

Рис. 10-24: Трофическая язва языка при диабете.

При декомпенсированной форме диабета наблюдается нарушение анализаторной функции вкусового рецепторного аппарата (СМ.Будылина, Л.Д.Резцова, 1969), возможно развитие декубитальных изъязвлений слизистой оболочки полости рта и языка в участках её травмирования. Язвы отличаются длительным течением, в основании их- плотный инфильтрат, эпителизация замедлена. Снижение репаративных свойств слизистой оболочки обусловлено нарушениями окислительно-восстановительных

Рис. 10-25: **Пародонтитпри диабете (остеолизис).**

процессов. В отдельных случаях появление на слизистой оболочке полости рта папулёзных элементов может явиться признаком скрытой формы сахарного диабета. Сочетание сахарного диабета с гипертонической болезнью нередко проявляется во рту тяжёлой формой красного плоского лишая (синдром Гринштпана) **(рис. 10-25).**

По данным Lerin (1965), у больных сахарным диабетом выявляется отёчность и гиперемия языка. Диффузный катаральный стоматит, ярко-красная слизистая оболочка полости рта на фоне гипосаливации отмечены Т.Т.Школяр (1969) у 2/3 больных сахарным диабетом.

Нередко при этом заболевании развивается атрофический дерматоз с липодистрофией (исчезновением подкожной жировой клетчатки), носящий название **синдрома Оппенгейма-Урбаха (рис. 10-26).** При этом на коже, слизистой оболочке полости рта (особенно языка и глотки) появляются от- дельные или множественные слегка блестящие папулы, постепенно превращающиеся в резко отграниченные бляшки с желтоватым центром и красной или синевато-фиолетовой каймой; центр бляшек позднее атрофируется, появляются телеангиэкта-зии.

Рис. 10-26 : **Эрозии языка при синдроме Оппенгейма-Урбаха.**

В профилактике сахарного диабета имеет значение своевременное выявление скрытого диабета, предупреждение нарастания инсулиновой недостаточности, ограничение углеводов в рационе питания и исключение несовместимых пищевых продуктов, устранение стрессовых ситуаций. Лечение проводится эндокринологом. Стоматологом проводится симптоматическая терапия в зависимости от признаков патологии слизистой рта, включающая противогрибковые, кератопластические средства, фитотерапию. Всем больным необходима санация полости рта, лечение пародонтита и атравматич-ное протезирование в случаях частичной или полной вторичной адентии.

Гипотиреоз (рис. 10-27,10-28)- недостаточность функции щитовидной железы - сопровождается нарушением развития и ростадетей, отмечается кретинизм. Предрасполагающими факторами во взрослом возрасте являются пе-

Рис. 10-27: Отёчный язык при микседеме.

ренесённые инфекции, неполноценное питание, рентгеновское облучение, удаление щитовидной железы, нервно-психические заболевания. В клинической картине на первое место выступают из-менения высшей нервной деятельности (вялость, сонливость, медлительность, безразличие к окружающему, ослабление памяти и т.д.).

Отёчная форма заболевания называется микседемой. Вследствие пропитывания кожи, слизистых оболочек и подкожной клетчатки муцинозным веществом развиваются отёки. Они напоминают почечные и сердечные, но при надавливании на отёчную ткань ямка не образуется. Наблюдается сухость, увеличение губ, языка, трещины губ. Макроглос-сия проявляется уже в грудном возрасте. Язык настолько увеличен, что не помещается в полости рта, по краям видны отпечатки зубов. Характерен вид больного: рот приоткрыт, подбородок запавший, язык высунут изо рта. Юношеская микседема часто сопровождается цианозом, стойким увеличением языка, губ, дёсен. Наблюдается ксеро-стомия. Из-за большого количества каротина в коже губы приобретают жёлтый оттенок. Вследствие набухания слизистой оболочки гортани голос становится глухим, сиплым. Общие изменения соответствуют клинике психоневроза. Отёк языка при микседеме следует отличать от отёка его при других состояниях. Постоянными признаками гипотиреоза являются гиперхолестеринемия и каро-тинемия (вследстве чего появляется желтоватая окраска кожи и слегка - слизистых оболочек). Отмечаются нарушения вкуса вплоть до полной его потери.

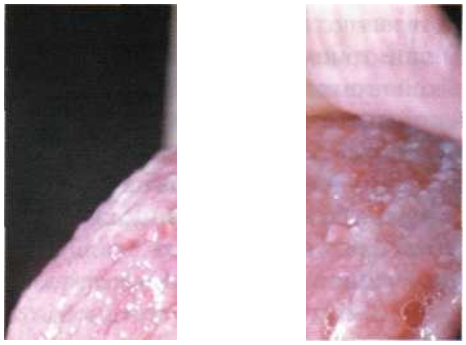

Рис. 10-28: Десквамативный глосситпри гипотиреозе.

Тиреотоксикоз (базедова болезнь) **(рис. 10-29)** развивается вследствие гиперплазии и гиперфункции щитовидной железы. Отмечаются утомляемость, одышка, сердцебиение, раздражительность, потливость, потеря в весе, экзофтальм, тремор пальцев рук, век, языка. В полости рта нередкими симптомами являются жжение слизистой оболочки, снижение вкусовой чувствительности (гипогевзия), ангулярный хейлит, десквамативный глоссит, складчатый язык. Нитевидные сосочки чаще сглажены; очаги десквамации эпителия находят не только на спинке языка, но и на его боковых и нижней поверхностях, щеках и

слизистой оболочке дна полости рта, что соответствует картине "географического" стоматита.

Наибольшее распространение при лечении тиреотоксикоза получили препараты йода. При комплексном лечении применяют анаболические и половые гормоны, препараты коры надпочечников, витамин В12. С введением в практику тиоцианатов, тиомочевины и тиоурацила получены новые антитиреоидные средства. Широкое применение получил новый препарат мерказолил, обладающий малой токсичностью. Эффективно включение в терапию таких препаратов, как аминазин, триоксазин, андаксин, дипразин (пипольфен), кокарбоксилаза (при стойкой тахикардии), анаболических средств и глюкокортикоидов. Лечение поражений полости рта симптоматическое.

Рис. 10-29:
Язык при гипертиреозе.

Синдром Георге. Нарушения функции паращитовидныхжелёз (патология фосфорно-кальциевого обмена, недостаточность клеточного иммунитета). Клинически проявляется поражением крупных сосудов, развитием расщелины верхнего нёба, нарушениями двигательной функции языка.

Аномалии развития щитовидной железы. На первых неделях эмбриональной жизни зачаток щитовидной железы находится на передней стенке глотки, рядом с зачатком языка, и опускается на переднюю поверхность шеи по мере развития эмбриона; при этом образуется щито-язычный проток. При нормальном развитии верхняя часть протока облитерируется, а его конец, прилежащий к ротовой полости, сохраняется в виде воронки или ямки (слепое отверстие). Отмечены случаи задержки щитовидной железы в области корня языка в процессе онтогенеза, а также сохранения части её по ходу редуцированного щито-язычного протока в виде отдельных островков, располагающихся от подъязычной кости до подъязычного отверстия. Описаны опухолевидные образования в области корня языка, содержащие элементы ткани щитовидной железы. Встречаются случаи аберрантных ("заблудившихся") щитовидныхжелёз, располагающихся в корне языка или в самой его толще, надкостнице подъязычной кости и под углом нижней челюсти; в области передней нёбной дужки с переходом на стенку глотки, в области дна полости рта, на стенках гортани, голосовых складках, в трахее, в заглоточной области, между большими сосудами шеи, под ухом, экстраперитонеально и в яичниках.

Дистопия щитовидной железы при нормальной её функции не выявляется, однако в периоды полового созревания, лактации, беременности, родов, климакса, при инфекционных заболеваниях часто отмечается компенсаторное увеличение щитовидной железы, а при эндокринных расстройствах увеличение

размера щитовидной железы бывает стойким, и тогда она обнаруживает свою атипичную локализацию.

При расположении щитовидной железы на корне языка она имеет вид округлого, дольчатого, плотного образования, прикрепляющегося на ножке к неизменённому основанию слизистой оболочки корня языка. Окраска образования зависит от кровенаполнения (розовая, багрово-красная, фиолетовая), величина варьирует от 0,5 до 3-5 см. В зависимости от размеров щитовидной железы, располагающейся у корня языка, отмечается соответствующая симптоматика. При больших размерах беспокоит ощущение инородного тела в полости рта, затруднение глотания и дыхания, нарушение речи. При прогрессирующем увеличении нередка угроза асфиксии. В зависимости от величины и состояния образования, методы лечения его различны. При подозрении на озлокачествление увеличивающейся железы, частых её травмах показано хирургическое *иссечение образования.*

Болезни половыхжелёз. Гормональная недостаточность половых желёз наблюдается при первичном заболевании желёз, при поражении центральной нервной системы, желёз внутренней секреции (гипофиза, надпочечников, щитовидной железы и др.). Некоторые нарушения половых желёз сочетаются с теми или иными изменениями слизистой оболочки рта, языка и губ. Чаще эти изменения наиболее характерны при заболеваниях половых желёз у женщин.

Нарушения менструального цикла. (Рис. 10-30). Наиболее часто больные овариально-эндокринными заболеваниями жалуются на нарушение менструального цикла, которое является единственным выражением нарушения функции яичников. Аменорея считается основным симптомом первичной или вторичной яичниковой недостаточности. У зрелой женщины аменорея может быть выражением яичниковой гиперфункции. Аменорея у женщин в преклимактерическом возрасте обычно связана с гиперфолликулинизмом. Маточные кровотечения являются другим эндокринным признаком овариального заболевания. У девушек маточные кровотечения могут явиться следствием гиперфолликулинизма.

Рис. 10-30:
Язык при дисфункциональных маточных кровотечениях.

Нарушения в период беременности чаще обусловлены токсикозами, нередко сопровождающими изменения функции половых гормонов. Гормональные нарушения могут быть обусловлены ранним или поздним половым созреванием и др. Все указанные выше состояния, связанные с функциональными расстройствами половыхжелёз, находятся под непосредственным влиянием центральной нервной системы и функционально связаны с другими эндокрин-

ными железами. Как правило, они вызывают те или иные сдвиги обмена, гиповитаминозы, дисбактериозы, аллергические реакции замедленного и немедленного типа и т.д., и нередко являются причинными или фоновыми в развитии патологических нарушений слизистой оболочки полости рта, языка и губ. Поэтому в полости рта при этом можно наблюдать различные формы стоматитов, глосситов,хейлитов.

Климакс - переходный период; наиболее ярко он проявляется в жизни женщины (следует за половой зрелостью и предшествует менопаузе). В течение климакса отмечается прекращение менструации и угасание гормональной и генеративной функции яичников, что является нормальным физиологическим процессом, протекающим без особых расстройств. Однако, нередко при климаксе наблюдаются различные патологические нарушения. У женщин климакс наступает в возрасте 45-55 лет. В случаях прекращения менструации раньше 40 лет говорят о преждевременном климаксе; прекращение менструации после 55 лет считается поздним климаксом. Раннему наступлению климакса способствует умственное перенапряжение, недостаточное питание, гипофункция яичников, тяжёлый физический труд. Длительность климактерического периода - от 6 месяцев до 3-5 лет. При климаксе, сопровождающемся увеличением экскреции гонадотропных гормонов, имеет место уменьшение экскреции АКТГ (кортикотропина), что нередко приводит к понижению адаптации организма женщины к физиологическим изменениям в этом периоде. В климактерическом периоде возникают первичные изменения в центральной нервной 23G системе, иногда приводящие к патологическим состояниям: климактерический невроз, парестезии, глоссалгии, патологические изменения слизистой рта. Многие отмечают сосудистые расстройства в связи с дефицитом фолликулярного гормона, что и обусловливает некоторые патологические изменения в организме, укладывающиеся в понятие "климактерический синдром". В результате нарушения деятельности высших нервных центров, в первую очередь развиваются раздражительность, смена настроения, утомляемость, плаксивость, снижение трудоспособности, появляются головные боли, ипохондрия, ощущение переполнения желудочно-кишечного тракта и половых органов; нередко наблюдается нарушение сна, климактерический психоз. Большинство этих состояний связано с нарушением эстрогенной функции яичников и обусловлено их атрофией. Отмечаются симметричные боли в суставах, нередко - ограничения их подвижности, незначительные деформации. Другим признаком нарушения эстрогенной функции яичников является климактерический, а также менопаузальный остеопороз, что обусловлено снижением у женщин в этот период уровня эстрогенов (последние способствуют повышению активности остеобластов, активируя процесс кальцификации костей). Нередко во время климакса развивается сахарный диабет.

Известна высокая чувствительность слизистой рта к дисфункции половых желёз. Изучены изменения эпителия на протяжении менструального цикла под влиянием эстрогенов и прогестерона. Признана взаимосвязь ритма и интенсивности выделения половых гормонов и состояния слизистой рта, особенно пародонта, проявляющаяся в патологических условиях развитием стоматитов,

Рис. 10-31 : Десквамативный глоссит при климаксе.

гингивитов, хейлитов и глосситов (гормональные стоматиты). При пониженной функции яичников изменения языка проявляются в атрофии его слизистой оболочки на дорсальной поверхности. Поданным Lerin (1965), при климаксе отмечается хронический десквамативный глоссит **(рис. 10-31);** аналогичная картина наблюдается при первичной аменорее с явлениями полового инфантилизма и при кастрационном синдроме. Ворсинчатый язык отмечен при функциональных маточных кровотечениях. Сообщают об обратимом увеличении слюнных желёз при менструации (менструальный паротит), что наблюдается также при беременности, климаксе, патологических гипогонадных состояниях. Нарушение функциональной активности слюнных желёз (гипосаливация) сопровождается сухостью слизистой рта и является одним из ведущих признаков нарушения функции половых желёз и встречается часто при физиологическом климаксе, патологическом гипогона-дизме. Ксеростомия связана с недостаточностью гормональной активности яичников и гипогонадизмом. Положительный эффект при её лечении половыми гормонами является доказательством этой связи.

Большое значение имеет тактика врача при стоматологических вмешательствах у больных с эндокринными нарушениями. Следует учитывать возможные осложнения при хирургических вмешательствах в полости рта в виде кровотечений (могут отмечаться в предменструальный и менструальный периоды); при истощении функции коры надпочечников в период оперативных вмешательств (острая сосудистая недостаточность). При болезни Аддисона удаление зубов может спровоцировать адреналовый криз, сопровождающийся тяжёлым обезвоживанием и шоком. Снижение регенераторной способности слизистой оболочки полости рта отмечается при пониженной активности половых желёз, гипофиза, сахарном диабете. Поэтому при хирургическом вмешательстве необходимо проводить манипуляции с минимальной травмой и только при острых показаниях. При сахарном диабете излишнее травмирование может вызвать состояние декомпенсации с развитием в тяжёлых случаях комы.

ЗАБОЛЕВАНИЯ КРОВЕТВОРНОЙ СИСТЕМЫ

Одной из нерешённых проблем медицины является ранняя диагностика болезней системы крови. Патологические процессы, возникающие на слизистой оболочке полости рта, языка и губ, часто являются первыми признаками поражения этой системы (как, например, при макроглобулинемии Вальденстрема - множественные линейные язвы языка (Zulian M. с соавт, 1987)).

Ряд заболеваний системы крови имеет типичные проявления на слизистой рта. Другие же симптомы являются нередко признаками осложнений, связанных с вторичными гиповитаминозами, нарушениями белкового, углеводного и жирового обменов, последствиями применения иммунодепрессантов и цитостатических лекарственных средств. Очень часто больные с заболеваниями гемопоэтической системы в начале болезни обращаются за помощью к стоматологу, поскольку первичными симптомами основного заболевания могут быть поражения органов и тканей полости рта. Лечение таких больных должно быть щадящим, так как при грубом воздействии на ткани могут возникнуть вторичные осложнения, трудно поддающиеся терапии и осложняющие течение основного заболевания.

Анемии. Анемия - состояние, характеризующееся уменьшением количества эритроцитов и снижением содержания гемоглобина в крови. При анемии нарушаются окислительные процессы и развивается кислородное голодание тканей (гипоксия). В результате гипоксии в крови накапливаются недоокисленные продукты обмена, воздействующие на центральную регуляцию кровообращения, нервно-мышечный аппарат сердца и др., отмечается спазм периферических сосудов и поступление в кровеносное русло резервов крови из тканевых депо. В компенсации гипоксии большую роль играют железосодержащие ферменты - потенциальные носители кислорода. В компенсации анемического состояния важная роль принадлежит костному мозгу.

Гипохромные анемии. *Острая постгеморрагическая анемия.* К группе **268** гипохромных анемий относится условно, так как при кровотечении все составные части периферической крови изменяются в равной степени. Возникает вследствие повреждения кровеносных сосудов, сопровождающегося кровотечением из внутренних органов (желудочно-кишечные кровотечения, разрыв маточной трубы при внематочной беременности, почечные, лёгочные кровотечения, генитальные, геморроидальные и др.).

Клиническая картина характеризуется бледностью кожных покровов, головокружением, снижением температуры тела, обморочным состоянием. Отмечаются частый нитевидный пульс, холодный пот, рвота, судороги. Диагностика острой кровопотери не вызывает затруднений. Трудна диагностика основного заболевания при кровотечениях из внутренних органов. В этом случае необходимо проводить дополнительные лабораторные исследования, а также руководствоваться синдромами остро возникающего малокровия.

Слизистая оболочка полости рта при постгеморрагической анемии бледна, иногда с синюшным оттенком. При патологических элементах (эрозии, язвы, афты) отмечается их чёткое контурирование от окружающих тканей. Край десны бледный, сосудистый рисунок не выявляется. Слизистая оболочка дорсальной и вентральной поверхности языка бледная, сосочки языка контурированы нечётко, порой сглажены.

Хроническая постгеморрагическая анемия. (Рис. 10-32). Развивается вследствие длительных и повторных кровопотерь и может наблюдаться при кровотечениях из желудочно-кишечного тракта, повреждениях почек, распаде злокачественных новообразований, затрагивающих крупные сосуды. Длительная

Рис. 10-32: Язык **при** хронической постгеморрагической анемии ("языкдонора")

хроническая кровопотеря с течением времени приводит к истощению "фонда железа" в организме с последующим развитием железодефицитной анемии. Признаки изменения слизистой оболочки полости рта, языка и губ принципиально не отличаются от изменений, характерных для острой постгеморрагической анемии. Постоянным признаком становится наличие отпечатков зубов по линии их смыкания на щеках в результате нарушения тур гора слизистой. Отмечены случаи развития десквамативного глоссита.

Железодефицитные анемии. В эту группу объединяют различные по этиологии анемические синдромы, в основе которых лежит недостаток железа в организме. Истощение резервов железа в тканях приводит к расстройству окислительно-восстановительных процессов и сопровождается трофическими нарушениями эпидермиса, ногтей, волос и слизистых оболочек, включая слизистую полости рта.

Железодефицитная анемия часто выявляется у женщин 30-50-летнего возраста, нередко в предклимактерическом периоде. Заболевание также часто развивается у женщин, страдающих обильными кровопотерями (при фиброматозе матки, дисфункции яичников и др.).

Впервые об изменениях языка у больных анемией упоминает Dawson в 1846 году. В 1926 году Moersch и Соппегнашли характерный глосситу 17% больных анемией. При простой ахлоргидрической анемии Witts (1930) обнаружил изменения языка у 25% больных. Атрофию и гиперкератинизацию эпителия слизистой оболочки рта, атрофию мышц языка и образование трещин в углах рта Waldenstrom (1938) связывал с дефицитом железа у больных.

Частыми симптомами являются парестезии полости рта, воспалительные и атрофические изменения, нарушения вкусовой чувствительности. Х.Х.Владос и М.С.Дульцин (1943) в диагностике железодефицитной анемии придавали большое значение изменениям языка. Появляющиеся пятна ярко-красного цвета с локализацией на боковых поверхностях и кончике языка сопровождаются чувством жжения, а нередко и болезненностью при механическом раздражении. Снижение и извращение обонятельной и вкусовой чувствительности сопровождается потерей аппетита. Отмечаются парестезии в виде чувства жжения, пощипывания, покалывания, "распирания", проявляющиеся особенно на кончике языка. При приёме острой и солёной пищи парестезии усиливаются, а иногда появляются боли в языке. Последний отёчен, увеличен в размере, сосочки резко атрофированы, особенно на кончике языка, спинка его приобретает ярко-красный цвет. У больных поздним хлорозом, кроме того, отмечается извращение вкусовых ощущений (потребность есть мел, сырую крупу и т.д.).

Частым признаком заболевания является нарушение слюнных и слизистых желёз полости рта. Больные отмечают сухость слизистой. Нередки нарушения целостности эпителиального покрова слизистой рта, болезненные, долго не заживающие трещины в углах рта (заеды), кровоточивость дёсен, усиливающаяся при приёме пищи. Атрофия эпителиального покрова выражается в истончении слизистой оболочки, она становится менее эластичной и легко травмируется. Характерны изменения языка (атрофия эпителия и сосочков).

В.М.Уваров и соавт. (1975) по характеру атрофического процесса поверхности языка выделяют четыре вида его поражений: 1) атрофический процесс захватывает нитевидные сосочки кончика языка; 2) атрофия не только нитевидных, но и грибовидных сосочков кончика языка (отмечается у большинства больных); 3) атрофия всех сосочков только на передней половине языка; 4) атрофия эпителиального покрова и всех сосочков языка: язык гладкий, "полированный" (что встречается при тяжёлых формах заболевания), нередко на его поверхности наблюдаются глубокие складки. Monto и соавт. (1961) клинико-морфологические изменения слизистой рта относят за счёт дефицита витаминов группы В.

Однако, нередко симптомом анемии может быть лишь атрофичный вид языка. Выявляемые в ряде случаев при гипохромной анемии беловатые пятна на слизистой оболочке и языке представляют собой **синдром Плуммер-Винсона.** (Рис.**10-33).** Это заболевание является, по сути, сидеропенической дисфагией, возникающей, по-видимому, вследствие недостаточности В-комплекса витаминов. Характеризуется идиопатической микроцитарной, гипохромной анемией, глосситами,сухостью языка, атрофией сосочков языка, хейлитами, "заедами", эзофагофарингитом, атрофичес-ким гастритом, ахлоргидрией. Чаще встречается у женщин во время менопаузы. См. также "Предраковые состояния".

Рис. 10-33 : Синдром Плуммер-Винсона (железодефицитная анемия).

Состояние скрытого дефицита железа (латентная сидеро- пения), нередко возникающее у многолетних доноров, также характеризуется симптомами поражения полости рта. Как указывает В.М.Уваров с соавт. (1975), 10,9% больных предъявляют жалобы на понижение, а иногда и извращение вкусовой чувствительности. Изредка возникающее чувство жжения и пощипывания языка, особенно обостряющееся при приёме острой пищи, возникало в 14% случаев; 18% человек отмечали сухость во рту. Наиболее частый симптом (40%) - бледность слизистой оболочки и кожных покровов. Обращает на себя внимание меньшая эластичность и увлажнённость слизистой оболочки, её атрофичность. Атрофия сосочков языка обнаружена у 34% человек. Пло-

щадь атрофического процесса на языке невелика - в основном изменения наблюдались на кончике языка, причём атрофировались нередко как нитевидные, так и грибовидные сосочки. Дёсны, как правило, также бледные, в ряде случаев отёчные, легко кровоточат. Характерны изменения зубов (цвет эмали серый и несколько тусклый, нередки многочисленные "меловые" пятна).

Клинико-морфологические исследования, проведённые В.М.Уваровым, М.К.Русак, В.И.Калининым (1975), позволили дать объяснения некоторым симптомам, появляющимся в полости рта при железодефицитных состояниях организма. Так, бледность слизистой оболочки зависит не от истинной анемизации тканей, а от изменения свойств эпителия преломлять свет; в основе такого явления лежит тенденция к ороговению клеток поверхностного слоя, что гистологически обнаруживается в виде явлений гипер- и паракератоза, пикноза ядер, а также в значительном уменьшении количества гликогена. Атрофия росткового слоя эпителия (и соответственно меньшая его пластическая способность) обуславливает значительную травматичность слизистой оболочки. Общностью характера атрофических и дистрофических процессов в тканях полости рта, вероятно, можно объяснить и снижение активности слюнных желёз, клинически выражаемое в сухости полости рта. Имеющаяся атрофия сосочков языка может рассматриваться как результат повышенной нагрузки на ороговевший эпителий сосочков с ослабленными межклеточными связями. Повышенная нагрузка создаётся из-за малого количества слюны, которая необходима для смачивания пищевого комка.

В норме вкусовые луковицы покрыты неороговевающим эпителием, но при м« железодефицитных состояниях в связи с общей тенденцией эпителия к ороговению эпителий вкусовых луковиц также, вероятно, перерождается. Поэтому на периферический отдел вкусового анализатора воздействует гораздо меньшее количество раздражителей, т.е. понижается вкусовая чувствительность. Однако, как подчёркивают В.М.Уваров с соавт. (1975), трудно дать объяснение наблюдаемому у большинства больных извращению вкуса, исчезающему после приёма железа, а не кальция (именно вещества, содержащие кальций - мел, зубной порошок и др. - употребляются при таком состоянии больными). Всё же, вероятно, существует патогенетическая связь между извращением вкусовой чувствительности и дистрофическими изменениями эпителия и вкусовых луковиц, а также функциональным состоянием центральной нервной системы. Те же самые процессы дистрофии в эпителии и функциональные нарушения деятельности нервной системы являются причинами растространенных парестезии полости рта и языка у больных.

Широко известно, что близкие к описанным изменения тканей полости рта наблюдаются и при некоторых других общих заболеваниях (авитаминозы, дистрофии).

Патогенетическим средством лечения железодефицитных анемий является назначение препаратов железа. Железо необходимо назначать в достаточной дозировке в сочетании с аскорбиновой кислотой (способствует стабилизации железа в двухвалентном более активном состоянии) и кобальтом (играет роль катализатора, способствующего более быстрому переходу депонированного

железа в состав гемоглобина вновь образованных эритроцитов). Используют феррум лек, ферроплекс, ферковен и другие препараты. Не рекомендуется пить чай до и после приёма препаратов (образуются нерастворимые соединения железа за счёт танина).

Диета, стимулирующая эритропоэз, должна быть богатой белками главным образом за счёт мяса (основной источник железа), жиры следует ограничивать. В пищевом рационе должно содержаться достаточное количество фруктов, овощей, свежей зелени, витамина А и группы В.

Гиперхромные анемии. *В $_{12}$-фолиево-дефицитные анемии (злокачественное пернициозное малокровие Аддисона-Бирмера, болезнь Аддисона-Бирмера).* Впервые заболевание описал в 1885годуАддисонив 1872году- Бирмер. Развивается при дефиците витамина В12 либо нарушениях его всасывания (дефицит гастромукопротеина). Последнее возможно при различных заболеваниях желудка, инвазии широким лентецом, при раке желудка, при беременности, а также после резекции части или всего желудка. Обычно заболевают лица старше 40-летнего возраста. Экзогенные формы В 12-гиповитаминоза обусловлены недостаточным поступлением витамина извне (нередко при искусственном вскармливании молочными смесями).

Клинические признаки обусловлены мегалобластическим типом кроветворения, псевдотабесом и фуникулярным миелозом. Характерна триада патологических симптомов: нарушение функции пищеварительного тракта, кроветворной и нервной систем. Начальными признаками болезни являются **272** нарастающая физическая и психическая слабость, утомляемость, головокружение, головные боли, шум в ушах, сердцебиение при малейших физических напряжениях, сонливость днём и бессонница ночью, в последующем присоединяются диспепсические явления, сопровождающиеся анорексией, поносами. Отмечаются признаки анемизации организма. Часто начальными признаками заболевания являются боли и жжение в языке, с чем обычно и обращаются больные. Нередко симптомы могут быть настолько интенсивными, что приводят к поражению желудочно-кишечного тракта вследствие изменения пищевого режима (потеря аппетита, тошнота и др.), затрудняют приём пищи (особенно солёной и кислой) и вызывают затруднение речи. Может возникать чувство "ползания мурашек", онемения. Слизистые оболочки обычно слегка субиктеричны, на лице нередко отмечается коричневая пигментация в виде "бабочки", одутловатость.

При выраженных формах заболевания могут появляться незначительные петехии и экхимозы. Слизистая оболочка бледная, но, в отличие от железодефицитных анемий, хорошо увлажнена. Иногда можно видеть участки гиперпигментации (особенно слизистая оболочка щёк и нёба).

Классическим симптомом пернициозной анемии является глоссит Хантера (Тюнтера) или Меллера, выражающийся в появлении на дорсальной поверхности языка болезненных ярко-красных участков воспаления, распространяющихся по краям и кончику языка, часто в дальнейшем захватывающих весь язык. Заболевание проявляется атрофией эпителия слизистой оболочки и образованием в подслизистой ткани воспалительного инфильтрата из лимфоид-

ных и плазматических клеток. Клинически в начальных стадиях процесса мож но видеть участки атрофии в виде красных пятен неправильной округлой или продолговатой формы, до 10 мм в диаметре, резко отграниченных от других участков неизменённой слизистой оболочки. Процесс начинается с кончика и боковых поверхностей языка, где отмечается более яркая краснота, в то время как остальная поверхность остаётся ешё нормальной. Одновременно возника ет болезненность и чувство жжения не только приёме острой и раздражающей пищи, но и при движениях языка во время разговора. Нередко на языке отмеча ется высыпание афт, распространяющихся и на другие отделы слизистой рта, глотки, пищевода. В последующем воспалительные явления стихают, сосочки атрофируются, язык становится гладким, блестящим ("лакированный" язык). Интересно отметить, что атрофия грибовидных сосочков наступает значитель но позднее. Атрофия распространяется и на желобоватые сосочки, что сопро вождается извращением вкусовой чувствительности. Поданным Хантера, ана логичные изменения развиваются в слизистой оболочке всего желудочно-кишечного тракта. Лимфатические узлы языка атрофируются вмес те с лимфатической тканью всего пищеварительного тракта. Участки десквамации эпителия могут захватывать всю поверхность языка или располагаться в виде вкраплений, образуя дугообразные или вытянутые красные полосы, нередко на поминающие латинские буквы V или U. Хантер указывал, что иногда на пора жённой слизистой оболочке, особенно на нижней стороне кончика, возника ют мельчайшие пузырьки или эрозии.

Слизистая оболочка вокруг очагов десквамации при осмотре кажется неизменённой, однако очень часто обнаруживается поверхностный подслизистый отёк, особенно отчётливо выраженный в боковых отделах языка, хотя иногда этот отёк может распространяться и на всю спинку его (Mathis, 1956). Инфильтрации подлежащих тканей не наступает. Поэтому язык при пальпации мягкий, дряблый, его поверхность покрыта глубокими складками, края языка в виде зазубрин. При высовывании языка в некоторых его отделах появляются беловатые (анемизированные) участки, которые при активных движениях языком меняют свою локализацию в зависимости от того, какие участки мышц в данный момент напряжены. В области уздечки языка, его кончика и боковой поверхности нередко появляются милиарные пузырьки и множественные эрозии, по-видимому, обусловленные травмой зубами или протезами. Характерно отсутствие налётов. Десквамация эпителия может возникать и на других участках слизистой оболочки (губы, щёки, мягкое нёбо, нёбные дужки и др.); она не обнаруживается на дёснах. Поданным Н.М.Неменова(1948), в эпителии языка отмечается уменьшение количества вкусовых луковиц, а сохранившиеся претерпевают некробиотические изменения. В области желобоватых сосочков развиваются дегенеративные изменения нервных волокон. Такие же изменения отмечены и в мышечной ткани языка.

Аналогичная картина гентеровского глоссита может развиваться и при другом нарушении эритропоэза - эссенциальной гипохромной анемии (ахилической хлоранемии), при которой образуются одновременно болезненные трещины в углах рта, упорно не поддающиеся лечению.

Необходимо помнить, что симптомы, клинически сходные с глосситом Мёллера-Хантера, могут возникать при ряде диспепсических состояний, инфекционных заболеваний и др., однако весь комплекс симптомов встречается лишь при анемии Аддисона-Бирмера.

Анемию Аддисона-Бирмера необходимо отличать от симптоматических пернициозных анемий (агастритическая, при затяжных энтероколитах, глистных инвазиях, беременности и др.). Лечение проводится препаратами витамина В12 в сочетании с витаминами Ве, Bl, В6.

Энтерогенные фолиево-B_{12}-дефицитные анемии. Возникают в связи с хроническими кишечными заболеваниями (энтериты типа спру, целиакии), при функциональном выключении отрезков тонкого кишечника в связи с их резекцией, дивертикулёзом, атрезией. ***Мегалобластическая анемия*** обусловлена нарушением всасывания или повышения расхода фолиевой кислоты в организме. Ранее встречалась вследствие дефицита фолиевой кислоты при погрешностях питания или в тропических странах (спру), однако сейчас такой вариант наблюдается крайне редко в связи с распространённостью витамина Вс в природе. Однако, известны и другие варианты развития мегалобластической анемии (при стеаторее, беременности), поэтому мы решили остановиться на этом вопросе особо ввиду его актуальности.

Клиническая картина обусловлена поражением желудочно-кишечного тракта (обильный пенистый частый стул, боли в животе), гипокалиемией (тахикардия, падение артериального давления и др.). Со стороны полости рта обнаруживаются изменения, типичные для вышеописанной пернициозной анемии. Однако, чаще, чем при ней, на языке, щеках и других отделах полости рта появляются участки эрозий, трещины и пузырьки. Нередко отмечается гиперсаливация. Основной симптом - жидкий пенистый обесцвеченный стул ("белая диаррея"). Характерный симптом - "стул-будильник" (дефекация вскоре после приёма пищи и под утро). В лёгких случаях клиническая картина проявляется лишь атрофическими изменениями языка (очаги десквамации, атрофия нитевидных сосочков).

Гемолитическая анемия. Возникает вследствие усиленного распада эритроцитов, несмотря на усиленное кроветворение. В генезе заболевания отмечены врождённые варианты, связанные с генетическим дефектом эритроцитов, и аутоиммунная патология, приводящая к образованию антител к ним и повышенному их распаду. Последний вариант встречается не только в виде идиопатической формы, но и при ряде системных болезней крови, инфекционных заболеваниях, отравлениях и т.д.

Наиболее ярким клиническим симптомом будет умеренная бледность и желтуха кожи и слизистых оболочек лимонно-жёлтого оттенка (в отличие от других желтух отсутствуют расчёсы и зуд кожи). В периферической крови находят резкое уменьшение числа эритроцитов. В полости рта, помимо желтушной окраски, отмечается воспаление дёсен со спонтанной кровоточивостью, жёлто-серая окраска эмали, множественные петехии. На слизистой оболочке в местах постоянной травмы (мы наблюдали на боковых поверхностях языка) обра-

зуются язвенно-некротические процессы, довольно трудно поддающиеся традиционной терапии **(рис. 10-34).**

Рис. 10-34 :Язык при гемолитической анемии.

Апластическая анемия. Встречается довольно редко, характеризуется бурным течением (иногда смертельным исходом). Развивается при поражении костного мозга (опухоли, яды, инфекции, лучевое поражение), который подвергается тотальному жировому или слизистому перерождению. В клинической картине преобладают анемический и геморрагический синдромы.

Изменения в полости рта встречаются задолго до появления основных симптомов. Возникают спонтанные кровотечения из дёсен, обширные подслизистые кровоизлияния даже при минимальной травме. При осмотре обращает на себя внимание резкая бледность всей слизистой оболочки, почти не отличающаяся по цвету от кожных покровов. В дальнейшем возникают обширные язвенно-некротические дефекты с обязательным вовлечением дёсен, распространяющиеся на щёки, язык, нёбные дужки, мягкое нёбо. Участки некроза резко ухудшают состояние больных и могут явиться причиной сепсиса.

Полицитемия (болезнь Вакеза, polycythaemia rubra) является миелопролиферативным заболеванием. **(Рис. 10-35).** Клинические признаки полицитемии обусловлены увеличением массы эритроцитов и объёма циркулирующей крови, увеличением вязкости крови и замедлением кровотока, увеличением количества тромбоцитов и повышением свёртывающих свойств крови. Наиболее часто (у 95% больных) отмечается изменение цвета кожи и всех слизистых оболочек. Характерны цианотичная, вишнёвого цвета окраска щёк, губ, слизистой оболочки рта, обусловленная повышенным содержанием восстановленного гемоглобина в капиллярах, а также резкий цианоз мягкого нёба и бледная окраска твёрдого нёба (симптом Куперма-на), ярко-красный, иногда отёчный язык (Prasad M.V. с соавт, 1994). В значительной степени контурируются сосуды нёба, дна полости рта и основания языка. Возможны сильные кровотечения на минимальную травму в

Рис. 10-35 : Полицитемия (болезнь Вакеза).

полости рта, спонтанные носовые и желудочно-кишечные кровотечения. Причиной кровотечений, даже при выраженном тромбоцитозе, является переполнение сосудов кровью и дефицит некоторых плазменных факторов свёртывающей системы крови (особенно фибриногена). Больные отмечают нередкий кожный зуд, боли в костях.

Лечение: цитостатическая терапия, периодически гемотрансфузии.

Агранулоцитоз. (Рис. 10-36). Клинико-гематологический синдром, характеризующийся исчезновением нейтрофильных гранулоцитов из крови. Развивается при инфекциях, авитаминозах, системных поражениях кроветворного аппарата и злокачественных поражениях костного мозга, при токсическом воздействии некоторых медикаментозных препаратов (реопирин, анальгин, сульфаниламиды, барбитураты, антигистаминные препараты, стрептомицин, синтомицин, препараты мышьяка и золота), алиментарных дефицитах, воздействии лучистой энергии. Заболевание отличается задержкой и даже прекращением образования гранулоцитов. Также в этиологии заболевания - аллергия к некоторым лекарственным веществам (амидопирин, сульфаниламидные препараты, барбитураты). Некоторые исследователи усматривают иммуноаллергический генез, возникающий под влиянием накопления в крови антилейкоцитарных антител; точкой приложения патогенного агента является циркулирующая кровь, изменения костного мозга являются вторичными и возникают в ответ на массовый лейколиз. В картине крови отмечается резкое снижение количества нейтрофилов вплоть до их полного исчезновения. В уцелевших нейтрофилах обнаруживаются дегенеративные изменения ядер и цитоплазмы. Нередко наблюдается лейкемоидная реакция с гиперлейкоцитозом и появлением молодых форм гранулоцитов. В красной крови умеренная анемия, тромбоциты не изменены.

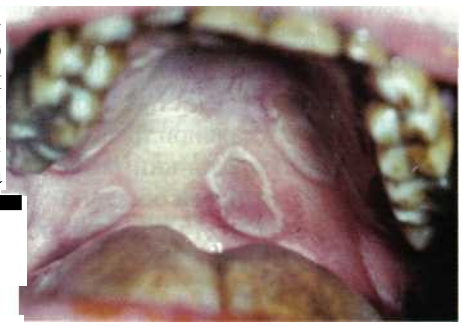

Рис. 10-36: Агранулоцитоз.

Характерной особенностью заболевания являются некротические изменения в органах; отсутствие защитного нейтрофильного барьера способствует внедрению инфекции через слизистую оболочку полости рта, кишечника, а также миндалин. При наличии обильной бактериальной флоры в поражённых органах признаки воспалительной реакции отсутствуют; отсутствуют также лейкоцитарные реакции и нагноения. По течению выделяют острые, подострые, рецидивирующие и циклические формы агранулоцитоза. Классической формой заболевания является агранулоцитарная ангина, характеризующаяся язвенно-некротическими изменениями миндалин. Заболевание более характерно для больных молодого возраста, получавших по поводу острых респираторных за-

болеваний препараты жаропонижающего действия (амидопирин, сульфаниламиды). Несмотря на активную терапию, в течение 5-7 дней состояние больных ухудшается, присоединяется боль во рту и глотке, после чего к ведению больного привлекают гематолога.

Заболевание обычно начинается с лёгких болей в горле, бледности, слабо сти, депрессии. При осмотре имеются следующие симптомы: гипертермия кожи, регионарный лимфаденит, неприятный запах изо рта. В полости рта вна чале возникает обильная саливация, язык покрывается грязно-серым налётом. Слизистая рта, особенно мягкого нёба, передних нёбных дужек и вестибуляр ной поверхности губ резко гиперемирована, отёчна. Зев, язычок, надгортанник также гиперемированы и отёчны, дёсны приобретают цианотичную окраску. На фоне гиперемированной слизистой оболочки органов полости рта появляется мелкоточечный рыхлый, с трудом снимающийся белый налёт, весьма сходный с налётом молочницы. Через сутки налёт приобретает серо-зелёный цвет, ха рактерный для некротизированной ткани, появляется гнилостный запах изо рта. Иногда на этом фоне, преимущественно в дистальных участках полости рта и языка, могут развиваться множественные эрозии или афты, покрытые рых лым серовато-белым налётом. Элементы могут группироваться с образованием некротических изъязвлений полигональных очертаний. Аналогичная картина может наблюдаться и при лейкозе, а также банальном язвенно-некротическом стоматите вследствие осложнения катаральных изменений анаэробной флорой. Решающим в правильной диагностике является исследование крови. Характер ным для агранулоцитоза является некроз корня языка. «-
-

Обычно при назначении лечения на 6-7 день некротизированная ткань отторгается, и через 2-3 недели язвы зарубцовываются. Однако, некротические процессы в глотке и на миндалинах встречаются значительно реже, чем некрозы слизистой оболочки дёсен, щёк, языка. Изолированный некроз миндалин практически вообще не встречается, он всегда сочетается с язвенно-некротическими, катаральными или псевдодифтеритическими процессами в ротовой полости.

Дифференциальная диагностика проводится с язвенно-некротическими гингивостоматитами. По мнению Broch (1961), язвенно-некротический стоматит при агранулоцитозе первично всегда начинается с миндалин, распространяясь затем на другие участки слизистой оболочки полости рта, и именно этим он отличается от язвенно-некротических гингивостоматитов иной этиологии, которые обычно первично начинаются с десневого края. Однако, Mafhis (1956) описывает начало агранулоцитоза именно с поражения десны; миндалины не вовлекались. Ш.И.Либин (1932) описывает первичное поражение языка при агранулоцитозе у ребёнка 12 лет: имелись боли в области правой половины челюсти, односторонняя атрофия сосочков и снижение вкусовой чувствительности языка. Позднее развилась гангрена дна полости рта и языка.

Хронический и циклический агранулоцитозы протекают более доброкачественно, периодически обостряясь с развитием язвенного гингивита и картины афтозных высыпаний на фоне циклической нейтропении. В 1910 году Leabe описал ребёнка 3,5 лет и в 1911 году Sutton мальчика 16 лет с циклическими колебаниями количества нейтрофилов и язвами в полости рта.

Для клиники острого агранулоцитоза в полости рта, как было сказано выше, характерен некротический характер воспаления, отсутствие гноя и местной воспалительной реакции, так как для образования гноя у больных агранулоцитозом нет неитрофильных лейкоцитов. Регионарные лимфатические узлы, несмотря на распространённость некротического процесса, увеличены и болезненны незначительно. Это несоответствие между тяжестью деструктивного процесса и отсутствием местной реакции - один из главных признаков агранулоцитоза. Как указывает Morel (1957), регионарный лимфаденит при агранулоцитозе выражен даже меньше, чем у больных лейкозами, так как при агранулоцитозе отсутствует метаплазия лимфаденоидной ткани, свойственная лейкозам.

Необходимо помнить, что агранулоцитарная реакция может развиться даже после сравнительно кратковременного приёма лекарственного препарата (например, осарсола). Необходимо также помнить, что общее число лейкоцитов у больных может быть в пределах нормы, и лишь со стороны лейкограммы будут выявляться резкие изменения (содержание неитрофильных лейкоцитов менее 0,5-1 %). Также описаны случаи, когда агранулоцитоз развивался не на препарат, а после экстракции зуба. Возможно, в таких случаях имеет место функциональная недостаточность костного мозга, которая осложнилась агранулоцитарным синдромом после хирургического вмешательства.

Проявления геморрагического диатеза и развитие анемии при агранулоцитозе встречается редко, однако в некоторых нетипичных случаях, когда страдают все ростки кроветворения, возможны вышеуказанные симптомы. По мнению Микельсаара (1965), причиной некроза тканей при агранулоцитозе может быть и вторично развивающаяся грибковая флора.

Лечение: стимуляторы лейкопоэза (нуклеинат натрия, тезан, пентоксил, лейкоген, метилурацил), витамины группы В, кортикостероидные препараты, гемотрансфузии. Эффективны также гипофизарно-надпочечниковые гормоны, антибиотики. Симптоматическая терапия изменений в полости рта проводится только на фоне патогенетического лечения. Беззащитность больных агранулоцитозом перед инфекцией требует внимательного наблюдения и мощного антибактериального прикрытия.

Лейкозы. Лейкоз - системное заболевание крови, характеризующееся прогрессирующей клеточной гиперплазией в органах кроветворения с резким преобладанием пролиферативных процессов над процессами нормальной дифференциации клеток крови, метапластическим разрастанием анаплазированных элементов, развивающихся исходных клеток ретикулярной стромы. В зависимости от клеточной морфологии выделяют несколько форм заболевания: ретикулёз, гемоцитобластоз, эритромиелоз, мегакариоцитарный лейкоз.

Острые лейкозы - наиболее тяжёлая форма. Заболевают преимущественно лица молодого возраста. Первое сообщение о поражениях в полости рта при остром лейкозе принадлежит Ebstein (1889). Протекает либо с обилием симптомов, либо почти без внешних проявлений. Клиническая картина определяется анемией, признаками геморрагического синдрома и вторичными септико-некротическими процессами. Характерны большие колебания количества

лейкоцитов: наряду со зрелыми лейкоцитами присутствуют бластные формы. Диагноз заболевания основывается на изучении состава периферической крови и костного мозга.

Клиническая картина поражений полости рта при развёрнутой фазе лейкоза складывается из 4 основных синдромов: гиперпластического, геморрагического, анемического и интоксикационного. Гиперплазия тканей (безболезненные бляшки и разрастания на десне, спинке языка, нёбе) нередко сочетаются с некрозом, язвенными изменениями (в 18% случаев). В основе геморрагического синдрома, выявляющегося у 50-60% больных, лежит резкая тромбоцитопения и анемия. Клинические проявления различны: от мелкоточечных и мелкопятнистых высыпаний до обширных подслизистых и подкожных кровоизлияний (экхимозов). На языке нередко обнаруживаются гематомы.

При острых лейкозах в 55% случаев наблюдается язвенно-некротический характер поражения слизистой оболочки полости рта (Ф.Х.Хаваш, 1965), особенно в области мягкого нёба, спинки и кончика языка. Гистологически определяются многочисленные некрозы слизистой оболочки, проникающие в подслизистый, а нередко и в мышечный слой.

Несмотря на выраженность деструктивных изменений слизистой оболочки, в ней отсутствует обычная воспалительная лейкоцитарная инфильтрация, имеются лишь клеточные инфильтраты, характерные для данной формы лейкоза. В местах неповреждённого эпителия слизистая оболочка истончена или отёчна. В результате резкого повышения гидрофильности коллоидов погибших клеток отмечается их набухание с последующим разрывом и формированием полостей. Имеется гиперплазия лимфатического аппарата языка и мягкого нёба. Характерно, что лимфоидные клетки сохраняются в центральной части фолликулов, а бластные клетки располагаются по периферии. Нередко отмечаются кровоизлияния в подслизистом слое, реже - в эпителии. При некоторых формах лейкоза может развиваться своеобразная инфильтрация дёсен. Инфильтраты располагаются сравнительно неглубоко. Слизистая оболочка над ними гиперемирована, местами изъязвлена или её участки отторгаются, что нередко сопровождается секвестрацией альвеолярного гребня. Специфичность гипертрофических язвенных гингивитов подтверждается цитологическим и гистологическим анализом. Поражение губ при остром лейкозе характеризуется истончением эпителия, сухостью или гиперпластическими изменениями. В углах рта развиваются "лейкемические" заеды. Могут наблюдаться некротические типы афтозных высыпаний. При поражении языка отмечается тёмно-бурый налёт, нередко - изъязвления спинки и боковых участков языка (язвенный глоссит); может наблюдаться макроглоссия, неприятный запах изо рта. Зубы нередко подвижные, при их удалении наблюдается продолжительное кровотечение. Развитие язвенных процессов в полости рта связано с понижением сопротивляемости организма, что обусловлено снижением фагоцитарной активности лейкоцитов и иммунных свойств сыворотки крови. Причиной язвенно-некротических изменений слизистой рта может явиться и применяемая при лечении острых лейкозов терапия цитостатическими препаратами (Ю.А.Ашмарин, 1972).

Рис. 10-37:Острый миелобластный лейкоз.

Острый монобластный лейкоз (ретикулёз) **(рис. 10-37)** характеризуется разрастанием клеток типа ретикулярных, гистиоцитарных или моноцитарных. Поражаются костный мозг, лимфатические узлы, селезёнка и печень. Острый злокачественный генерализованный ретикулез **(болезнь Леттерера-Зиве)** втечение нескольких недель или месяцев заканчивается летально. В полости рта основными признаками заболевания являются геморрагический синдром, язвенно-некротический гингивит, язвенные поражения, напоминающие декубитальные язвы.**(Рис. 10-38,10-39,10-40).**

Диффузный гистиоцитар-ный ретикулез кожи протекает в виде полиморфных высыпаний: слегка инфильтрированных бляшек с шелушением, значительно инфильтрированных диффузных **280** очагов, разбросанных при сливающихся вместе, плотных безболезненных узлах различных размеров синюшно-красного цвета. Все эти высыпания могут изъязвляться, увеличиваясь в размерах, с присоединением эритродер-мии. Слизистая оболочка рта поражается в виде ограниченных или диффузных инфильтратов с экхимозами и кровотечением, с образованием

Рис. 10-38: Гемолитическая анемия, индуцированная острым

лейкозом. г:■ ', . ■■■■ '■■ / ? ч

на них эрозий и язв. Описано редкое злокачественное перерождение инфильтрата с метастазированием.

Хронические лейкозы (миелолейкоз,лимфолейкоз). (Тис. **10-41, 10-42).** При хронических лейкозах клинические изменения слизистой рта мало отличаются от изменений при остром лейкозе. Отмечаются отёк под-

Рис. 10-39 : Пародонтитпри остром лейкозе.

полнокровие сосудов, незначи-

слизисто

Рис. 10-40:Язвенно - некротические изменения языка при остром гемоцитобластозе.

тельная инфильтрация лимфоцитами. Наблюдается гиперплазия лимфоидного аппарата полости рта и незначительный гиперкератоз слизистой оболочки. Некротические изменения слизистой рта являются редкостью и в основном регистрируются гистологически. В подслизистом слое определяются инфильтраты, состоящие из лимфатических, плазматических, ретикулярных и бластомных клеток. Клеточные инфильтраты могут замещать соединительную ткань. При хроническом миелолейкозе ведущим признаком поражения слизистой рта является геморрагический синдром, но значительно меньшей интенсивности по сравнению с острым лейкозом. Кровоточивость возникает не спонтанно, а лишь при травмах, прикусывании. По данным В.М.Уварова с соавт. (1975), у 1/3 больных миелолейкозом наблюдаются эрозивные и язвенные поражения слизистой рта. Развитие кандидоза может наблюдаться в терминальной стадии заболевания. При гистологическом исследовании определяются лейкемические

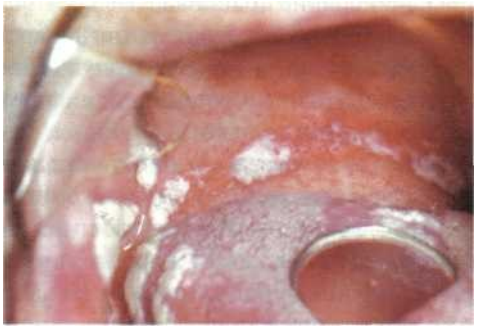

Рис. 10-41 : Поражение языка, щёк и мягкого нёба при хроническом лимфолейкозе. ; ■ ,^-м>..,

Рис. 10-42 : Герпес при хроническом миелолейкозе.

инфильтраты, состоящие из ретикулярных клеток, миелобластов, нейтрофильных и эозинофильных промиелоцитов, миелоцитов. В зонах некроза - слабая лейкоцитарная реакция.

Хронический лимфолейкоз сопровождается гиперплазией лимфоидного аппарата полости рта: миндалин, языка, слюнныхжелёз. Пригисто-

логическом исследовании обнаруживается лимфоидная инфильтрация стромы слюнных желёз, иногда периваскулярный склероз и склероз соединительной ткани крупных желёз. М.С.Дульцин (1956), Chaundry (1962) обнаружили у больных лимфолейкозом опухолевидные разрастания на твёрдом нёбе; иногда возникают поверхностные афты (не такие глубокие, как при миелолейкозе). Лимфолейкоз отличается более доброкачественными поражениями полости рта. Язвы заживают быстрее, чем при других лейкозах: это обусловлено тем, что у больных лимфолейкозом миграция лейкоцитов существенно не отличается от таковой у здоровых людей, а снижение фагоцитарной активности выражено меньше, чем при всех других формах лейкозов. Проявления геморрагического диатеза также возникают реже и имеют умеренный характер, несмотря на выраженную тромбоцитопению.

Хроническим моноцитарным лейкозом чаще болеют лица пожилого возраста. Отмечается увеличение регионарных лимфатических узлов с генерализованным лимфаденитом. Чаще, чем при других формах лейкоза, имеются изолированные поражения кожи и слизистой оболочки полости рта. В основном при осмотре определяются анемия, бледность кожных покровов и слизистых оболочек, иногда неспецифические высыпания (буллёзные образования, уртикарии), небольшие подслизистые кровоизлияния (в отличие от других вышеописанных лейкозов, кровотечения не характерны). Больные отмечают кожный зуд, эритродермию, встречаются опухолевидные образования, гиперпластические процессы, напоминающие специфические метаплазии.

Необходимо отметить, что из-за резкого снижения сопротивляемости организма при лейкозах, в полости рта нередко развивается кандидоз. По данным ряда авторов, грибковые поражения полости рта обнаружены у 25% больных острым лейкозом и развиваются вследствие специфического лейкемического процесса и действия лекарств (антибиотики, цитостатики, кортикостероиды). Ряд авторов (А.И.Саградян, 1964; Lannigan, Meynell, 1959) описывают гранулематозную форму кандидоза у нелечённых больных, задолго до появления специфических симптомов. Течение грибкового стоматита и глоссита характеризовалось рядом особенностей. Нередко отсутствовала стадия катарального воспаления, которая обычно предшествует появлению налётов. На фоне бледной слизистой оболочки ротовой полости обнаруживались мелкоточечные или пышные хлопья налёта, который снимался с некотором усилием, обнажая слегка мацерированную слизистую оболочку. На языке развиваются желтоватые, плоские, плотные, слегка приподнятые на узком основании бляшки неправильной формы, расположенные на умеренно инфильтрированной слизистой оболочке, 1 -5 мм в диаметре. Патологоанатомические исследования показали, что эти грибовидные образования представляют собой участок выраженного гиперкератоза эпителия сосочков языка, пронизанный эпителием гриба. В некоторых случаях дрожжевому стоматиту предшествовали или сопутствовали дрожжевые поражения губ и углов рта. Изолированный кандидозный глоссит в виде "волосатого языка" или в виде появления типичного налёта на дорсальной и нижнебоковых поверхностях языка обнаружен у 7% больных.

Характерна цикличность течения дрожжевых стоматитов у больных острым лейкозом. Успех лечения бывает временным, и возможно новое обострение стоматита. Это позволило расценить возникновение кандидоза полости рта как индикатор тяжести состояния больного острым лейкозом. Аллергические стоматиты, по нашим данным, у больных лейкозом редки. Медикаментозный буллёзный стоматит после лечения антибиотиками сопровождается слабо выраженной воспалительной реакцией.

При оказании стоматологической помощи большое значение придаётся ликвидации постэкстракционных кровотечений. Опасность кровотечений при лейкозах во рту настолько велика, что ещё в 1898 году Ф.Кон среди прочих причин геморрагического диатеза в полости рта (наряду со скорбутом, гемофилией, болезнью Верльгофа) рассматривает и лейкемию. Санацию полости рта больным лейкозом проводят в период ремиссии и строят по общим принципам.

Лейкемиды - опухолевые экстрамедуллярные очаги кроветворения. Возникновение их связано с выходом бластных клеток в сосудистое русло и диссеминацией в различные органы и ткани с формированием очагов пролиферации данного клона лейкемических клеток. При хронических лейкозах появление лейкемидов может быть первым, а порой и единственным манифестным признаком гематологического заболевания. Клинически лейкемиды протекают в виде папулёзных, узловатых и опухолевидных образований, эритродермий. Многочисленные папулёзные высыпания наиболее характерны для острых миелобластного, миеломонобластного и монобластного лейкозов. Как правило, элементы появляются внезапно и отличаются симметричным расположением, величиной 1-5 мм, округлой, полусферической или плоской формой, плотной, реже мягкой консистенции, синюшно-красной окраски и с гладкой поверхностью **(рис. 10-43).** В полости рта они подвергаются некротически-язвенному распаду с появлением болезненности, редко - спонтанному регрессу. *Узловатые лейкемиды* - до 2,5-3 см в диаметре, шаровидные, плотной или пастозной консистенции, синюшно-розовые или буровато-коричневые. Узлы подвергаются гнойно-некротическому распаду с образованием болезненных язв, резистентных к местной терапии, возможен спонтанный регресс. Насыщенные красные тона в окраске узлов, их сочность, присоединение геморрагического компонента, образование пузырей, изъязвление более свойственны острым лейкозам. Специфические *эритродермий* при лейкозах трудно отличить от эритродермий другой природы. Весьма характерен для них сильный зуд.

Рис. 10-43 :

Лейкемические инфильтраты.

Первичные язвы более характерны для хронического лейкоза. Они возникают на видимо здоровой коже и слизистой оболочке рта первично, нередко провоцирующую роль играет небольшая травма. Язвы округлые или овальные, их блестящее сочное дно имеет насыщенно-красный цвет и может быть покрыто местами грануляциями, гнойно-некротическим налётом. Неровные подрытые края язв по периферии иногда окаймлены инфильтрированным ободком розово-красного цвета. Язвенные лейкемиды иногда могут достигать больших размеров (до 5 см).

Неспецифические высыпания при лейкозах могут быть обусловлены их патогенетическими симптомокомплексами (анемия, тромбоцитопения и др.) или носить характер паранеоплазий. В последнем случае нередко наблюдаются уртикарные высыпания, элементы многоформной экссудативной эритемы, эрозивные поражения. В стадии развития лейкоза возникают множественные геморрагии, картина язвенно-некротического поражения (подробнее см. лейкозы).

Лечение проводят по схемам, применяемым в терапии лейкозов.

Хронический ретикулёз (рис. 10-44) (моноцитарная хроническая лейкемия). Первый симптом заболевания - увеличение лимфатических узлов, сначала регионарных (при этом нередко первыми увеличиваются подчелюстные и шейные лимфатические узлы), затем генерализованное. Постепенно увеличиваются селезёнка и печень, нарастают слабость, артралгии, субфебрилитет. Клинически преобладают алейкемические формы ретикулёзов с нормальным или слегка сниженным количеством лейкоцитов. При хроническом ретикулёзе чаще, чем при всех другихлейкозах, возникают изолированные поражения кожи и слизистых оболочек (зуд, эритродермии, опухолевидные образования, стоматиты). Диагностическая ценность ихтем более велика, что изменения со стороны периферической крови длительное время отсутствуют.

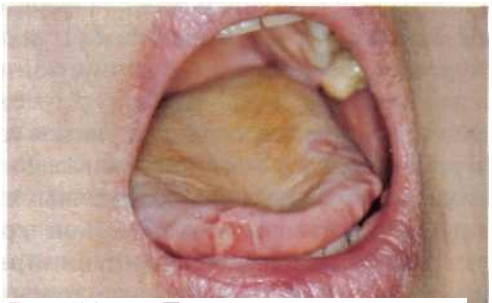

Рис. 10-44. Поражение языка при хроническом ретикулёзе.

Среди всех изменений наиболее часты различные гиперпластические процессы в челюстно-лицевой области. Bohne, Husmans (1932) описывают больную со значительным увеличением левой миндалины. Опухолевые узлы при этом располагались на мягком нёбе, корне языка и угле нижней челюсти. Опухолевые узлы вскоре подверглись распаду, несмотря на проведённую лучевую терапию. Встречаются и другие варианты специфической метаплазии: симметричные опухолевые узлы на твёрдом нёбе, в толще языка и т.д. Вскоре после обнаружения они подвергаются распаду с образованием некротических язв.

Из неспецифических проявлений - Szabo (1956) описал 2-летнего ребёнка, у которого хронический ретикулёз начался с картины молочницы с необычным для детей хроническим течением, а затем присоединился язвенный стоматит. Гематологические изменения, характерные для ретикулёза, были выявлены лишь через полтора года.

По нашим наблюдениям, уже на самых ранних стадиях заболевания у больных хроническим ретикулёзом нередко появляются рецидивирующие афты полости рта. В период обострения афты переходят в язвы, приобретая иногда некротический характер.

Геморрагические диатезы объединяют группу различных по своей природе заболеваний, признаком которых является кровоточивость, возникающая самопроизвольно или под влиянием различных травм. Геморрагический диатез может наблюдаться при болезнях крови, печени, почек, инфекционных заболеваниях, авитаминозах, аллергиях, гормональных нарушениях, лучевых поражениях и др. как сопутствующее явление. Изменения сосудистой стенки (сосудистый фактор) и свойств самой крови являются важными факторами, способствующими развитию геморрагического диатеза. Сама эта группа заболеваний может быть обусловлена как нарушениями свёртывающей системы крови, так и сосудистой патологией (геморрагические васкулиты) или патологией ряда кровяных факторов (болезнь Виллебрандта).

Гемофилия представляет собой классическую форму наследственной кровоточивости. Заболевание выявляется обычно после травмы (порез острыми предметами, удаление зуба, прикусывание языка и др.). При развитии гематомы в тканях могут отмечаться компрессионные явления, приводящие к нарушению питания органов вплоть до некроза. Гематомы нередко нагнаиваются, что приводит к образованию свищей. Характерным признаком заболевания являются гемартрозы - кровоизлияния в суставы, при этом чаше поражаются коленные, локтевые, голеностопные суставы. Кровотечения не всегда связаны с травмой, они могут возникать спонтанно. В полости рта кровотечения обычно наблюдаются из слизистой оболочки десневых сосочков и при прикусывании языка. С возрастом проявления кровоточивости становятся менее выраженными, однако в отношении выздоровления прогноз неблагоприятный. Необходимо помнить, что для гемофилии феномен нарушенного свёртывания крови не является постоянным: в конце кровотечения и непосредственно после его окончания свёртываемость может оказаться нормальной (очевидно, само кровотечение является фактором, приводящим в действие нормальный механизм свёртывания; по истечении некоторого времени свёртываемость крови вновь понижается, обуславливая готовность к новым кровотечениям). В качестве профилактических мероприятий многие гематологи (В.М.Уваров с соавт., 1975) рекомендуют приём земляных орехов (арахис) по 50-100 г/сутки, содержащих е-аминокапроновую кислоту; при развитии кровотечения применяют гемотрансфузии.

Тромбоцитопеническая пурпура **(рис.10-45)** - синдром, наиболее частый среди геморрагических диатезов, чаще наблюдается в молодом возрасте (5-6 лет). У женщин встречается в период перестройки нейро-эндокринной системы в воз-

Рис. 10-45:
Тромбоцитопеническая пурпура.

расте 15-20 и 40-50 лет. В классификации И.А.Кассирского и Г.А.Алексеева различают несколько форм заболевания: острые (инфекционные, токсико-аллергические, медикаментозные, алиментарные, при эндогенных интоксикациях, коллагенозах, острой лучевой болезни, острой анемии, лейкозах, лимфогранулематозе, при повторных гемотрансфузиях, беременности), хронические (аутоиммунные, симптоматические, при лучевой болезни, хронической интоксикации бензолом и его продуктами, хронической гипопластической анемии), циклические (идиопатическая тромбоцитопеническая пурпура - собственно болезнь Верльгофа; B_{12}-дефицитная пернициозная анемия, ряде болезней крови, инфекциях, интоксикациях). В генезе заболевания имеет значение образование аутоиммунных антитромбоцитарных антител или недостаточность ряда метаболитов (энзимов).

Синдром Вискотта- Олдрича **(рис. 10-46)** - наследственный Х-сцепленный

симптомокомплекс, характеризующийся тромбоцитопенической пурпурой, экземой и рецидивирующей инфекцией. В полости рта проявляется множественными подслизистыми кровоизлияниями и кровотечениями из участков повышенного травмирования. Кровотечения обычно длительные вследствие тромбоцитопении. На языке возникают множественные подслизистые петехии, в местах наибольшего механического воздействия - длительные кровоточащие эрозии (S.R.Porter, 1994). В крови - лимфопения, тромбоцитопения, резкое снижение титра изоагглютининов.

Рис. 10-46:
Синдром Вискотта-Олдрича.

Болезнь ***Верльгофа*** (идиопатическая тромбоцитопения) носит чаще семейный или врождённый характер, проявляется длительным доброкачественным, рецидивирующим течением с хроническими кровотечениями, не связана с каким-либо определённым этиологическим фактором. Клиническими признаками заболевания являются кровоизлияния в кожные покровы и кровотечения из слизистых оболочек, развивающиеся под влиянием мельчайших травм или

спонтанно. Наиболее часто экхимозы развиваются на коже передней поверхности туловища и конечностях, реже - на слизистой оболочке рта. В отличие от гемофилии, кровоизлияний в суставы не бывает. Нередко кровоизлияния возникают в местах инъекций. Профузные кровотечения нередко приводят к анемии. Опасные кровотечения связаны с оперативными вмешательствами в полости рта (удаление зуба, тонзиллэктомия). При повторных длительных кровотечениях развивается железодефицитная анемия. Постоянным признаком тромбоцитопенической пурпуры является симптом "щипка" (на месте щипка появляется подкожное кровоизлияние, увеличивающееся в течение нескольких часов). В полости рта отмечается сухость слизистой, нитевидные сосочки языка в отдельных участках атрофированы. В зонах атрофии чётко определяются петехии.

При дифференциальной диагностике следует помнить о других геморрагических диатезах (геморрагические васкулиты, гемофилии, скорбут и др.) и сходных клинических признаках при аллергических состояниях (тромбоцитопеническая пурпура). Наиболее эффективным методом лечения болезни Верльгофа является спленэктомия. При профузных кровотечениях рекомендовано переливание тромбоцитарной массы. При отсутствии эффекта от спленэктомии и гормонотерапии назначают иммунодепрессивные препараты, инъекции раствора серотонина.

Геморрагический васкулит (болезнь Шенлейна-Геноха) **(рис. 10-47)** характеризуется кровоизлияниями в кожу и слизистую оболочку на почве повышенной проницаемости сосудистой стенки при отсутствии нарушений со стороны самой крови. Высыпания на коже и слизистых оболочках вначале имеют ограниченный эритематозный, папулёзный или уртикарный характер, в последующем они становятся геморрагическими. В связи с тем, что не все элементы развиваются одновременно, на коже появляются изменения, напоминающие многоформную экссудативную эритему: кожные инфильтраты, уртикарные высыпания. Для молниеносной пурпуры характерно развитие её в связи с перенесёнными инфекционными заболеваниями. Кожные высыпания принимают сливной характер, образуя возвышающиеся над уровнем кожи геморрагии, в центре которых возникают некротические изменения с последующим развитием язв. На слизистой оболочке полости рта, наряду с петехиальными и геморрагическими изменениями, могут наблюдаться очаги деструкции от поверхностных эрозий до язв, выполненных некротическим налётом. Отмечается их крайне медленная эпителизация. Изменения в полости рта могут быть выраже-

Рис. 10-47:
Болезнь Шенлейна-Геноха.

ны более резко, чем кожные проявления, и не всегда соответствовать стадиям их развития. При лечении следует руководствоваться токсико-аллергической сущностью заболевания.

Другие заболевания, характеризующиеся геморрагическим синдромом. Необходимо помнить, что гематомы языка могут развиваться при травмах последнего, происходящих вследствие прикусывания (приём пищи, эпилептические припадки). Случай массивной гематомы языка из-за прикусывания при двустороннем параличе подъязычного нерва описывает Vito K.J. с соавт. (1995).

Подслизистые геморрагии - нередкий симптом при ряде ревматических заболеваний (см. главу "Васкулиты"); множественные петехии и экхимозы описаны у пациентов с остеоартритом (Scelkun P.M. с соавт., 1987). Наконец, они могут встречаться как погрешности антикоагулянтнои терапии: гепарином (Reggs J.E. с соавт., 1986), стрептокиназой и гепарином (Williams P.J. с соавт., 1994) **(рис 10-48).**

Медикаментозные геморрагические диатезы. Необходимо помнить, что геморрагический синдром могут давать состояния, обусловленные повышенной чувствительностью к антикоагулянтам или передозировкой их при бесконтрольном при- ^^^^^■Ь...»,. менении (при длительном лечении ревматических болезней, бронхиальной астмы, анафилактических состояний и др.).

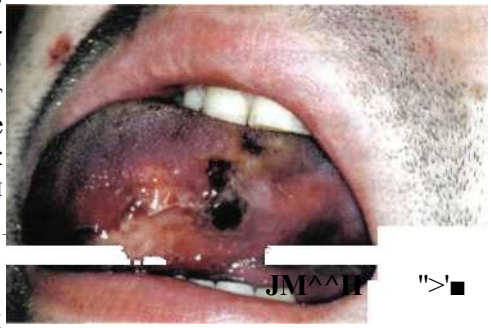

Рис. 10-48: Гематомы языка как осложнение антикоагулянтнои терапии (гепарином).

Болезнь Виллебранда (ангиогемофилия). Носит наследственный характер; в генезе заболевания - нарушение капиллярного гемостаза и нарушение свёртывания крови в 1 фазе. В клинической картине характерны обильные кровотечения из слизистых оболочек: носа, дёсен, маточные и желудочно-кишечные. Гематомы и кровоизлияния, как правило, неадекватны травме. Симптомы "жгута", "щипка" и другие резко выражены и проявляются раньше, чем при болезни Верльгофа. Влечении хороший эффект даёт адреноксил по 0,0025 г внутрь 3 раза в день, гемотрансфузии с добавлением се-ротонина (В.М.Уваров с соавт., 1975).

ГЛАВА 11. АЛЛЕРГИЧЕСКИЕ СОСТОЯНИЯ

Лекарственные аллергические поражения полости рта занимают важное место в проблеме медикаментозной патологии в связи с их высокой частотой из-за непосредственного контакта со слизистой, ввиду особой подверженности полости рта воздействию лекарств, а также из-за постоянного применения специфических средств для соблюдения гигиены полости рта, при лечении и протезировании зубов.

Лекарственная аллергия в полости рта может возникнуть в результате перорального приёма медикаментов и в связи с сенсибилизацией к специфическим, применяемым при лечении и протезировании зубов, стоматологическим материалам. Существующая концепция аллергической патологии полости рта построена на основании клинических наблюдений, на казуистике, на аналогии с дерматологической аллергической патологией. Лечение зубов обуславливает восприимчивую к антигенному воздействию зону, какой является слизистая оболочка полости рта, постоянно контактирующая с чуждыми организму веществами. Разнообразные органические и неорганические лекарства для заполнения каналов корней зубов, различные металлы, амальгамы, нержавеющие стали, содержащие примеси хрома, никеля, кобальта, вольфрама и др., вулканизированные материалы, акрилаты могут играть роль первичных экзогенных антигенов, приводящих к неспецифической сенсибилизации слизистой рта и всего организма. Механизмами, посредством которых лекарственные вещества вступают в контакт и воздействуют на слизистую оболочку, являются: механические, химиотоксические, электрохимические, аллергические; механизм, изменяющий видовой и количественный состав и биологическую роль микробной флоры полости рта; биотропизм; непосредственное освобождение из тканей вазоактивных и биологически активных веществ; активирование или ингибирование энзимов и энзимных комплексов; изменение биохимии полости рта; влияние на митотическую активность клеток; механизмы, действующие по нервно-рефлекторному пути, пробуждающие латентные генетические дефекты клеток и тканей, и др. Указанные механизмы участвуют в формировании клинических симптомов лекарственных поражений полости рта.

В зависимости от вида лекарственного вещества, способа его контакта со слизистой, срока пребывания на ней, от предварительного или сопутствующего общего состояния полости рта поражения могут различаться по своей морфологической структуре. Различные виды изменений можно сгруппировать следующим образом: покраснение слизистой, отёк, гранулирование, эрозирование, появление вегетации и язвенный распад, формирование пузырьков, кровоизлияний в виде петехиальных высыпаний, некротический распад, измене-

ние цвета, образование налётов, герпетиформной сыпи, симптомов хейлита, кандидоза - все эти признаки можно наблюдать по отдельности или же в различных комбинациях. Им предшествуют или же они сопровождаются субъективными жалобами в виде нарушений вкусового ощущения, "металлического" привкуса, зуда и жжения, боли, различных общих нарушений. Субъективные жалобы могут наблюдаться и без видимых внешних изменений слизистой оболочки. Иногда только глоссалгия или стомалгия могут быть единичными проявлениями лекарственной болезни. По клинической симптоматике указанные явления определяют как гингивит, глоссит, стоматит, гингивостоматит, хейлит, "заеды", кандидоз, "чёрный волосатый язык", герпес, лейкоплакия, гипорибофлавиноз и пр. В процессе эволюции эти изменения могут привести к атрофии слизистой, тяжёлым формам гингивитов, изменению сосочков языка или к язвенно-некротическому распаду с последующим рубцеванием.

Контактные стоматиты могут возникать после местного применения лекарственных веществ, к примеру, йода и анестезина. Анестезин вызывает контактный глоссит, нередко осложняющийся абсцессом у корня языка. Стоматиты могут развиваться и после приёма морфина, тимола, хлоралгидрата, сульфаниламидов, эфирных масел лимона, апельсина и др. После инфильтрационного обезболивания новокаином может возникнуть флегмонозный отёк.

Стоматиты могут наблюдаться при пломбировании зубов амальгамами. Мышьяковистая паста вызывает тяжёлый стоматит в виде кольцевидных бляшек или тяжёлых кровоизлияний. При лечении солями металлов наблюдаются изменения цвета слизистой, связанные с отложением в ней этих материалов. Серебро вызывает сизо-фиолетовую окраску дёсен, нёба и щёк, сопровождающуюся язвенным стоматитом. Медь вызывает пурпурно-красную или сине-зелёную окраску, цинк - синевато-белую. Пенициллин и стрептомицин являются сильными контактными аллергенами, в связи с чем эти препараты нежелательно применять в аэрозольной форме, в виде жевательной резинки, включать их в состав зубных паст и других препаратов для местного перорального применения. Введение искусственных веществ на базе акрилатов в зубоврачебную практику увеличило число нежелательных реакций со стороны слизистых оболочек. При использовании съёмных пластинок можно наблюдать почти все описанные выше лекарственные поражения слизистой рта.

Нередко в зависимости от механизма лекарственного поражения могут развиваться и тяжёлые общие нарушения (бронхиальная астма, экзема, головная боль, отсутствие вкусового ощущения, сахарный диабет и др.). Даже при продолжительном контакте слизистой оболочки только с ватными тампонами может наблюдаться эритема - отёчно-эрозивный стоматит. Ещё неизвестно, в какой мере материалы протезов могут действовать канцерогенно, но псевдоэпителиоматозная гиперплазия слизистой у протезоносителей, несомненно, существует.

ОБЩАЯ ХАРАКТЕРИСТИКА АЛЛЕРГИЧЕСКИХ РЕАКЦИЙ

Поданным некоторых авторов (Л. Шугар с соавт., 1980), понятие аллергии в повседневном употреблении весьма расширилось и потеряло точность. Поэтому в настоящее время вместо него нередко используется понятие "атопия". Это означает врождённую аллергическую склонность прежде всего к иммунному поражению раннего, 1 типа. Наиболее частыми антигенами, вызывающими атопическую болезнь, являются цветочная пыльца, пищевые продукты, шерсть, домашняя пыль, перья и др. Эти вещества обычно безвредны для других людей. Из ранних аллергических проявлений реакции 1 типа на коже обычно возникает крапивница, на слизистой оболочке - эритема и повышенная секреция желёз, в бронхах - спазм гладких мышц.

Цитолитическое иммунное поражение 2 типа на слизистой оболочке встречается редко и отмечается в виде появления петехий и других элементов геморрагии на слизистой щёк и мягкого нёба. На слизистой рта наблюдают также иммунные поражения 3 типа (реакция Артюса в виде энантемы и субэпителиального пузыря многоформной экссудативной эритемы). В генезе возникновения пузырей - тромбоз капилляров подслизистого слоя, некроз, экссудация. Пузырь может явиться следствием воздействия микробной, медикаментозной аллергии и аутоаллергии. Микробная аллергия обычно относится к иммунным поражениям отдалённого, 4типа; подобный тип поражений отмечен и при аутоиммунных болезнях.

МЕДИКАМЕНТОЗНАЯ АЛЛЕРГИЯ

Медикаментозная аллергия может вызвать иммунные поражения всехтипов. Почти 50% атопических больных проявляют реакцию гиперсенсибилизации по отношению к какому-нибудь медикаменту; около 20% атопических больных реагируют именно на местное применение медикамента. Наиболее опасным является иммунное поражение генерализованного 1 анафилактического типа. В результате на коже возникают гиперемия, отёк и зуд, гладкомышечный спазм в бронхах, понижение кровяного давления, недостаточность кровообращения. Подобная аллергия вызывается чаще всего сыворотками. Местные иммунные поражения 1 типа - отёк Квинке - чаще возникают в области лица (губы, веки, язык, гортань). Цитотоксические иммунные поражения 2 типа проявляются чаше в форме пурпуры и вызываются определёнными медикаментами (например, седормидом). Медикамент связывается с поверхностью клеток (тромбоцитами, лейкоцитами). Реакция "антиген-антитело" протекает на клетке, что приводит к её растворению и фагоцитозу. Антитела принадлежат к группам IgG и IgM. На слизистой оболочке полости рта и всём теле наблюдаются пурпуры.

Реакция 3 типа - феномен Артюса - является наиболее частой формой медикаментозной аллергии. Характерным признаком реакции Артюса со стороны слизистой оболочки полости рта является многоформная экссудативная

эритема, которую нередко называют медикаментозной энантемой. Здесь возникает поверхностный васкулит, пузырь под эпителием, вследствие нарушения целостности эпителия появляются сливающиеся эрозии.

Аллергические реакции 4 (отдалённого) типа являются чаще всего признаком контактной аллергии полости рта (подобная реакция наблюдается при аллергии по отношению ко ртути). Клинически на слизистой оболочке, прилегающей к амальгамовой пломбе, наблюдается хроническое утолщение эпителия. После удаления амальгамы это явление прекращается, но ртутная аллергия как склонность остаётся.

Наиболее частым симптомом медикаментозной аллергии является энантема, проявляющаяся в виде слившихся эрозий на внутренней поверхности губ или на языке, которая возникает сразу или же спустя несколько дней после приёма медикамента. Аллергическое воспаление полости рта может сопровождаться только субфебрильной температурой; может возникать только диффузный стоматит без эрозии; при тяжёлой реакции отслаивается весь эпителий слизистой оболочки из-за возникающих под ним больших сливающихся пузырей. Ртутная аллергия может вызывать контактную реакцию на слизистой и проявляться в виде белых выпуклых бляшек, которые являются следствием круглоклеточной инфильтрации, пропитывания эпителия фибрином, и не являются результатом гиперкератоза. На боковых поверхностях языка и на его вентральной поверхности может наблюдаться картина, сходная с мигрирующим глосситом. Акрилатная аллергия встречается редко и не всегда сопровождается воспалением нёба, а иногда проявляется в виде зуда и жжения слизистой.

Медикаментозная аллергия разделяется на 2 формы в зависимости от пути введения и механизма действия аллергена (контактный и резорбтивный, особенно при парентеральном введении).

Контактная медикаментозная аллергия.

Контактные медикаментозные глосситы **(рис. 11-1)** наблюдали П.Т.Максименко, А.А.Коздоба (1977). Обычно больные жалуются на жжение и зуд в языке, нарушение вкусовых ощущений, его болезненность при приёме пищи, сухость полости рта. Визуально отмечается почти тотальная гиперемия слизистой языка. Язык ярко-красного цвета, с синюшным оттенком, несколько отёчен, нитевидные сосочки сглажены, а иногда и атрофированы. Спинка языка гладкая, блестящая ("полированный" язык). Подобная клиника возникает после местного применения пени-

Рис 11-1 ■

Контактный медикаментозный глоссит (на акрилаты).

циллина

вый" язык > В Д РУ ПИХ сл у чаях

на *оне гиперемии языка и

атрофии нитевидных сосочков наблюдают увеличение грибовидных сосочков, что придаёт языку вид плода малины ("малиновый" язык), наподобие языка при скарлатине. После применения тетрациклинов возникает отёчность языка; его спинка покрывается серовато-бурым с коричневым оттенком налётом; нитевидные сосочки удлинены, шероховаты. Подобная картина сходна с "чёрным волосатым" языком. Дифференциальную диагностику проводят с гиповитаминозами B_2, PP, анемией Аддиссона-Бирмера, с типичным "чёрным волосатым" языком.

Длительное применение препаратов золота, мышьяка, стрептомицина нередко вызывает папулёзные поражения слизистой оболочки языка, сопровождающиеся жжением и шероховатостью слизистой. Визуально наблюдают на спинке языка, слизистой щёк, в линии смыкания зубов, в ретромолярной области нежный белесоватый налёт в виде кружевного рисунка. В узловых местах рисунка выявляются нежные папулы, либо они скапливаются в виде бляшек перламутрового цвета. Нередко папулы сочетаются с появлением пузырьков, эрозий и язв, с образованием участков некроза и фибринозного воспаления эпителия. Подобная клиника сопровождается затруднённым приёмом пищи, нарушением функций речи, недомоганием, субфебрильной температурой и головными болями. Эту форму поражения дифференцируют с никотиновым стоматитом, лейкоплакией, красным плоским лишаем, вторичным рецидивным сифилисом (папулёзная форма).

После приёма сульфаниламидов чаще возникают фиксированные пятни-стовезикулёзные поражения, которые характеризуются на начальных этапах жжением и зудом слизистой. На слизистой языка, нёба, реже на других участках появляются единичные или множественные пятна синюшно-красного оттенка, овальной или полигональной формы (рис. **11-2).** В центре пятна возникают пузырьки или пузыри размером 0,5-1,5 см в диаметре, наполненные прозрачным содержимым. Вследствие травмирования их зубами, пищевыми продуктами, протезами и др. покрышка пузырей разрывается с образованием болезненной эрозивной кровоточащей поверхности. Подобные поражения следует дифференцировать с пузырчаткой, многоформной экс-судативной эритемой.

Рис. 11-2: Аллергическая энантема нёба и поражение языка (медикаментозный глоссит).

После приёма амидопирина, сульфаниламидов, барбитуратов могут появляться эрозивные и язвенно-некротические поражения аллергического либо иммуноаллергического типа. При аллергической форме больные жалуются на жжение и болезненность, появление пузы-

Рейн быстро вскр

образованием эрозий и язв. Слизистая оболочка губ, языка

и нёбагиперемирована, слегка отёчна, разрыхлена. Местами обнаруживаются пузыри и неглубокие эрозии и язвы, дно которых покрыто сероватым налётом. Нередко аналогичные изменения наблюдаются и на кожных покровах.

Иммуноаллергическая форма язвенно-некротического поражения слизистой оболочки *(агранулоцитоз медикаментозного происхождения)* развивается внезапно (иногда постепенно) и протекает тяжело. Больные отмечают изъязвления в различных участках слизистой, одновременно общую слабость, недомогание, головную боль и боль в суставах. Слизистая оболочка языка, нёбных дужек и миндалин разрыхлена и изъязвлена. Язвы полигональной формы, **с** фестончатыми краями, нередко глубокие, а при локализации на дёснах и твёрдом нёбе могут проникать до кости. Серо-бурый налёт, покрывающий их, легко удаляется ватным тампоном. Характерно, что при наличии множественных и глубоких язв окружающая их слизистая оболочка с минимальными признаками воспаления, ареактивна. Это существенный признак агранулоцитоза. Регионарные лимфоузлы либо увеличены и слабо болезненны, либо в пределах нормы. При клиническом исследовании крови выявляется нейтропения, снижение количества лейкоцитов вплоть до их исчезновения (агранулоцитоз), увеличение СОЭ до 50-70 мм/час. Число лимфоцитов в пределах нормы. Нередко выявляется моноцитоз. Дифференцируют с острыми формами лейкоза, лучевой болезнью, ангиной Венсана, специфическими изъязвлениями и агранулоцитозом немедикаментозного происхождения (см. "Поражения языка при болезнях крови").

Лекарственная аллергическая тромбоцитопения **(рис. 11-3)** появляется на слизистой оболочке в виде геморрагической сыпи и возникает после применения хинина, хинидина, сульфаниламидов, препаратов висмута, золота, мышьяка, ртути. Ведущим симптомом является геморрагическая сыпь на фоне неизменённой слизистой. Размеры участков кровоизлияния колеблются от пе-техий до пятнистых высыпаний 2-3-10 мм в диаметре. Геморрагическая сыпь нередко сопровождается профузным кровотечением из слизистой оболочки рта, дёсен, трудно останавливающимся при использовании соответствующих гемостатиков. В крови определяются резкое уменьшение тромбоцитов, удлинение времени кровотечения. Дифференцировать следует с гемофилией, болезнью Верльгофа, гиповитаминозом С и признаками острого лейкоза.

Рис. 11-3: Лекарственная аллергическая тромбоцитопения.

ПР^{И} каждом болезненном изменении в полости рта у людей, имеющих различные металлические включения (пломбы, коронки, мостовидные протезы, ортодонтические

приспособления) следует иметь в виду возможность возникновения *электрогальванических явлений* **(рис. 11-4).** В таких случаях говорят о биметаллизме. Типичным клиническим выражением такого лекарственного поражения является "электрогальваническая" лейкоплакия. Клиническими признаками её следует считать покраснение ограниченного участка слизистой оболочки, центральная часть которого становится беловатого цвета или матовой. При биметаллизме могут наблюдаться зуд, жжение, боль, дизэстезии, сочетающиеся с психосоматическими симптомами (неврастенический синдром, беспокойство, бессонница, головные боли). Могут наблюдаться функциональные и органические неврогенные или обменные нарушения вследствие электрогальванического воздействия на головной мозг и гипофиз.

Рис. 11-4: Электрогальванический глоссит.

Аллергические поражения, возникающие при резорбтивном действии лекарств. Такой вид медикаментозной аллергии характерен при парентеральном введении препаратов (особенно содержащих металлы - висмут, ртуть, золото и др., и ряд других соединений).

Тяжёлые металлы. Висмут. Ввиду отложения частиц висмута в полости рта наблюдается появление "висмутовой каёмки" (синевато-серое окрашивание по краю десны); однако, могут наблюдаться и более тёмные, почти чёрные отложения на губах, щеках, нёбе, миндалинах и языке. На кончике языка эти пигментации могут быть точечными и соответствовать сосочкам языка. Наблюдают наличие чёрных кружков в окружении протоков малых слюнных желёз. Висмутовые изменения остаются долго. Вызванные висмутом гиперхромии объясняются наличием в полости рта сероводорода, который при контакте со связанной с протеином окисью висмута образует сульфид висмута. При генерализованных отложениях висмута может развиться язвенный стоматит с изъязвлениями, покрытыми белыми и серыми псевдоплёнками. Наблюдается также "висмутовый" глоссит с безболезненными гладкими и блестящими, жёлтого цвета, ограниченными изменениями на языке.

Ртуть. Ртутные стоматиты характеризуются появлением "металлического" привкуса, гиперсаливации, а иногда и сухости слизистой. Они обычно локализуются в области десны, нёба и других областей рта. Процесс начинается со слущивания слизистой, её истончения. Она становится блестящей, "лакированной", после чего развиваются эрозии с беловато-жёлтыми налётами. Особенно сильно выражены повреждения в области коренных зубов и под языком. Возникает регионарный лимфаденит подчелюстных лимфатических узлов. В генезе ртутного стоматита -застойная гиперемия с замедлением кровообраще-

ния в расширенных сосудах вследствие повреждения вазоконстрикторов. Имеет значение также состояние гигиены полости рта.

Препараты золота. (Рис. 11-5). Стоматит выражается в появлении эритематозного отёка слизистой, особенно языка, сопровождающегося обильной саливацией и иногда изъязвлениями. Наблюдаются клинические признаки элементов красного плоского лишая в виде болезненных молочно-белого цвета сетевидных образований на щеках, губах и языке. Могут наблюдаться буллёзные, быстро вскрывающиеся эрозии. Название "хризиаз" сохраняют для особых форм, вызванных лечением препаратами золота.

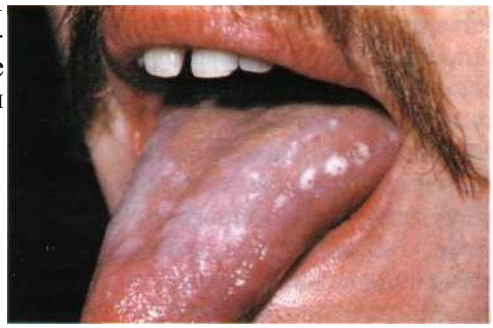

Рис. 11-5: Аллергическая реакция на препараты золота.

;v.'w. ,.;■;

Ведущим механизмом лекарственного поражения слизистых оболочек солями тяжёлых металлов являются, как было сказано выше, их отложения в слизистой, но не исключаются также сенсибилизация, биотропизм и пр.

Малоизвестно, что хинин также может вызвать изменения в полости рта, выражающиеся в диффузном покраснении нёба, миндалин и слизистой щёк и появлением пузырно-буллёзных высыпаний. Применение резохина может вызвать поражение слизистой в виде тёмно-серой пигментации дёсен и нёба. Своеобразным поражением мягких тканей пародонта является гиперпластический гингивит у эпилептиков при продолжительном лечении гидантоином (мезантоин, дилантин и др.).

Антибиотики и сульфаниламиды. (Рис. 11-6,11-7). Необходимо помнить о ряде

Рис. 11-6: Аллергическая реакция на сульфадиметоксин.

L

Рис. 11-7: "Пенициллиновый" глоссит.

феноменов сенсибилизации по отношению к антибиотикам. Сенсибилизация слизистых оболочек и кожи к ним может возникать не одновременно и не совместно. Кожные пробы с антибиотиком, резко положительные на наружных покровах, могут не вызывать реакции при аппликации препарата на слизистые оболочки, и наоборот, стоматиты, вызванные антибиотиками, могут протекать без каких-либо кожных проявлений (дерматитов).

На ранних этапах поражения слизистой рта отмечают жжение, онемение языка, нарушение вкусовых ощущений, гиперсаливацию. Характерными изменениями языка, как и в случаях контактной аллергии, являются атрофия, покраснение, сглаживание рисунка поверхности языка ("полированный" язык). Эти изменения часто осложняются вторичной инфекцией. При парентеральной антибиотикотерапии могут наблюдаться красный гладкий язык и чёрный "ворсинчатый" язык. Здесь поражаются прежде всего сосочки языка, особенно нитевидные. Гипертрофия их в роговой части приводит к развитию "ворсинчатого" чёрного языка, а атрофия - гладкого красного языка. Подобная картина наблюдается почти в 10-40% случаев при местном или парентеральном лечении антибиотиками. В механизмах описанных поражений следует учитывать угнетающее действие антибиотиков на кишечную микробную флору, её способность синтезировать витамины; также непосредственно антифлавиновое действие антибиотиков, угнетение антагонистической роли микробной флоры в полости рта и возникновение суперинфекции. Не исключены аллергизация, угнетение энзимных систем, влияющих на обновление клеток, воздействие на митотическую активность клеток. Назначение витаминов группы В и прекращение лечения антибиотиками нормализует состояние языка.

При лечении эритромицином возникает жжение и отёчно-язвенный стоматит. Поражения слизистой оболочки антиметаболитами фолиевой кислоты (аминоптерин) и его аналогом метотрексатом проявляются афтоподобными, но более крупными и склонными к некрозу эрозивно-язвенными поражениями.

Сыворотки и вакцины. **В** месте введения сывороток сразу после введения может появиться покраснение, сопровождающееся через некоторое время феноменом Артюса, а позднее - сывороточной болезнью (тахикардия, снижение кровяного давления, одышка, рвота, сенсорные нарушения, коллапс, конвульсии). Сыворотки могут стать причиной крапивницы, отёка Квинке, скарлатиноформной эритемы, кореподобной сыпи, пурпуры; иногда возникает высыпание типа многоформной экссудативной эритемы. Дифтерийный анатоксин вызывает генерализованную крапивницу. Противооспенная прививка - аллергические осложнения типа поствакцинальных экзантем, которые могут быть макулёзными (типа многоформной экссудативной эритемы), папулёзными (типа узловатой эритемы) и геморрагическими (геморрагическая экзантема).

Вакцина Кальметта-Герена (БЦЖ) - после введения остаются трудно заживающие язвы, подкожные абсцессы, лимфангит; в тяжёлых случаях или у ослабленных больных - элементы туберкулёзной волчанки или колликвативного туберкулёза.

ТОКСИКОШЕРГИЧЕСКИЕ ПОРАЖЕНИЯ

Токсидермии.

Токсидермии - поражения кожи и слизистых оболочек, возникающих в результате воздействия на них химических веществ, поступивших в организм. Токсидермии - термин условный, так как эти поражения чаще бывают не токсическими, а аллергическими, поэтому в настоящее время используются термины "токси-ко-аллергические экзантемы", "токсико-аллергические эритемы". Однако, в отличие от контактных аллергических процессов, аллерген при токсидермиях попадает в кожу и слизистые оболочки только гематогенно.

Рис.11-8: Токсидермия лекарственного генеза.

Причинами развития токсидермии служат лекарственные препараты, пищевые продукты, производственные и бытовые химические вещества, обладающие аллергенными или токсическими свойствами. Причинами развития лекарственной токсидермии могут быть самые разнообразные препараты -**298** антибиотики (рис. **11-8,11-9),** сульфаниламиды, производные пиразолона, барбитуровой кислоты, витамины группы В, антигистаминные и др. Пищевые токсидермии обычно развиваются на белковосодержащие пищевые продукты (яйца, мясо, орехи и др.) Токсидермии возникают, как правило, остро, через несколько часов, чаще на 2-3 день после воздействия этиологического фактора. Наиболее часто встречаются уртикарные токсидермии, однако могут быть и мономорфные сыпи, реже - полиморфные (пятнисто-везикулёзная, пятнисто-папулёзная). Пятнистые токсидермии проявляются преимущественно гиперемическими пятнами, значительно реже-геморрагическими (пурпуры) **(рис.** 11-10) и пигментными. Гиперемические пятна могут быть точечными, розеолёзными, кольцевидными. Они располагаются изолированно друг от друга или сливаются в обширные эритемы вплоть до диффузной, нередко отёчны.

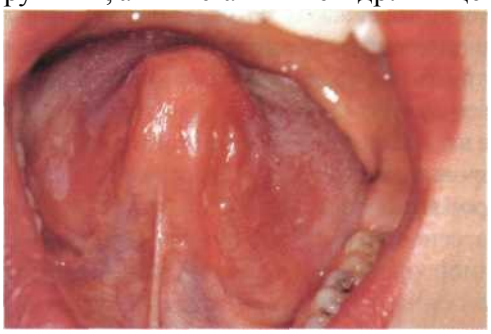

Рис. 11-9 :Аллергическая реакция на левомицетин (везикуло-буллёзный стоматит токсико-аллергической природы). ..,...,.-.

ЙШкЦ^д..
JPJF

Рис. 11-10:
Геморрагическая пурпура при токсидермии.

Токсидермии, характеризующиеся высыпанием пигментных пятен, развиваются вследствие действия мышьяка, ртути, серебра, золота, аспирина, сульфаниламидов и др. веществ. Папулёзным токсидермиям свойственно диссеминированное высыпание островоспалительных полушаровидных папул, от милиарных до лентикулярных. Вместе с тем от применения ряда лекарств (стрептомицина, тетрациклина, тиамина, препаратов йода, ртути, висмута, золота, антидиабетических сульфопрепаратов) может появиться сыпь в виде плоских полигональных папул, напоминающих красный плоский лишай. В ряде случаев папулы сливаются в бляшки. При везикулярных токсидермиях сыпь состоит из диссеминированных везикул или микровезикул, окаймлённых венчиком гиперемии. В полости рта везикулы быстро вскрываются, обнажая обширные эрозивные поверхности. Иногда в полости рта возникают буллёзные формы, сопровождающиеся крайне тяжёлым течением и отслаиванием больших участков эпителия. Образующиеся при этом вегетирующие эрозии весьма напоминают вегетирующую форму пузырчатки.

В полости рта нередко возникаютт.н. "фиксированные" токсидермии. Это поражения, как правило, лекарственного генеза (на пиразолоновые, антигистаминные препараты, йод, мышьяк, висмут, антибиотики и т.д.), характеризующиеся обычно пятнистым (макулёзным) типом поражения. Высыпают одно или несколько округлых гиперемических крупных пятен, нередко оставляющих после себя пигментацию. Иногда на фоне пятен образуются пузыри. При каждом повторном приёме аллергизирующего лекарства (внутрь или парентерально) процесс рецидивирует обязательно на тех же местах, всё более усиливая пигментацию.

Нередко токсидермии очень похожи на многоформную экссудативную эритему; ряд нозологических форм также может развиваться вследствие токсидермии (синдромы Стивенса-Джонсона, Фиссенже-Рандю, Лайелла).

Иногда поражение слизистой оболочки полости рта оказывается единственным симптомом токсидермии, например стоматит, вызванный солями ртути, висмута, свинца, мышьяка. В этих случаях происходит соединение металла с сероводородом, выделяющимся из разлагающихся остатков пищи, что приводит к образованию соответствующего сульфида. Больные ощущают "металлический" привкус во рту, усиливается саливация. Дальнейшее раздражение слизистой оболочки сульфидами вызывает воспалительную реакцию в виде токсического эрозивно-язвенного стоматита.

Необходимо помнить, что в тяжело протекающих случаях токсидермии могут сопровождаться ускорением СОЭ, лейкоцитозом, эозинофилией, тромбоцитопенией, агранулоцитозом, сочетаться с аллергическими или токсическими висцеропатиями (поражением печени, почек, лёгких), аллергическим миокардитом; возможно развитие ДВС-синдрома.

Дифференциальная диагностика токсидермии обычно несложна. Дифференцировать лекарственные варианты с поражением полости рта необходимо отбуллёзной формы многоформной экссудативной эритемы, пузырчатки, сифилиса. При изолированном появлении пузырей в полости рта возникает особая трудность дифференциального диагноза с пузырчаткой. Нередко острая форма сульфаниламидной эритемы очень напоминает многоформную экссудативную эритему или герпетиформный дерматит Дюринга.

Наибольшее практическое значение имеет дифференциация от сифили са, многоформной экссудативной эритемы. В отличие от розеолёзного сифилида следует иметь в виду, что шелушащиеся, зудящие, элеватные, сливные си филитические розеолы встречаются крайне редко, а сочетание таких характерных для токсидермии признаков, как зуд и шелушение, при сифилисе практически не наблюдается. О наличии у больного многоформной экссудатив ной эритемы свидетельствуют преимущественное поражение тыльной поверх ности кистей и стоп, невыраженный зуд, сезонность рецидивов, общие простуд ные явления, отсутствие указаний на предшествующий приём лекарственных препаратов. Следует также обращать внимание на типичные для инфекционной эритемы кольцевидные элементы с западением в центре, формирующиеся при быстром центробежном росте воспалительного пятна или папулы.

Йододерма- (рис.11-11) медикаментозная токсикодермия, вызванная интоксикацией препаратами йода, в основном при длительном приёме йодидов или разовом применении большой дозы йод-содержащего вещества (контрастные рентгенографии), использовании радиоактивных препаратов йода. В полости рта могут возникать разнообразные изменения: узелков, пятен, пузырей, вегетирующих образований типа многоформной экссудативной эри темы. Поражения появляются на передней половине языка, губах, нёбе, дёс нах. Наиболее часто встречаются узелковые элементы, быстро размягчающие ся в центре с образование пустулы и язвы. Иногда можно наблюдать сливающиеся пузы ри с геморрагическим содержи мым, очень быстро вскрываю щиеся с образованием эрозивных поверхностей. Осо бенностью последних является дно, покрытое мягкими, губча тыми опухолевидными сосочковыми вегетациями, похожи ми на кондиломы или вегетирующую пузырчатку. Их

Рис. 11-11 : Йододерма.

поверхность может изъязвляться или некротизироваться. Весьма вероятно, что инфекционные агенты активируются йодом, который выделяется через фолликулы железистых структур.

Характерный элемент на коже - узелок, быстро превращающийся в пустулу, а затем в инфильтративную бляшку (К.М.Ломоносов, 1997). По периферии бляшки образуется выпуклый край, состоящий из мелких пузырьков с жидким гнойно-серозным содержимым. Консистенция элементов йододермы пастозная, флюктуирующая (в случае образования пустулы).

Дифференциальный диагноз проводят с вегетирующей пузырчаткой, сифилисом, пиодермией, многоформной экссудативной эритемой.

Лечение: отмена препаратов йода, назначение хлоридов натрия и кальция, антисептические полоскания.

Лайелла синдром - острый эпидермальный (эпителиальный) некролиз группы токсидермий; наиболее тяжёлый и потенциально летальный исход многоформной экссудативной эритемы и синдрома Стивенса-Джонсона. Описан в 1956 году Lyell как токсический эпидермальный некролиз. Болезнь обусловлена гиперчувствительностью немедленного типа к ряду лекарственных препаратов (антибиотики, сульфаниламиды, производные барбитуровой кислоты, пиразолона и др.). Предполагают также аутоиммунный механизм развития. Стафилококковый эпидермальный некролиз аналогичен эксфолиативному дерматиту Риттера, однако последний отличается расслоением эпителия на границе зернистого и шиповатого слоев (Ю.А.Ашмарин, 1981).

Первые признаки заболевания наблюдаются уже через несколько часов или „. в ближайшие дни умеренной гиперемией и воспалением слизистых оболочек, болезненностью кожи. Однако, чаще болезнь начинается внезапно с весьма тяжёлого состояния больного: слабости, повышения температуры до 39-41°С, анорексии, высыпаний типа многоформной экссудативной эритемы. Сыпь сливается, образуя болезненные пятна с коричневатым оттенком, и распространяется по всему кожному покрову. Вскоре на этом фоне или на видимо здоровой коже появляются признаки отслойки эпидермиса (положительный симптом Никольского) - пузыри с тонкой дряблой покрышкой, увеличивающиеся при надавливании на них. Образуются обширные красные эрозии, резко болезненные и кровоточащие при прикосновении. Вследствие утраты защитных свойств покровных тканей возможно присоединение вторичной инфекции с последующим рубцеванием.

Аналогичные изменения наблюдаются и на слизистых оболочках. В полости рта появляются очень быстро вскрывающиеся пузыри (практически не диагностируемые из-за быстрого вскрытия), эритемы, значительные по площади эрозии. Иногда эпителий отслаивается без предшествующей пузырной реакции (феномен патергии), что подчёркивает резко положительный симптом Никольского. Эрозии довольно быстро могут переходить в изъязвления; отмечаются множественные подслизистые кровоизлияния (петехиальная сыпь).

При гистологическом исследовании находят внутриэпителиальные пузыри, расположенные выше уровня базального слоя, дистрофические изменения эпителиальных клеток. В соединительнотканном слое наблюдаются отёк и на-

бухание эндотелия, капилляров, умеренный периваскулярный воспалительный инфильтрат.

Дифференциальный диагноз проводят с буллёзнойтоксидермией, многоформной экссудатавной эритемой, синдромом Стивенса-Джонсона. Лечение: плазмозамещающая терапия, ингибиторы протеаз, кортикостероиды (преднизолон до60 мг/сутки), антибиотики. Назначаютантигистаминные препараты, витамин С, метотрексат. При поражении слизистой оболочки полости рта используют вяжущие, дезинфицирующие и обезболивающие растворы (отвар ромашки, раствор перманганата калия, яичного белка, водные растворы анилиновых красителей).

ОТДЕЛЬНЫЕ ФОРМЫ АЛЛЕРГИЧЕСКИХ СОСТОЯНИЙ

Отёк Квинке - ангиоотёк преимущественно аллергической этиологии. Клинически характеризуется развитием ограниченного отёка (прежде всего губ, но может быть вовлечён и язык) плотно-эластической консистенции, розоватого цвета, сопровождающегося ощущением напряжения тканей и болью. Язык при этом не умещается во рту, нарушается глотание и иногда ухудшается дыхание (при привычном дыхании ртом развивается так называемая ложная асфиксия). Из-за увеличенного корня языка у некоторых больных может провоцироваться рвотный рефлекс. Инволюция отёка Квинке происходит обычно через несколько часов или 1 -2 дня. Процесс может сочетаться с уртикарными элемен-«0Z тами на коже, характерными для острых аллергических состояний. Отёк, локализующийся в области гортани, может сопровождаться стенозом и истинной асфиксией.

Лечение: кортикостероидные и антигистаминные средства в комплексе с препаратами кальция, адреналином, диуретиками (фуросемид). При поражении гортани вместе с адреналином и антигистаминными препаратами вводят 60 мг преднизолона внутримышечно или струйно, 20 мл 40% раствора глюкозы. Эффективны горячие ножные ванны, ингаляции кромолина-натрия (интала).

Как отмечает О.Л.Иванов (1997), больным с отёком Квинке без симптомов крапивницы следует уделять особое внимание, так как у них может быть **ангионевротический отёк с синдромом недостаточности ингибитора Cl-эстеразы.** носящий наследственный характер. При этой форме антигистаминные и кортикостероидные средства неэффективны, срочно проводят заместительную терапию введением плазмы (не менее 400 мл).

С целью профилактики рецидивов отёка Квинке больным вводят внутривенно капельно 200 мл 5% раствора аминокапроновой кислоты в 5% растворе глюкозы. Целесообразно также назначение аминокапроновой кислоты внутрь по 2-3 г 3-4 раза в сутки ежедневно в течение 1 месяца.

Крапивница - аллергическое заболевание, характеризующееся образованием волдырей на коже и слизистых оболочках. Вызывается экзогенными (температурные, механические, химические воздействия, пищевые продукты) и эндогенными факторами (патология желудочно-кишечного тракта, печени, очаги

хронической инфекции); большую роль при этом играют не полностью расщеплённые белки, токсические вещества пищи, бактериальные аллергены. Патогенез крапивницы происходит по типу аллергической реакции немедленного типа с высвобождением большого количества биологически активных веществ, реагинов, активацией системы комплемента как классическим, так и альтернативным путём. Возможна также аутосенбилизация к ацетилхолину с развитием реакции антиген-антитело.

Острая крапивница начинается внезапно с появления сильного зуда, уртикарных высыпаний бледно-красного цвета, различных размеров. Центр волдыря приобретает матовый оттенок, а по периферии видна розовая кайма с чёткими контурами. Элементы могут сливаться в обширные зоны, захватывая всю полость рта, большие участки кожи. В полости рта иногда возникают волдыри и пузыри, заполненные геморрагическим или серозным экссудатом. Острая крапивница обычно развивается при лекарственной и пищевой аллергии, парентеральном введении сывороток, вакцин и пр.

Хроническая рецидивирующая крапивница развивается на фоне длительной сенсибилизации организма бактериальной аллергией, кишечными токсическими продуктами. В межприступном периоде перед высыпанием волдырей возможны отёк, слабость, артралгии.

Холодовая крапивница возникает от локального воздействия низких тем ператур или в периоды климатических колебаний (метеорологический генез). Её развитие связывают с накоплением криоглобулинов, являющихся дисгликолитическими иммуноглобулинами и обладающими свойствами антител. ***ппл***

Контактная крапивница возникает через несколько минут после контакта с аллергеном и характеризуется появлением волдырей в зоне контакта, а иногда и генерализованной уртикарной сыпью. Нередко развивается на некоторые сплавы (никеля, легирующих элементов нержавеющих сталей), используемые в ортопедической технике. Элементы и локализация поражения обычно соответствуют форме и области контакта. Контактная крапивница может быть локализованной либо сочетаться с ангиоотёком, астмой, анафилактической реакцией.

Лечение: антигистаминные средства (пипольфен, кларитин, супрастин, тавегил, диазолин), блокаторы Н2-рецепторов (циметидин). Для уменьшения проницаемости сосудов используют препараты кальция, витамины С и Р. В случае хронических форм широко применяют детоксицируюшую терапию, лечебное питание (исключение животных продуктов и экстрактивных веществ, несовместимых пищевых продуктов, переход на преимущественно вегетарианское питание в сочетании с лечебным голоданием), энтеросорбцию, иммунокоррекцию (Kelso J.M. с соавт., 1995), ингибиторы фосфодиэстеразы (папаверина гидрохлорид, эуфиллин). При холодовой форме эффективен астемизол.

Крапивница пигментная - разновидность ограниченного или системного мастоцитоза, обусловленного пролиферацией лаброцитов (мастоцитов) и инфильтрации ими различных тканей. Заболевание обычно проявляется на коже спины, туловища, шеи, но может быть и в полости рта. Клиническая картина характеризуется множественными мелкими округлыми красновато-бурыми

пятнами или папулами, располагающимися симметрично. Высыпания обычно склонны к слиянию. При потираний пятен или папул шпателем или пальцем они становятся более яркими или отёчными (феномен Унны-Дарье), что объясняется высвобождением гистамина из гранул лаброцитов. Иногда встречаются крупные пигментные пятна и многочисленные мелкие гладкие красновато-жёлтые узелки плотноватой консистенции. Как указывает К.М.Ломоносов (1997), у 1/3 больных, преимущественно детей, периодически возникают везикулёзные и буллёзные высыпания, переходящие в обширные эрозивные поверхности. Диагноз определяется по уровню гистамина в крови или моче. Лечение малоэффективно. Используют антигистаминные препараты (комбинации HI и H2-антигистаминов), ПУВА-терапию.

Лишай блестящий - аллергическое мелкопапулёзное заболевание. Предполагают его как проявление аллергии при саркоидозе, туберкулёзе, красном плоском лишае; однако, может быть и самостоятельной нозологической формой. При генерализации высыпаний поражается слизистая оболочка полости рта; высыпания нередко локализуются на языке. Элементы представляют собой мелкие, множественные, тесно расположенные лихеноидные (1-2 мм) папулы с плоской блестящей поверхностью цвета нормальной слизистой. Папулы располагаются хаотично, без какого-либо рисунка, субъективных ощущений не вызывают (иногда возможен незначительный зуд). Гиперкератозных и эрозивных изменений также не отмечается. При развитии в качестве аллергического фона вышеуказанных патопроцессов могут располагаться одновременно с **304** типичными высыпаниями основного заболевания. Дифференциальный диагноз проводят с красным плоским лишаем, лихеноидным туберкулёзом. Лечение в основном направлено на ликвидацию основного заболевания; в случае самостоятельной формы возможна спонтанная регрессия.

Медикаментозный аллергический стоматит. (Рис. **11-12,11-13).** Относится к аллергическим заболеваниям лекарственной природы. Развивается как проявление сенсибилизации к сульфаниламидам, антибиотикам и др. Необходимо отличать от медикаментозных стоматитов токсической природы (см. главу 2), а также проявлений токсидермий в полости рта.

На слизистой оболочке - по.

Рис. 11-12: Афтозный стоматит медикаментозногогенеза.

виде эритематозных, петехиальных и везикулёзных элементов, а также её отёка. Морфология аллергических проявлений в полости рта во многом зависит от аллергена. Так, сульфаниламиды, барбитураты, тетрациклин и другие лекарственные вещества вызывают изменения типа "фиксированной эритемы" или пузырных высыпаний, при

Рис. 11-13: Аллергический диатез.

вскрытии которых образуются болезненные кровоточащие эрозии. При приёме пенициллина слизистая оболочка отекает, приобретая ярко-красный цвет. Процесс носит диффузный характер и в основном распространяется в области твёрдого и мягкого нёба, реже слизистой щёк. Нередко поражается язык: спинка его становится гладкой, блестящей, отёчной ("пенициллиновый"язык).

Лечение медикаментозного стоматита заключается в отмене инициатора-аллергена и проведении десенсибилизирующей терапии (антигиста-минные средства, витамин С, препараты кальция). Местно эффективны кератопластичес-кие средства.

Рис. 11-14: Герпетический глоссит медикаментозного генеза

Протезный стоматит. Особую группу аллергических заболеваний составляет так называемый протезный стоматит, носящий токсико-аллергический генез. Он обусловлен влиянием на слизистую оболочку полости рта различных наполнителей, красителей, мономеров пластмасс и др. Не исключено также токсико-аллергизирующее влияние микробных ассоциаций протезного ложа. Больные при этом жалуются на жжение, боль, сухость во рту, нарушение вкусовой чувствительности (извращение вкусовых ощущений, появление непривычного привкуса, например, металлического). Клинически заболевание проявляется в виде стоматита (в т.ч. глоссита), характеризующегося высыпаниями различных морфологических элементов. Если имеется непосредственный контакт протезных материалов с эпителием языка (чаще всего это дорсальная и боковые поверхности), то на языке можно видеть на фоне гиперемированной отёчной (в случае острого процесса) или застойной гиперемии (в случае хронического) слизистой единичные папулы, эрозии, афты. Складки языка сглажены, сосочки атрофированы. В случае остро протекающего аллергического воспаления или при трении боковых поверхностей языка о протез видны множественные точечные кровоизлияния.

В других случаях ярких аллергических симптомов на слизистой не имеется, а поражение языка обусловлено активизацией оппортунистических инфекций (кандидозный глоссит, лептотрихоз и др.) **(рис.11-14).**

Дифференциальная диагностика протезного стоматита проводится с многоформной экссудативной эритемой, вульгарной пузырчаткой, герпетическими стоматитами, хроническим рецидивирующим афтозным стоматитом, вторичным сифилисом, проявлениями токсидермий в полости рта.

на протеза), назначения десенсибилизирующей терапии, витаминов С и Р. Местно лечения обычно не требуется, в случае выраженных изменений желательно использовать легко всасывающиеся эпителизирующие средства (гель "Пиралвекс", желе актовегина, солкосерила, особенно с добавлением аскорутина).

Эритема Фереоля-Бенье (эритема скарлатиноформнаядесквамативнаярецидивирующая) (рис. 11-15) -аллергическийдерматоз,характеризующийся пятнистой сыпью. Развивается на фоне вирусных инфекций, после переохлаждения, стресса, приёма лекарств. После продромального периода, длящегося 2-3 дня, появляется эритематозная сыпь на коже. При локализации в полости рта (обычно на языке и нёбе) возникают ярко-красные энантемы, сопровождающиеся жжением. Дальнейшее развитие патопроцесса приводит к частичной атрофии сосочков в очагах поражения (в других участках - усиление эксфолиации), что создаёт картину "географического" языка. Процесс характеризуется рецидивным течением.

ЯЬЛ^явШЙЯь^ ^щу

Рис. 11-15: **Множественные эрозии** и десквамации языка при эритеме Фереоля-Бенье.

Л

Дифференциальная диагностика проводится с токсидермиями, сифилисом, скарлатиной и корью. Лечение предусматривает назначение антигистаминных и детоксицирующих (прежде всего раствор тиосульфата натрия) средств, энтеросорбентов.

Герпес беременных-аутоиммунное заболевание, протекающее нафонебеременности или трофобластныхопухолей (спровоцированное гиперэстрогенемией). Определённую роль играет иммунологическая сенсибилизация матери к продуктам плода и плаценты. Впервые описано в 1811 году J.B.H.Bund. Клинически поражается кожа ладоней, бёдер, подошв, слизистые оболочки, при этом в начале заболевания возникаютуртикарные папулы (или эритематозные пятна), приобретающие характер бляшек, полос, сливающиеся в концентрические кольца с интенсивным зудом. В дальнейшем на таком эритематозном фестончатом фоне появляются везикулы и пузыри. Во рту процесс представлен множественными вскрывающимися пузырями (одиночные и сливные эрозии, сильный зуд), множественными узелками, представляющими собой гранулёмы (Fenton J.E. с соавт., 1996). Заболевание, как правило, прогрессирует. Дифференциальную диагностику проводят с буллёзными поражениями полости рта, различными атипичными гранулёмами (de Vincente Rodriguez J.C. с соавт., 1991); лечение - кортикостероидные и антигистаминные препараты.

ГЛАВА 12.
НЕЙРОСТОМАТОЛОГИЧЕСКИЕ ЗАБОЛЕВАНИЯ

глоссдлгии

Этим определением пользуются для определения симптомокомплекса боли ил и неприятных ощущений в языке (лексическое обозначение чувства жжения соответствует термину "глоссопирроз"). Следует отметить, что в современной литературе существует путаница по поводу смешения понятий "глоссалгия" и "глоссо-диния". Некоторые авторы отождествляют их, полагая синонимами, другие считают глоссалгию поражением центрального, а глоссодинию - периферического генеза. Большинство специалистов полагают глоссодинию мономорфным собирательным понятием для обозначения парестезии и других нарушений чувствительности по сегментарному типу всочетании срядом бульбарных явлений. Однако, мы согласны с мнением В.И.Яковлевой (1995) о разграничении этих понятий; целесообразно считать глоссалгию поражением, обусловленным заболеваниями центрального или периферического звена ЦНС (вследствие инфекции, травмы, опухоли, сосудистого расстройства), а глоссодинию - симптомокомплексом боли и расстройств 307 восприятия в языке при функциональных невротических состояниях, заболеваниях внутренних органов, гормональных расстройствах и некоторой другой соматической патологии.

В соответствии с вышесказанным, глоссодинию следует относить к нервно-трофическим расстройствам, в патогенезе которых значительная роль отводится пограничным нарушениям психо-эмоциональной сферы (прежде всего - психо-эмоциональной лабильности). Вот почему это заболевание в 3 раза встречается чаще у женщин; дело даже может доходить до фобий (боязнь рака, сифилиса и др.). Stepanova TS. с соавт. (1988) указывает на центральный, а не периферический механизм патогенеза этого заболевания.

В целом, для облегчения терминологии мы предлагаем вдальнейшем использовать термин "глоссалгический синдром".

Глоссодиния развивается при повышении тонуса симпатического отдела нервной системы: при общей вегетативной дистонии, климаксе, гипертиреозе, эндогенных гиповитаминозах В,, В,, B_6, B_{12}. Среди больных преобладают лица с тревожно-мнительными чертами характера, склонные к излишней болезненной фиксации, страдающие фобиями различных заболеваний. У таких больных легко возникают ятрогении вследствие неосторожных высказываний врача. Глоссалгия наблюдается при органических поражениях центральной нервной системы в клинической картине остаточных явлений арахноэнцефалита, нарушений мозгового кровообращения, нейросифилиса и т.д., при патологическом прикусе, шейном

остеохондрозе, деформирующем шейном спондилёзе. Кроме того, глоссодиния может развиваться на фоне нарушений желудочно-кишечного тракта, эндокринной патологии (нередки случаи появления её в климактерический период). У части больных мы наблюдали сосудистые заболевания. Немаловажное значение имеет также состояние зубов и пародонта, гигиена полости рта, наличие зубных протезов из разных металлов, хронические травмы языка вследствие прикуса, острыми краями зубов, зубным камнем, неправильно наложенными пломбами, коронками и др. Описаны единичные случаи влияния одонтогенной инфекции, аллергий (у гиперчувствительных лиц). По данным Л.Р.Рубина (1959), определённое влияние может оказывать снижение высоты окклюзии. Аналогичные наблюдения описывают В.Ю.Курляндский и В.А.Хватова (1974) при обследовании больных с невралгической симптоматикой. Они связывают возникновение глоссалгий с патологией зубо-челюстной системы, нарушениями височно-нижнечелюстного сустава. Последние часто приводят к травме chorda tympani при смещении суставной головки. Имеются сведения о взаимосвязи проявлений глоссалгий с гепатохолециститом и шейным остеохондрозом. Такое сочетание фоновых факторов в комбинации с вегето-неврозом и стрессом наблюдают большинство обследованных нами больных.

Довольно часто глоссалгический синдром может быть симптомом различных заболеваний: железодефицитной анемии (Gallager F.J. с соавт., 1988), перницио-зной анемии, вызванной дефицитом витамина B12 (Schmitt R.J. с соавт., 1988), онкологических заболеваний ЖКТ (Gallager F.J. с соавт., 1988). Частой находкой яв-308 ляется глоссодиния при погрешностях в диете: недостатке белков, жиров и витаминов (Huber M.A. с соавт., 1989).

Hatch C.L. (1989) определяет глоссодинию как частый симптом сахарного диабета: по-видимому, это объясняется развитием вторичной микрофлоры (грибки и др.) при диабете. Глоссодиния наблюдается почти у 70% больных хроническими глосситами и энтероколитами: в этих случаях присоединяются изменения, характерные для этих заболеваний (участки атрофии сосочков, десквамации эпителия, отечность языка). Симптом глоссопирроза характерен для болезней печени (гепатит, холецистит); язык и мягкое нёбо приобретают желтоватую окраску. Ряд авторов (Krivah E, 1988; Sullivan P.D., 1989) отмечают развитие этого заболевания в психиатрической практике; глоссодиния в таких случаях носит отчётливую форму сенестопатий.

Довольно часто глоссодиния развивается в периоды дисгормональной перестройки (предклимактерический и т.д.), атакже при заболеваниях, характеризующихся нарушениями обмена половых гормонов (Myers A. с соавт., 1989).Очевидна связь глоссодинии с ксеростомией лекарственного (Glass B.J., 1989) и аутоиммунного reHe3a(RhodusN.L., 1989).

Naylor G. D. (1989) часто находил глоссодинию после проводимой лучевой и химиотерапии. Необходимо помнить также о развитии глоссодинии как варианта гальванизма полости рта и одного из симптомов синдрома Костена, заболеваний внутреннего и среднего уха.

На слизистой оболочке языка, как правило, не наблюдается патологических изменений. Однако М.А.Макиенко, А.М.Минев объясняют патогенез глоссалгий гипертрофией листовидных сосочков и трещинами между ними.

Клинические особенности глоссалгического синдрома. Заболевание обычно начинается постепенно, с незначительных болей, точное время появления которых пациент не может установить. Однако, подавляющее большинство больных связывает начало заболевания с хронической травмой, началом или окончанием протезирования, после удаления разрушенных зубов, каких-либо оперативных вмешательств в полости рта. Другие пациенты указывают на развитие заболевания после окончания или в процессе проведения курса лекарственной терапии.

Чаще всего встречаются парестезии типа жжения, покалывания, саднения, онемения. Как указывает В.Е.Гречко (1990), примерно у половины больных парестезии сочетаются с болями в языке ломящего, давящего характера (боли разлитые, без четкой локализации, что указывает на нейрогенный характер процесса). Болевой синдром обычно рецидивирует.

Парестезии и боли локализуются в обеих половинах языка, обычно в передних 2/3 его, реже во всем языке и совсем редко изолированно поражается задняя треть его. Примерно у половины больных боли распространяются с языка на другие участки полости рта, могут иррадиировать в височную область, затылок, области глотки, пищевода, желудочно-кишечного тракта, шеи. Односторонняя локализация парестезии и болей отмечается у четверти больных.

Обычно боли уменьшаются или исчезают во время еды, утром после пробуж дения, и усиливаются к вечеру, либо при длительном разговоре, либо в ситуациях нервного возбуждения. Заболевание наблюдается от нескольких недель до несколь ких лет, с различной интенсивностью, стихая в периоды отдыха. Описаны случаи спонтанного исчезновения симптомов жжения. ***nnn***

Нередко возникают сенсорные нарушения (чувство неловкости, набухания, тяжести в языке). В связи с этим больные при разговоре щадят язык от излишних движений. В результате речь становится невнятной, наподобие дизартрии. Этот своеобразный феномен описан В.Е.Гречко, Е.А.Орловой, А.Г.Жуковой (1974) как симптом "щажения языка". Он наблюдается примерно у 20% больных. Характерно, что во время еды болезненные ощущения исчезают (подавление патологического очага возбуждения пищевой доминантой). У многих больных часто выявляются вегетативные нарушения в форме нейротрофических расстройств: гиперемия или побледнение слизистой оболочки языка и полости рта, отёчность языка и дёсен. При глоссалгическом синдроме тонус симпатического отдела чаще превалирует над парасимпатическим, что выражается нарушениями саливации (чаще - нарушения слюноотделения, иногда сменяющиеся периодической гиперсаливацией). Ксеростомия - одно из важнейших проявлений вегетативной дисфункции при этом заболевании (В.В.Михеев, Л.Р.Рубин, 1966; В.Е.Гречко, 1990), однако В.А.Смирнов (1976) отмечал, наоборот, гиперсаливацию.

Почти все больные, страдающие глоссалгическим синдромом, страдают и канцерофобией. Эти пациенты часто рассматривают язык в зеркало и фиксируют внимание на нормальных анатомических образованиях языка (его сосочки, солитарные фолликулы и агрегаты лимфоидной ткани, протоки малых слюнных желёз, лимфоидная ткань у корня языка - язычная миндалина), принимая их за новообразования.

Обычно структурных изменений языка при этом заболевании не наблюдается, но в некоторых случаях слизистая оболочка языка в отдельных участках гипере-

мирована, эпителий истончён, могут наблюдаться участки десквамации эпителия и признаки десквамативного глоссита либо "географического" языка. French, Engmann, Weiss, Юапегуказывают, что при внимательном осмотре можно обнаружить маленькие участки с гиперемированными и болезненными грибовидными и нитевидными сосочками, местами даже с мельчайшими трещинками, которым в известной степени можно приписать причину возникновения глоссалгий. В редких случаях язык увеличен (отёчен), отмечаются отпечатки зубов на его боковых поверхностях.

При поражении подъязычного и подчелюстного нервных узлов на спинке языка определяется "гиперемированный треугольник" сдесквамацией эпителия, напоминающий ромбовидный глоссит, нарушения чувствительности (парестезия, чувство жжения, покалывания, зуда, сухости).

Поданным В. Е.Гречко с соавт. (1974), в тканях языка выявляются нарушения микроциркуляции, сопровождающиеся замедлением кровотока, возникновением микрокровоизлияний в прекапиллярную ткань, что влечёт за собой нарушение функциональной мобильности вкусовых рецепторов. На основании изучения биоэлектрической активности головного мозга, некоторые авторы высказывают предположения о возбуждении чувствительных проводников в зонах иннервации языка и считают этот фактор важным в возникновении глоссалгического синдрома.

Ощущения жжения и сухости могут наблюдаться также как признак действия гальванизма при наличии металлических включений в полости рта, и тогда больные ощущают привкус металла (снятие металлических мостовидных протезов не всегда приводит к ликвидации симптомов парестезии). Признаки глоссалгий (глоссодинии) могут возникать у гиперчувствительных пациентов при контакте слизистой оболочки с акриловыми пластическими материалами, особенно быстротвердеющего типа, и носить характер контактного или аллергического стоматита. Глоссалгию следует дифференцировать также с десквамативным глосситом, где имеются признаки структурных изменений и отмечается усиление болей при приёме пищи. Необходимо помнить, что в ряде случаев невралгические боли в языке могут быть обусловлены иррадиацией из неопластического очага: такие случаи описаны, например, при муко-эпидермоидной карциноме полости рта (Pickell C, 1985).

Дифференциальная диагностика. Различаются глоссодиния и глоссалгия также клинически. Помимо изложенных выше различий в причинах, обусловивших их возникновение, глоссалгия характеризуется болями только в передних 2/3 или всём языке; при глоссодинии боли разлитые, носят характер парестезии, затрагивая *пщ* этом слизистую оболочку полости рта. По характеру ощущений при глоссалгий чувствуется набухание, тяжесть, неловкость, невнятная речь, симптом "щажения языка". Во время еды боль не исчезает. Для глоссодинии характерны жжение, покалывание, саднение, онемение, пощипывание, чувство жара, боли ломящего, давящего характера, исчезновение боли во время еды.

Вегетативные расстройства при глоссалгий выражаются в гиперемии или побледнении слизистой языка или полости рта, отёчности языка и щёк; при глоссодинии - ксеростомия, особенно ночью. При глоссалгий боль исчезает после ново-

каиновых блокад регионарных, ганглионарных, вегетативных или симпатических нервных образований; при глоссодинии - не даёт длительного лечебного эффекта.

В дифференциальной диагностике следует учитывать симптомы невралгии тройничного нерва, где боли приступообразные, провоцируются приёмом пищи или разговором. При неврите язычного нерва, наряду с симптомами парестезии, наблюдают нарушения чувствительности и усиление болей в языке во время еды, при разговоре, кроме того, пальпация языка болезненна. Важно, что именно пароксизмальность боли, характерная для этих заболеваний, может служить часто основным дифференциальным признаком и выявляться уже при внимательном сборе анамнеза больного.

Невралгия отличается от глоссалгии резкими пароксизмальными приступами болей, которые почти всегда односторонние и локализуются в зоне, соответствующей иннервации определённой ветви тройничного или языкоглоточного нерва. Вне приступов боли обычно нет. Болям часто сопутствуют вазомоторные нарушения, судорожные подёргивания лицевой мускулатуры. Наличие провоцирующей триггерной зоны, прикосновение к которой вызывает приступ, также свойственно невралгии.

Для неврита язычного нерва характерно одновременно с односторонней болью в передних двух третях языка также частичное выпадение поверхностной чувствительности (болевая, тактильная и температурная), что проявляется в онемении и парестезии, иногда понижении или извращении вкуса в той же области. Боли при неврите усиливаются при движениях языка, приёме пищи.

Лечение проводят с учётом факторов, вызвавших заболевание. Необходима санация полости рта и лечение болезней пародонта для исключения воздействия очагов хронической инфекции. При необходимости рекомендуют консультации врачей соответствующего соматического профиля и психиатра с последующим выполнением их рекомендаций по лечению внутренних заболеваний. С учётом вегето-невротических проявлений больным назначаютседативнуютерапию (седуксен, элениум, триоксазин, аминазин и др.) Всем больным рекомендуют поливитаминный комплекс, включающий витамины группы В. Эффект оказывают блокады витаминаВ1 слидокаином по типу мандибулярной анестезии. Инъекции витамина В12 рекомендуют при атрофии сосочков языка на фоне анацидного гастрита. Среди физиотерапевтических процедур эффективен электрофорез ионов натрия и пр. Описаны положительные результаты рефлексотерапии, лазерной терапии (гелий-неоновый лазер), лечение биоником. Всем больным, особенно страдающим признаками гальванизма, рекомендуют устранение разнородных биметаллических пар. Протезирование включает нормализацию высоты прикуса, использование металлокерамических протезов. Местно для устранения парестезии и болевого синдрома рекомендуют использовать анестезин в комбинации с глицерином либо витаминизированные эмульсии, гели и мази (витамин А, а-токоферол ацетат (Е), каротолин, персиковое масло, облепиховое масло и др.). Рекомендуют ванночки с цитралем. Можно рекомендовать ротовые ванночки электроактивированных водных растворов. У гиперчувствительных пациентов целесообразна противоаллергическая терапия. У больных, страдающих дисбактериозом и кандидозом, - соответствующая терапия указанных заболеваний.

Важным фактором в терапии глоссалгий является нормализация неврогенного статуса в плане устранения канцерофобии, лечение остеохондроза и биоэнергетическая коррекция. Немаловажное значение имеют физические упражнения, исключающие гиподинамию и восстановление микроциркуляции, закаливание, включающее контрастные водные и воздушные процедуры, приём пищевых продуктов с минимальным количеством животного жира, резкое ограничение консервированных продуктов, веществ, обладающих тонизирующим и возбуждающим действием (кофе, крепкие чаи и др.). Рекомендуют раздельное питание и приём совместимых пищевых продуктов. Важным моментом в комплексной терапии следует считать необходимость "расшлаковки" организма и периодической очистки желудочно-кишечного тракта, печени, мочевыводящих путей, крови и лимфы с использованием нетрадиционных способов (рекомендации М.Ф.Гогулан, Н.А.Семёновой и др.). Вероятно, неплохой эффект может оказать лечение голодом.

ОРГАНИЧЕСКИЕ ПОРАЖЕНИЯ ПЕРИФЕРИЧЕСКОЙ НЕРВНОЙ СИСТЕМЫ

Основные клинические симптомы поражения языка - приступы боли, гиперестезии, расстройства болевой, температурной и специфической (вкусовой) чувствительности. Необходимо помнить, что, вследствие разных источников иннервации языка, расстройства вкусовой чувствительности происходят обычно по сегментарному типу (например, при синдроме Вилларе происходит нарушение *" вкуса на передних 2/3 языка, при синдроме Берне - в задней трети); сочетанные поражения крайне редки.

Невралгии и невриты. Возникают вследствие хронической инфекции или интоксикации, длительного раздражения языка протезом, острым краем зуба, травматического повреждения нервных стволов.

Невралгия язычного нерва. Приступы острых болей в области передней трети языка. Часто боли сопровождаются расстройствами чувствительности типа гиперестезии на соответствующей половине языка, что приводит к нарушению болевой и вкусовой чувствительности. Приступ боли могут спровоцировать любые движения языка.

Неврит язычного нерва. Боли и парестезии в передних2/3 соответствующей половины языка, снижение тактильной и болевой чувствительности в этой области.

Невралгия и неврит языкоглоточного и блуждающего нервов. Причины: нарушения обмена веществ, атеросклероз, инфекция, интоксикация, травма, опухоль мосТомозжечкового узла, аневризма сонной артерии, рак гортани и др. Односторонние болевые пароксизмы, начинающиеся в корне языка или миндалине и распространяющиеся на нёбную занавеску, горло, ухо. Длительность приступа 1-3 минуты. Боли провоцируются движениями языка (триггерная зона - в области корня языка). Приступы сопровождаются болью и сухостью в горле, после них наблюдается гиперсаливация. Иногда во время приступа бывает тошнота, головокружение, потеря сознания, гипотензивный синдром. Неврит проявляется постоянными болями в корне языка с иррадиацией в зев, верхний отдел глотки, ухо, периодичес-

ки усиливающимися (всего длятся несколько часов), гиперестезией в задней трети языка, области миндалины, нёбной занавески, верхней части глотки; нарушением вкуса в корне языка (появляется чувство горечи), снижением слюноотделения соответствующей околоушной слюнной железы. Невралгия языкоглоточного нерва носит название **синдрома Сикара.**

Неврит подъязычного нерва. Причины те же + опухоли и кисты дна полости рта. При изолированном неврите - двигательные расстройства мышц языка, иногда боли в корне языка, головная боль. Шов языка имеет форму дуги, вытянутой в здоровую сторону, корневая часть языка на поражённой стороне приподнята из-за паралича. При высовывании язык отклоняется в больную сторону. В первые дни возможна нерезко выраженная дизартрия без признаков дисфонии, которая, впрочем, быстро проходит. В последующем развивается атрофия мышц языка. При двустороннем поражении резко нарушается речь, перемещение пищи в полости рта и глотание.

Длительные сильные невралгические боли в языке описаны при **синдроме Троттера** (описан в 1911 году). Из-за опухоли в носоглотке возникает боль в нижней челюсти с одной стороны, в языке; ухудшается подвижность мягкого нёба; развивается тризм. Ухудшается слух.

Боль и жжение в языке - частые признаки **синдрома Костена** - синдром понижения межокклюзионной высоты за счёт стираемости зубных рядов и ин волютивных изменений в височно-нижнечелюстным суставе. Описан в 1934 году.

Белла синдром. Описан в 1830 году. Встречается при поражении 7 пары черепно-мозговых нервов. Развивается чаще всего при охлаждении организма. «<• Возникают односторонние парезы мышц лица. На поражённой стороне сглаживаются кожные складки лба, носогубные. На стороне поражения возникает птоз угла рта. Ослабляется вкус на передних 2/3 языка.

Богорадовой синдром (синдром "крокодиловых" слёз). Описан в 1928 году Поражение 7 пары черепно-мозговых нервов. Синдром сопровождается изменением физиологического вкусо-слюнного рефлекса и замещением патологическим рефлексом. При механическом раздражении жевательных мышц и слизистой оболочки полости рта вкусовые ощущения отсутствуют. Этиология - травма мозга.

Синдром Ромберга. Описан в 1946 году. Врождённое заболевание. Вначале на одной стороне лица появляются голубовато-бурые пятна с одновременными невралгическими болями и клоническими мышечными судорогами. Затем развивается рубцовая атрофия кожи лица, глазных, нёбных и языковых мышц. На больной стороне расшатываются и выпадают зубы, ресницы.

Гальванизм. Жжение, саднение, металлический привкус во рту, вкус соли, горечи, кислоты, разлитые парестезии. При осмотре отмечают гиперемию, гиперкератоз, отёчность языка с отпечатками зубов на боковых поверхностях, гипо- и гипертрофию нитевидных сосочков, частичную десквамацию эпителия, ксеростомию. В тяжёлых случаях слюна становится вязкой, густой, тягучей, пенистой. См. также главу 2.

Другие нарушения чувствительности языка. Расстройства вкусовой и других видов чувствительности задней трети языка наблюдаются при синдроме Берне (альтернирующий паралич, развивающийся в результате повреждения пи-

рамидного пути в области продолговатого мозга - контралатеральный спастический гемипарез, гомолатеральный паралич нёба и глотательной мускулатуры). При синдроме Вилларе может быть полное нарушение чувствительности языка (симптомокомплекс при одностороннем поражении 9,10,11,12 пар черепных нервов в результате ранения, повреждения или опухоли; развиваются паралич мышц глотки, мягкого нёба, паралич голосовых связок). Атрофия языка на стороне поражения вследствие пареза подъязычного нерва наблюдается при синдроме Джексона (альтернирующий симптомокомплекс поражения ствола мозга у больных с расстройствами кровообращения в верхних отделах продолговатого мозга). Парез подъязычного нерва с развитием атрофии языка может развиться также у больных с распадом двух верхних шейных позвонков (туберкулёз, опухоль), носящем название синдрома Руста.

Дискинезии языка. К ним относятся тремор, миоклонии, миастения, миоплегия и миотония.

Тремор является результатом поражения подкорковых ганглиев при болезни Паркинсона, атеросклерозе сосудов головного мозга, отравлениях, травмах. Дрожание языка происходит на фоне изменений мышечного тонуса и может приводить к дизартрии (Biary N. с соавт., 1987). Как указы вает Topaloglu H. с соавт.(1990), тремор языка и дизартрия я вляются первыми признаками развития болезни Вил ьсона. *Миоклонии* характеризуются асинхронными, асинергичными, частыми (от 50 до 180 в минуту) судорогами (Wang V. с соавт., 1993) и также приводят к дизартрии.

Основным си *мтомом миастении* является повышенная мышечная утомля-**314** емость при движении или мышечном напряжении. Мышечная слабость резко нарастает при повторении активных движений, особенно в быстром темпе; после отдыха функция мышц восстанавливается. В дальнейшем развивается атрофия мышц (Kida E. с соавт, 1984). Таким образом, если во время еды или разговора больному становится все труднее жевать или говорить, то можно с уверенностью диагностировать миастению.

Основным симптомом*миотонии (болезни Томсена)*является необычайно медленное затруднённое расслабление мышц после их сокращения; период расслабления затягивается на несколько секунд (от 5 до 30). Повторные движения совершаются более легко и спустя некоторое время становятся нормальными (В.Е.Гречко, 1990). Поражение языка и окружающих мышц проявляются в своеобразной дизартрии: в течение нескольких секунд больной не может произнести ни слова, затем произносит с напряжением несколько слов, после чего его речь становится свободной. Если больной помолчит несколько минут, то все повторяется сначала. Основным условием появления миотонических явлений оказывается значительное мышечное сокращение. Если больной спокойно разговаривает, то языку него движется свободно. В тех случаях, когда он напрягает мышцы лица или с напряжением высовывает язык, вновь возникают миотонии (В. Е.Гречко с соавт., 1990).

Довольно часто тремор, миоклонии и другие дискинезии языка являются начальными признаками болезни Вильсона (Lido К. К. с соавт., 1991; Topaloglu H. с соавт, 1992), амиотрофического бокового склероза (Watanabe S. с соавт, 1994). Описан изолированный миоклонус языка при заболевании malformation Arnold-Chieri (KulisevskyJ. с соавт., 1994). Миоклонии вместе с мышечными деформациями (ис-

кривлениями) языка и уменьшением ротовой полости - нередкие симптомы мышечной дистрофии Дюшена (Nagaoka M. с соавт., 1987). Описано развитие парезов мышц языка и миоклоний при инфекционном мононуклеозе, приведшем к обструкции верхних дыхательных путей и множественным парезам черепных нервов (Maddera B. R. с соавт., 1991).

Больши нство судорожных синдромов могут приводить к травмам языка вследствие прикусывания в бессознательном состоянии (в момент приступа). В связи с этим в литературе встречаются описания "опухолевых" узлов языка вероятной травматической природы (Webb D.J. с соавт, 1986). Щёчно-язычно-лицевую апраксию с поражением лицевого и язычного нервов описывает Assal G. с соавт. (1993). Контралатеральный спастический паралич мышц языка может отмечаться при синдроме Вернике, носящем характер гемиплегии.

Патомимия (болезнь Мюнхгаузена) - группа искусственно вызываемых повреждений кожи и слизистых оболочек, вызываемых самим больным, преследующим самые разнообразные цели (эмоциональная разрядка, снятие или ослабление неприятных ощущений, имитация какого-либо известного ему дерматоза, для аггравации предшествующего патологического процесса). Патомимия встречается также при тяжёлых психопатиях, эндогенных и органических психозах, сенестезиях (тягостные ощущения типа парестезии) и т.д. Клиника патомимии чрезвычайно разнообразна: от банальных повреждений (ожоги, порезы и т.д.) до глубоких язвенно-некротических поражений.

В полости рта нередко встречаются следы искусственных ожогов кислотами и щелочами, травмы (прикусывание) щёк и языка. Последнее нередко имеетхарак- « *с тер обсессии (навязчивости) или патологической фиксации (привычки) и может свидетельствовать о неврозе или психозе. Привычка сосать кончик и боковые поверхности языка нередко приводит к утолщению эпителия беловатого цвета типа мозоли или лейкоплакии. Развивающиеся на этом фоне травмы вследствие прикусывания могут имитировать эрозивную лейкоплакию.

У стоматологических больн ых заболевай ие нередко заключается в наслаивании на стоматологическое заболевание (преимущественно хирургическое) психических симптомов: различные вызванные нарушения и ситуационные реакции невротического уровня. Синдром наблюдается у наркоманов, когда они для получения наркотиков усиливают симптомы стоматологического заболевания. У них появляются психические, физические изменения личности и изменённая реактивность организма. Так, Tyler M.T. с соавт. (1995) описывает характерный пример синдрома Мюнхгаузена: искусственное развитие атипичного мигрирующего глоссита у пациента с периорбитальн ым экхимозом и переломом обеих челюстей.

Необходимо помнить, что симуляция и аггравация патологического процесса нередко не приносит никакой выгоды и может даже оказаться опасной для больного.

ГЛАВА 13.
ГИПОВИТАМИНОЗЫ

Дефицит витаминов в организме возникает при недостаточном поступлении их с пищевыми продуктами, при содержании больного длительное время на однообразной строгой диете, при лечении антибиотиками и сульфаниламидными препаратами (угнетается нормальная микробная флора кишечника, тормозится естественный биосинтез витаминов, ряд лекарств является антагонистами некоторых витаминов).

Т.И.Немецкая (1982) выделяет следующие формы витаминной недостаточности: алиментарную, резорбционную и диссимиляционную (связанную с обменными нарушениями в организме). Гиповитаминозы наблюдают при заболеваниях желудочно-кишечного тракта, нервной и эндокринной систем, кроветворных органов, острых и хронических инфекциях, при интоксикациях организма. Обычно развивается дефицит нескольких витаминов (полигиповитам иноз).

Клинические проявления **гиповитаминоза А (рис. 13-** 1)обусловлены сни жением барьерных свойств кожи и слизистых оболочек, нарушением нормальной дифференциации эпителиальных структур. Гиповитаминоз А влечёт за со- g$_o$^ нарушения созревания эпителия и сопровождается повышением ороговения последнего. Наблюдаются воспалительные изменения слизистой оболочки, сухость в полости рта, слизистая оболочка теряет свой блеск, становится мутной. Могут появиться беловатые наслоения типа лейкоплакии. На слизистой языка нередко наблюдаются признаки плоской и веррукозной лейкоплакии, ороговение в окружении сосочков языка.

iiiii;

Рис. 13-1 : Дискератотические изменения языка при гиповитаминозе А. .

Гиповитаминоз А может наблюдаться и при инактивации нормального поступления ретинола с пищей в результате действия антивитаминов, а также при нарушениях процесса превращения каротина в ретинол при заболеваниях печени и кишечника. Известен антагонизм ретинола с витамином К (В.В.Ефремов, 1976).

В качестве профилактики и лечения назначают продукты с содержанием витамина А (рыбий жир, печеньтрески, молочные продукты, яичный желток, овощные и плодово-ягодные продукты). Лечебные суточные дозы рав-

ны 10000-25000 МЕ, применяют масляные растворы, каротолин, комплекс с витамином Е (аевит) и др.

Гиповитаминоз В, (рис. 13-2) сопровождается гиперплазией грибовидных сосочков языка. Могут наблюдаться полиневриты, нарушения сердечно-сосудистой системы и желудочно-кишечного тракта, а также различные функциональные расстройства (снижение аппетита, слабость, похудание, плохой сон, мнительность, невротические состояния). При авитаминозе В1 развивается типичная картина бери-бери с параличами мышц и полиневритом.

Рис. 13-2: Гипертрофия грибовидных сосочков кончика языка при гиповитаминозе B_1.

Эндогенная форма недостаточности тиамина развивается при хроническом алкоголизме, невритах, заболеваниях желудочно-кишечного тракта, печени, тиреотоксикозе, диабете. Проявления эндогенного гиповитаминоза тиамина часто отмечают при экземе, псориазе, парапсориазе, красной волчанке, фотодерматозах, пеллагре, порфириях(Н.З.Яговдик, О.Н.Детинкин, 1978). Известно об антагонизме тиамина с никотиновой кислотой (В.В.Ефремов, 1976).

При лечении назначают бромистый тиамин по 20-30 мг ежедневно в течение нескольких месяцев. При нарушениях желудочно-кишечного тракта назначают витамин В1 внутримышечно (6% раствор по 1-2 мл).

Гиповитаминоз B_2 (рис. 13-3) сопровождается ангулярным стоматитом. Появляются мацерация в углах рта, шелушение и мелкие вертикальные трещины губ, порой покрытые корочками. Изменения губ нередко сочетаются с поражением кожи (шелушение, появление себорейныхучастков на крыльях носа, носогубных складках) и глаз (светобоязнь, слезотечение, ирит, помутнение роговицы). Десквамативный глоссит наблюдают в виде его поверхностной формы (характерны также жжение, боль в языке, очаговая атрофия сосочков, гиперемия спинки языка, единичные афты). Нередким симптомом гиповитаминоза В2 являются неболь-

Рис. 13-3: Папиллярная гипертрофия и эритематоз спинки языка при гиповитаминозе $B_{,,}$.

шие неправильной формы очаги кератоза, располагающиеся на щеках (передняя треть по линии смыкания), спинке языка. В очагах кератоза нередко имеются трещины. Развивающаяся сухость во рту также способствует усилению паракератоза и на других участках полости рта (твёрдое нёбо, щёки). При авитаминозе B_2 на спинке языка появляется яркая краснота, небольшая отёчность слизистой оболочки и набухание сосочков, приводящие к картине "волосатого языка". При продолжительном и стойком арибофлавинозном глоссите может произойти атрофия сосочков, и тогда язык представляется гладким, блестящим, пурпурно-красного цвета.

Рис. 13-4: Диффузная папиллярная атрофия, гиперемия и складчатость языка при гиповитаминозе В,,,

Экзогенная недостаточность рибофлавина развивается при дефиците в рационе питания животных белков, никотиновой кислоты. Причинами эндогенной недостаточности рибофлавина могут быть различные заболевания (ахилический гастрит, язвенная болезнь желудка и двенадцатиперстной кишки, болезни печени и желчного пузыря), длительное применение антибиотиков и сульфаниламидов. Необходимо помнить, что недостаточность витамина B_2 почти закономерно возникает при большинстве инфекционных и кожных заболеваний вследствие интенсификации обменных процессов (И.А.Борзенко, 1983; В.В.Ефремов и др., 1976).

При лечении назначают рибофлавин внутрь (дозировка 0,002, 0,005 и 0,01 г). Вследствие малой растворимости и нестойкости растворов рибофлавина его парентеральное введение не рекомендуется.

Гиповитаминоз B_{12} (рис.13-4, 13-5) сопровождается неврологическими нарушениями, изменениями кроветворения. Развёрнутая картина гиповитаминоза выявляется при эндогенном B_{12}-гиповитаминозе, наблюдающемся при пернициозной анемии (болезни Адцисона-Бирмера) и сопровождается десквамативным глосситом (см. также раздел "гиперхромные анемии" в главе 10). Дефицит витамина может наблюдаться при частичной и тотальной гастрэктомии. При

Рис. 13-5: Язык при B_{12}-железодефицитной анемии. * t г -

лечении витамин B_{12} вводится внутримышечно в водном растворе по 50-100 мкг ежедневно или через день в течение 10-20 дней.

Недостаточность цианокобаламина отмечается при ограниченном потреблении мяса и молочных продуктов (вегетарианское питание). Причиной гиповитаминоза эндогенного происхождения является отсутствие в стенках желудка гастромукопротеина (необходимого для усвоения B12) либо инвазия кишечными паразитами (в первую очередь широким лентецом).

Гиповитаминоз PP (рис. **13-6)** развивается преимущественно при недостаточном поступлении витамина с пищей; в тяжёлых случаях сопровождается пеллагрой (от итальянского pella agra - шершавая кожа). Впервые описано испанским врачом G.Gasal в 1735 году. Развитию заболевания способствует недостаток никотинамида (витамин PP) и триптофана. Основным патогенетическим механизмом является повышенная чувствительность к УФ-лучам. Наиболее часто болезнь отмечается при питании кукурузой: она содержит никотинамид в больших количествах, однако он находится в связанной форме и не усваивается организмом; в белках кукурузы, кроме того, очень мало триптофана, из которого также образуется никотинамид. Способствующими факторами, нарушающими метаболизм триптофана и никотинамида, является приём некоторых противотуберкулёзных средств, имеющих химическое сходство с никотиновой кислотой, и 6-меркаптопурина.

Рис. 13-6: Эрозивно-гиперемические изменения при гиповитаминозе PP.

Клиническими признаками заболевания считают сочетание поражения желудочно-кишечного тракта, кожи, центральной и периферической нервной систем, сопровождающиеся диарреей, дерматитом, деменцией. Пациенты отмечают жжение слизистой оболочки рта и языка, гиперсаливацию, изжогу. Слизистая оболочка щёк, языка, дёсен, губ, нёба имеет ярко-красный цвет с образованием пузырьков и пузырей. Пузырьки быстро лопаются и оставляют многочисленные болезненные плохо эпителизирующиеся эрозии. Очень скоро слизистая оболочка делается сухой.

Язык увеличен в объёме за счёт отёка, поверхность его ярко-красная, с гиперплазией либо атрофией сосочков. Слизистая оболочка его становится сухой, с мелкими трещинами, в дальнейшем - бледной, гладкой, обязательно складчатой. В других случаях вследствие неравномерной десквамации эпителия язык местами приобретает ярко-красный цвет, а местами обложен значительным налётом на разросшихся, удлинённых нитевидных сосочках. Характерно, что подобные симптомы при пеллагре излечиваются только назначением

витамина PR Мы наблюдали больного с подобным поражением языка, полное излечение которого наступило лишь после применения никотиновой кислоты.

Симптомами гиповитаминоза PP на коже являются её сухость, усиленная пигментация, симметричные эритемы. Очаги поражения сухие, шелушатся, тёмно-красного цвета, располагаются в основном на открытых частях тела (повышенная чувствительность к инсоляции).

Установлено снижение содержания никотиновой кислоты в организме при пеллагре, псориазе, экземе, фотодерматозах, красной волчанке, поздней кожной порфирии, заболеваниях желудочно-кишечного тракта.

При лечении назначают никотинамид по 0,015 г несколько раз в день при высоком содержании белка в рационе питания. Никотинамид лучше принимать после еды. В питании ограничивается приём овощей и углеводов, так как больные страдают упорными поносами.

БолезньХартнупа. Редкоеаутосомно-рецессивноезаболевание, описанное D.N. Baron в 1956 году, характеризуется фоточувствительной пеллагроидной сыпью, нейропсихическими расстройствами и аминоацидурией. В основе заболевания - нарушение обмена триптофана, снижение синтеза никотиновой кислоты. Клиника: на коже - рецидивирующий дерматит, обостряющийся при инсоляции. Встречаются изменения типа сосудистой пойкилодермии. В полости рта - эритематозно-сквамозный глоссит, иногда с единичными везикулами и даже пузырями. С течением времени интенсивность воспалительных реакций спадает, развивается гиперпигментация.

Дифференциальный диагноз проводится с пеллагрой (гиповитаминозом PP), различными порфириями. Лечение: длительный приём никотиновой кислоты по 100-200 мг/сутки, фотозащитные средства.

Гиповитаминоз B_6. (Рис. 13-7). Недостаточность пиридоксина развивается при беременности, употреблении большого количества белков, переохлаждении, длительной терапии антибиотиками, сульфаниламидами, противотуберкулёзными, серусодержа-щими и эстрогенными препаратами, D-пеницилламином. Развитию эндогенной недостаточности этого витамина способствует также целый ряд заболеваний: кишечные инфекции, болезни печени, радиационные поражения, токсикоз беременных, тиреотоксикоз, новообразования (В.В.Ефремов и др., 1976). Снижение обеспеченности организма пиридоксином происходит при пеллагре, псориазе, поздней кожной порфирии, фотодерматозах.

Рис. 13-7: **Папиллярная атрофия и складчатость языка при гиповитаминозе B_6.**

Характерны поражения нервной системы (раздражительность, заторможенность, периферический полиневрит), желудочно-

кишечного тракта, полости рта: ангулярный хейлит, стоматит, глоссит. Поражение языка проявляется атрофией и очаговой десквамацией сосочков, извращением и понижением вкуса, рецидивирующей глоссалгией, развитием умеренно выраженной складчатости спинки языка.

Лечение: назначение пиридоксина в таблетках по 0,002,0,005 и 0,01 г или в растворах 1% и 5%. Необходимо помнить, что совместное парентеральное применение витаминов В^ B_6нерационально ввиду взаимной инактивации.

Гиповитаминоз фолиевой кислоты (Вс). Обычно развивается эндогенная недостаточность, сопровождающаяся признаками мегаломакроцитарной анемии, признаки диспепсии и истощения на фоне обезвоживания организма. В полости рта наблюдают сухость и истончение эпителия, развитие язвенных и некротических дефектов, распространяющихся и на другие отделы желудочно-кишечного тракта. Поданным А.И.Рыбакова, Г.В.Банченко (1978), гиповитаминоз Вс возникал в экспериментальных исследованиях воздействия на организм животных аминоптерина, антиметаболита фолиевой кислоты.

Эндогенная недостаточность фолиевой кислоты имеется при беременности, инфекционных и неопластических заболеваниях, синдроме мальабсорбции, длительной рентгенотерапии, лечении антибиотиками и сульфаниламидами, метилтиоурацилом, барбитуратами, метотрексатом. Гиповитаминоз Вс наблюдается также при дефиците в рационе метионина, цианокобаламина, биотина, аскорбиновой кислоты. Подробно см. раздел "энтерогенные фолиево-дефицитные анемии" в главе 10.

ГиповитаминозС. (Рис. **13-8).** Недостаток витамина С ведёт к нарушению обменных процессов в организме, снижению его реактивности, нарушениям синтеза коллагена, процессов роста и развития, снижению проницаемости капилляров и др., что и определяет клинические симптомы гиповитаминоза. Потребность в витамине С зависит от интенсивности нагрузки в течение дня и составляет 75-100 мг/сутки. Ранними признаками дефицита витамина является геморрагический диатез, а также кровоизлияния в области кожных покровов, которые в тяжёлых случаях могут наблюдаться и во внутренних органах. В случаях развития анемии снижается сопротивляемость организма к инфекциям. Кровоизлияния в мышцы приводят к их болезненности; наблюдают резко положительный симптом щипка, жгута и др.

Рмг 13 8- Кар;ина **«пятнистого" налёта на** языке при гиповитаминозе С.

В полости рта наблюдают тяжёлый геморрагический гингивит, сопровождающийся кровоточивостью дёсен, особенно в окруже-

нии зубов. Может наблюдаться также гиперпластическое воспаление дёсен. В случаях присоединения вторичной инфекции развивается язвенные и язвенно-некротические гингивиты. На слизистой оболочке языка встречаются различные типы десквамативного глоссита с подслизистыми единичными кровоизлияниями. Точечные кровоизлияния в виде сыпи нередко могут захватывать значительные участки слизистой оболочки. Р.Дегос (1939) описывает ярко-красный депапиллирующий глоссит при скорбуте, сопровождающийся яркой гиперемией и сухостью слизистой оболочки щёк и языка.

Эндогенный дефицит аскорбиновой кислоты развивается при беременности, недостаточности белка в пище, длительной терапии сульфаниламидами, барбитуратами, препаратами мышьяка, висмута, ртути (Н.З.Яговдик, О.Н.Детинкин, 1978). Дефицит аскорбиновой кислоты развивается при избыточном введении ретинола (Н.З.Яговдик, О.Н.Детинкин, 1978).

Скорбут детского возраста носит название **болезни Мёллера-Барлоу.** характеризующейся длительными кровотечениями из век и дёсен при прорезывании зубов (нередко встречается у детей, находящихся на искусственном вскармливании).

При лечении назначается диета с большим количеством овощей и фруктов, концентраты и настои витаминоносителей (шиповника, чёрной смородины и др.). Рекомендуют парентеральное, внутривенное и внутримышечное введение аскорбиновой кислоты по 100-500 мг. Лечение проводится в течение нескольких недель. Более эффективен комплекс аскорбиновой кислоты в соче-**222** тании с витамином Р.

ГЛАВА 14.
ОНКОЛОГИЧЕСКИЕ ЗАБОЛЕВАНИЯ

ПРЕДРАКОВЫЕ СОСТОЯНИЯ

Предраковые поражения характеризуются различными признаками произошедшей трансформации. Риск развития злокачественного новообразования повышается при использовании некоторых лекарственных веществ, цитостати-ков. Важная роль отводится вирусам, микробной и грибковой инфекции, воздействию канцерогенных факторов, среди которых отмечены химические канцерогены (полициклические ароматические углеводороды, бензпирены, продукты неполноценного сгорания топлива, ароматические амины, включающие анилиновые красители; инсектициды, фунгициды, гербициды; асбест, хром, никель, мышьяк, некоторые соединения железа); лекарственные вещества, включающие иммуносупрессоры, противозачаточные, эстрогены, стероиды; алкоголь, физические канцерогены (ультрафиолетовые лучи, рентгеновские лучи, радиоизотопы, хроническая травма, ожоги, табачный дым), биологичес- 323 кие (микробные, вирусные, грибковые).

Немаловажное значение в канцерогенезе имеет наследственность, использование пищи, содержащей нитриты; отмечена роль факторов переедания, вызывающих ожирение, использование жирной пищи, пережаренных продуктов и пр.

Некоторые заболевания предрасполагают к развитию онкологической трансформации. Среди них: сахарный диабет, заболевания желудочно-кишечного тракта, нейроэндокринные заболевания, болезни крови и кроветворной системы, специфические заболевания, включающие туберкулёз, сифилис, ВИЧ-инфекцию. К заболеваниям слизистой оболочки полости рта здесь следует отнести эрозивную и гиперкератозную формы красного плоского лишая, долго незаживающие изъязвления, хронические травмы, рецидивирующий герпес. Немаловажное значение имеют гигиена полости рта, контактное воздействие съёмных и несъёмных протезов, гальванизм.

Развитию инвазивного рака предшествует период различной продолжительности: от нескольких недель и месяцев до нескольких лет, что зависит от иммунных особенностей организма, интенсивности воздействия канцерогенных веществ, генетических особенностей.

Предраковые реакции на патогенное воздействие обычно проходят стадию дисплазии, которая проявляется признаками гиперкератоза. Затем, а порой и самостоятельно, наблюдают различной плотности инфильтрат в окружении и в основании повреждения, который сопровождается изъязвлением, нередко безболезненным, прогрессирует и трудно поддаётся терапии.

Существует несколько классификаций предраковых заболеваний, включающие болезни с высокой частотой озлокачествления (облигатные) и с малой (факультативные).

Болезнь Боуэна - внутриэпителиальный рак, без лечения трансформирующийся в плоскоклеточный. Впервые описал в 1912 году J.T.Bowen. Нередко заболевание возникает как паранеопластический синдром. Большинство авторов считают его облигатнымпредраком, однакоАпатенкоА.К. (1974), Graham J.H., Helwig E.B. (1959) частоту его трансформации определяют в 11-80%. A.B.Ackerman (1981) вообще указывает, что в подавляющем большинстве случаев болезнь Боуэна остаётся раком in situ и трансформируется в плоскоклеточную эпителиому очень редко.

Часто развивается у пожилых людей обоего пола; её развитие обусловлено действием ультрафиолетового облучения, хронической травматизацией, контактом с лекарственными препаратами, включающими соли мышьяка. Может развиться как паранеопластический дерматоз при любых других злокачественных новообразованиях различных типов и локализации. Ряд авторов отождествляют её с эритроплазией Кейра, однако другие, втомчислеимы, полагают их самостоятельными нозологическими формами.

Излюбленной локализацией в полости рта является мягкое нёбо, язычок, ретромолярная область и язык **(рис. 14-1).** Клинически процесс представлен 1 (реже - 2) ограниченными очагами пятнисто-узелкового типа. В связи с неравномерным ороговением учас-

Рис. 14-1: Болезнь Боуэна.

коплакией и красным плоским лишаем, местами поверхность его эрозирована или покрыта сосочковыми разрастаниями ("бархатные" эрозии), реже - гладкая. Незначительная атрофия слизистой оболочки, сопровождающаяся "западением" очага, может наблюдаться при длительном его существовании. При слиянии нескольких элементов образуются неправильных очертаний бляшки. Субъективно может отмечаться чувство инородного тела либо ощущения отсутствуют. Важной особенностью болезни Боуэна является неравномерный рост очага по периферии, его "пестрота" за счёт участков эрозирования, атрофии, гиперкератоза, сосочковых разрастаний, возвышение краевой зоны.

Течение заболевания медленное, неуклонно прогрессирующее. При локализации процесса на слизистой оболочке наблюдается ранний инвазивный рост; плоскоклеточный рак может развиться уже на ранней стадии болезни (частоту озлокачествления см. выше). При трансформации в злокачественную опухоль в пределах бляшки формируется плотное опухолевидное образование,

которое в последующем изъязвляется. Диагностика болезни Боуэна трудна, диагноз должен быть подтверждён гистологическими исследованиями.

Гистологическая картина характеризуется акантозом, гиперкератозом, паракератозом. В шиповидном слое отмечается беспорядочное расположение шиповатых клеток, их атипия, большое гиперхромное ядро. Нередко наблюдают крупные многоядерные клетки с интенсивно окрашенными ядрами. Встречаются фигуры митозов. Отмечают дискератоз, наличие крупных округлых клеток с гомогенной эозинофильной цитоплазмой и пикнотическим ядром. Участки неполного ороговения напоминают "роговые жемчужины". В отдельных клетках наблюдают сильно выраженную вакуолизацию. В собственном слое слизистой-инфильтрат из лимфоидно-гистиоцитарных и плазматических клеток. При трансформации в плоскоклеточный рак происходит погружной рост акантотическихтяжей, нарушается структура базальной мембраны. В составе тяжей - резко выраженный полиморфизм клеток.

Дифференциальный диагноз проводят с лейкоплакией, красной волчанкой, туберкулёзной волчанкой, сифилитическими папулами, базалиомой, плоскоклеточным и метатипическим раком, бовеноидным папулёзом.

Лечение заключается в полном удалении участков поражения в пределах здоровых тканей. В зависимости от гистологической верификации рекомендуют рентгенотерапию, иссечение лазерным скальпелем. При небольших размерах очага рекомендуют криодеструкцию. На эрозивные участки назначают 5% фторурациловую мазь и кератопластические мазевые аппликации. Желательно использование ароматическихретиноидов (тигазон в течение 1 -2 мес). **лаг**

Эритроплакия (эритроплазия). Эритроплазия впервые описана в 1893 году Дарье и Фурнье под названием "обнажённая сосочковая эпителиома" и детально изучена в 1911 году Кейра. Эритроплазия относится к истинным (облигатным) преканкрозным заболеваниям кожи и слизистых оболочек, которые без лечения обязательно приводят к раковому перерождению. В полости рта эритроплазия наблюдается редко, гораздо чаще она встречается на полуслизистых оболочках половых органов, в первую очередь на головке полового члена. В своих работах Кейра описал эритроплазию на слизистой оболочке губ и языка (при этом типичные элементы заболевания чередовались с очагами плоской лейкоплакии) . Заболевание наиболее часто встречается в полости рта улиц, злоупотребляющих курением и употреблением крепких спиртных напитков.

Очаг поражения представляет собой хорошо отграниченное пятно с тёмно-красной бархатистой поверхностью (Pindborg A., 1980). По данным литературы, 80% таких поражений являются предраковыми и злокачественными. Mashberg (1980) выделяет 2 типа эритроплакии: первый тип характеризуется зернистой красной бархатистой поверхностью с точечными или очаговыми участками кератина белого цвета, в центре и по краям поражения. Второй тип представлен гладким незернистым красным пятном неправильной формы с минимальным числом белых участков (либо последние отсутствуют). Эритематозный характер поражения объясняют сосудистым застоем в связи с воспалением подслизистой основы. В противоположность лейкоплакии, очаги эритроплакии с большой вероятностью являются злокачественными.

Клиника наиболее частой формы поражения: на слизистой оболочке языка, щёк, губ появляется резко отграниченный очаг, слегка возвышающийся, с мало заметным уплотнением в основании, ярко-красного цвета, с блестящей поверхностью, на которой появляются мелкие бархатистые разрастания. Однако поверхность может оставаться долгое время неэрозированной, сухой, блестящей. Эритроплазия очень медленно разрастается и упорно противостоит всяким терапевтическим воздействиям. В этой стадии гистологическая картина не представляет типичных раковых изменений: происходит лишь неполное ороговение эпителия, разрастание межсосочковых эпителиальных выступов, в коже образуется инфильтрат с клетками, содержащими изменённые ядра. Классической картины дискератоза при эритроплазии, в отличие от болезни Боуэна, не наблюдается. В случае присоединения вторичной инфекции появляются гнойные плёнки или белесоватый грибковый налёт (Kabata K. с соавт., 1987). Характерно, что после назначения соответствующей антибактериальной или фунгицидной терапии такие явления исчезают, но первичный очаг всегда остаётся без изменений.

Болезнь в таком состоянии может продолжаться годами, но всегда наступает такой момент, когда поверхность очага поражения становится влажной, появляются сначала поверхностные эрозии, а затем более глубокие язвы и, наконец, происходит перерождение в спино-целлюлярную эпителиому с метастазами в лимфатические узлы. Некоторые авторы (Дарье, Сиватт) описывают перерождение эритроплазии в базалиому.

Лечение: электро- или криотерапия. Отмечена значительная резистентность опухоли к рентгенотерапии. О.Л.Иванов с соавт. (1997) предлагают инъекции блеомицинапо 15 мг ежедневно, на курс 5-6 мг/кг.

Меланоз предраковый ограниченный Дюбрея. Впервые описан ТГетчинсоном в 1892 году. Как указывают Б.А.Беренбейн, А.М.Вавилов (1996), заболевание правильнее называть не предраковым, а предопухолевым меланозом, так как эта опухоль неэпителиального происхождения. Заболевание с большой долей вероятности (75%, по Н.Н.Трапезникову, 1972) трансформируется вмеланому.

Очаг поражения может развиться на любом участке кожного покрова и в полости рта. Клиника поражения характеризуется наличием одиночного (солитарного) очага с неровными очертаниями, диаметром 1-1,5 см с очень медленной прогрессией и неравномерной окраской (от светло- до тёмно-коричневого или даже чёрного цвета). Вначале очаг поражения не возвышается над поверхностью здоровой слизистой, не уплотнён, но в дальнейшем (при трансформации его в меланому) появляется инфильтрат в основании, резкое увеличение размеров очага, изменение окраски (вплоть до чёрной). На поверхности пигментированного пятна появляются узловатые папилломатозные элементы с выраженным гиперкератозом и участки атрофии.

Гистологически при этом заболевании находят скопления меланоцитов, в том числе и единичных атипичных в эпителии (эпидермисе) и вдоль его нижней границы. При малигнизации меланоциты обнаруживаются в сосочковой

зоне дермы. Следует подчеркнуть, что получение биоптатадля исследования допустимо, как и в случае меланомы, лишь при тотальном иссечении опухоли.

Предраковый меланоз Дюбрея дифференцируют с пигментным родимым пятном, пигментной формой базалиомы, меланомой. Лечение: хирургическое иссечение, крио- и лазеродеструкция.

Предраковая эпителиома. Описана Хоуартом в 1935 году. Наслизистой оболочке дна полости рта, спинке языка, щеках, дёснах появляются множественные поверхностные эпителиомы. Они полиморфны, безболезненны, инфильтрируют вглубь, изъязвляются, затем сливаются. По мере роста язвенных дефектов появляется болезненность. Очаги поражения быстро озлокачествляются.

Папилломатоз - синдромокомплекс полиэтиологической природы. Предраковыми обычно являются папилломы неопластической природы (см. также "Доброкачественные опухоли полости рта. Папилломы").

Это редкое предраковое заболевание, характеризующееся псевдоэпителиоматозной гиперплазией на фоне предшествующих хронических стоматитов и дерматозов различной этиологии (красный плоский лишай, вульгарная волчанка, хронический рецидивирующий герпес, трофические язвы и др.). Болезнь развивается в возрасте от 40 до 85 лет. Клинически наблюдают папилломатоз-ные бородавчатые разрастания и вегетации в виде бляшек, выступающие над уровнем слизистой. На поверхности бляшек могут наблюдаться вегетации, напоминающие цветную капусту. В некоторых участках повреждения возникают эрозии и язвы, кровоточащие грануляции. Течение заболевания длительное, -_-сопровождается трансформацией в плоскоклеточный рак. Гистологическая картина характеризуется псевдоэпителиоматозной гиперплазией эпителия. Акан-тотические тяжи представлены неправильных очертаний шиповатыми клетками, в которых не наблюдается атипии. Они проникают в соединительнотканные структуры, не нарушая целостность базальной мембраны. Может наблюдаться отшнуровка эпителиальных клеток и их склонность к ороговению. В ряде случаев (8,8%, по мнению М.А.Немировского) папилломы могут озлокачествлять-ся. Появление в основании папилломы плотного инфильтрата, изъязвление её, быстрый рост, усиленное ороговение и спонтанная кровоточивость являются признаками малигнизации. При локализации процесса на спинке языка очаг имеет вид "булыжной мостовой" вследствие слияния полушаровидных папиллом 2-4 мм серовато-белого цвета.

Дифференциальный диагноз проводят с высокодифференцированным плоскоклеточным раком, контагиозными моллюсками, хромомикозом, гиперпластической формой кандидамикоза, хронической травматической гиперплазией эпителия.

Лечение: криодеструкция или удаление папилломатозных разрастаний с использованием лазерного скальпеля. В запущенных случаях - хирургическое иссечение, близкофокусная рентгенотерапия. Наружно - примочки с антисептическими растворами, 1 % перекисью водорода, гипертоническим раствором для удаления гнойного отделяемого.

Подслизистый фиброз. Редкое предраковое заболевание, характеризующееся патологическим образованием фиброзной ткани в подслизистом слое. Больные испытывают чувство жжения в языке, особенно при приёме пищи, сухость во рту, иногда сменяющуюся гиперсаливацией.

Описывают сочетание подслизистого фиброза полости рта с тенденцией к развитию рака. Подобное хроническое поражение локализуется в любом участке слизистой оболочки рта, иногда распространяясь на глотку и пищевод. Эпителий истончен, а собственная пластинка слизистой оболочки замещается фиброзированной тканью. Как правило, всегда наблюдают воспалительную реакцию. У больных подслизистым фиброзом часто наблюдается диффузное ороговение слизистой оболочки, очаги лейкоплакии, гиперпигментированные участки, атрофия эпителия (в небольшом проценте случаев гистологически выявляется плоскоклеточный рак). Pindborg и Sirsat (1966) считают взаимосвязанными подслизистый фиброз и рак. Они предполагают, что поражение возникает в соединительной ткани в виде воспаления, за которым следуют разрастания фиброзной ткани. Эти изменения могут быть следствиями гиперчувствительности к красному перцу, бетелю или табаку, возможно, связаны с дефицитом витаминов. В результате поражения соединительной ткани появляется атрофия выше расположенного эпителия, который становится более чувствительным к действию канцерогенных факторов при жевании табака, что приводит впоследствии к возникновению гиперпластических и диспластических изменений эпителия и развитию плоскоклеточного рака. Гистологически обнаруживают выраженный гиперкератоз, гиалиноз в субэпителиальной соединительной ткани.

Кондилома гигантская Бушке-Левенштейна - облигатный предрак вирусного происхождения, вызывается вирусом папилломы человека 6 типа, развивается обычно на фоне подавления иммунитета.

В полости рта встречается редко; обычно поражается язык. Клиническая картина характеризуется появлением мелких бородавчато-подобных узелков типа остроконечных кондилом или папиллом. Элементы быстро растут, сливаясь между собой и образуя поражение с широким основанием, на поверхности которого формируются вегетации, "ворсинки", бороздки. В дальнейшем выраженность вегетации усиливается, их поверхность покрывается роговыми чешуйками, мацерируется, в бороздках скапливается экссудат с неприятным запахом. По периферии основного очага нередко формируются сателлиты - отдельные остроконечные кондиломы или папилломы. Течение заболевания неуклонно прогрессирующее, с прорастанием в подлежащие ткани; после иссечения нередко выражена тенденция к рецидивам. Трансформируется в плоскоклеточный рак.

Дифференциальный диагноз проводят с остроконечными кондиломами, папилломами, "цветущим" оральным папилломатозом, плоскоклеточным раком.

Лечение: тотальное иссечение с последующей криодеструкцией раневых поверхностей в возможно наиболее ранние сроки.

Пламмера (Плуммера)-Винсона синдром. Описан в 1908 году. Относится к предраковым состояниям, хотя описывается и как один из симптомов злокачественных новообразований (преимущественно у женщин) полости рта

и верхних дыхательных путей. Он также встречается при болезни Аддисона- Бирмера, что дало повод говорить о гиповитаминозе В.

При этом синдроме в полости рта, глотке и пищеводе определяется выраженная атрофия, что зависит от нарушений со стороны пищеварительной системы, хотя многие считают, что это относится к вторичным следствиям. Характерными симптомами являются гунтеровский (хантеровский) глоссит, хейлит, трещины углов рта, себорейный дерматит, гиперкератоз, конъюнктивит, блефарит. См. также раздел "Гипохромные анемии".

ДОБРОКАЧЕСТВЕННЫЕ ОПУХОЛИ

Папиллома - эпителиальная доброкачественная опухоль из покровного эпителия слизистой оболочки рта; встречается во всех возрастных группах. Папилломы полости рта впервые описал в 1892 году отечественный дерматолог Каспара.

Опухоль проявляется в виде разрастания на ножке грибовидной или округлой формы либо она располагается на широком основании и имеет полушаровидную форму. Размеры её варьируют от 1 -20 мм и более. При развитии большой папилломы у корня языка наблюдают затруднение глотания и нарушение фонации. Поверхность опухоли похожа на неизменённую слизистую оболочку, у других лиц она шероховатая и при рассмотрении под большим увеличением её структура мелкозернистая, бородавчатая, складчатая. В зависимости от процессов ороговения поверхности папилломы её цвет меняется. Папилломы ороговевающие имеют серовато-белесоватый цвет, как при лейкоплакии.

Папилломы локализуются в различных участках полости рта, чаще на языке **(рис. 14-2)**, твёрдом нёбе и щеках. Нередко в полости рта встречаются множественные папилломы в результате травмирования их, хронического воспаления. А.Л.Машкиллейсон (1984) выделяет несколько видов папилломатозов:

1) реактивные папилломатозы различного генеза (воспалительно-папиллярная гиперплазия слизистой оболочки твёрдого нёба и альвеолярных отростков, травматический папилломатоз слизистой оболочки щёк, губ и языка, ромбовидный папилломатоз языка),

2) папилломатозы неопластической природы.

Рис. 14-2: Папиллома языка.

Травматический папилломатоз слизистой оболочки губ, щёк и языка возникает вследствие длительной травмы прикусом, неправильно изготовленными протезами, пломбами, при аномалиях прикуса.

Ромбовидный папилломатоз языка развивается на фоне ромбовидного глоссита и представляет участок гиперплази-

рованной ткани дорсальной поверхности языка плотной консистенции; окраска поражения различна в зависимости от цвета налёта на поверхности языка.

Папилломатозы неопластические, вызываемые вирусами папилломы человека, возникают путём аутоинокуляции или контактно. В полости рта встречаются в виде плоских или обыкновенных бородавок. Могут спонтанно регрессировать (вследствие выработки антител). Представляют собой плотные полушаровидные, чётко очерченные безболезненные папулы диаметром 0,2-0,5 см серовато-розового цвета. Поверхность их чаще всего шероховатая, с гиперкератозом (плоские характеризуются уплощённой формой с гладкой поверхностью). В отличие от предыдущих форм, могут возникать не только в местах травм (кончик и боковые поверхности языка), но и спонтанно на любом участке слизистой оболочки.

Гистологически наблюдают разрастания пролиферирующего эпителия с ороговением или без него. Соединительнотканные сосочки под эпителием часто древовидно разветвляются. В зависимости от консистенции папилломы, соединительная ткань может быть рыхлой либо плотной. Отмечается резкий акантоз с глубоко вдающимися эпителиальными тяжами, с увеличением числа митозов в базальном слое и умеренным воспалительным инфильтратом в стро-ме. В ороговевающих папилломах отмечается ещё и гиперкератоз. При малиг-низации происходит проникновение клеток эпителия через базальную мембрану (что является признаком преканцероза), частичное, а затем и полное разрушение её. Пока основание папилломы остаётся мягким, сама папиллома **330** не кровоточит остаётся безболезненной и не увеличивается в размере, нет данных для диагноза эпителиомы, но если появляется хотя бы один из вышеуказанных признаков, необходима немедленная широкая биопсия с полным удалением основания опухоли.

Дифференциальную диагностику проводят с фибромой, полипами, смешанной опухолью, сосудистыми новообразованиями, бородавчатым предраком, ретенционными кистами, гемангиомами, папулёзными высыпаниями при вторичном сифилиде и красном плоском лишае, болезнью Дарье.

Лечение: устранение причинного фактора, при отсутствии эффекта папилломы удаляют хирургическим путём, электрокоагуляцией, криодеструкцией, лучами лазера.

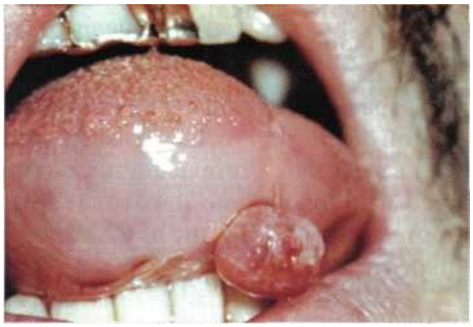

Рис. 14-3: Фиброма языка.

Фиброма (рис. 14-3) - доброкачественная соединительнотканная опухоль мезенхимального происхождения. Различают твёрдую и мягкую фиброму. Твёрдая фиброма плотной консистенции, слабо-розовой окраски, либо цвета здоровой слизистой оболочки. Её поверхность гладкая. Расположена обычно на широком основании, реже-на ножке. Мягкая

фиброма может быть единичной или множественной, иметь вид висячих мешочкообразных элементов. В пределах опухоли слизистая оболочка морщинистая, розовой или ярко-красной окраски, при хронической травме наблюдают ороговение.

Фибромы отличаются медленным ростом, обычно не беспокоят больных, длительно существуют. Часто фиброма локализуется на слизистой щёк, линии смыкания зубов, боковых поверхностях языка. Гистологически наблюдают пучки коллагеновых волокон и соединительнотканных клеток. В твёрдых фибромах коллагеновые волокна плотно прилежат друг к другу. В них могут наблюдаться отложения солей извести, гиалиноз. Мягкие фибромы характеризуются наличием зрелых клеточных элементов, которые наблюдают среди рыхло расположенных волокон. Фиброму следует дифференцировать от папиллом, гемангиом, миом, интерстициальных фибром языка, вульгарных бородавок, меланоцитарного невуса, дерматофибромы, фибропапилломы.

Лечение хирургическое (иссечение в пределах здоровых тканей).

Синдром Гарднера. Описан впервые J.Devis и G.Bussi (1912), наследуется аутосомно-доминантно, характеризуется предраковым интестинальным полипозом, эпидермоидными кистами, фибромами, остеомами, гиперостозами. В полости рта, особенно на языке, встречаются множественные фибромы размером 3-5 мм в диаметре. Другой нередкий симптом - скротальный язык. Дифференциальный диагноз следует проводить с другими опухолевыми синдромами, характеризующимися аналогичными нарушениями (болезнь Каудена, синдромы Пейтца-Егерса-Турена, Кронкайта-Канады).

Хондрома. Опухоль более плотной хрящевой консистенции. На языке описана крайне редко (InsuokoT. с соавт., 1984).

Нейрогенные опухоли.

Нейрилеммомы (шванномы) языка встречаются нередко. Шваннома языка описана TaleiY. R. ссоавт. (1991). Опухоль определялась в мягких тканях языка, неподвижная, безболезненная, с четкими границами. Нарушений чувствительности или парезов, в отличие от злокачественного варианта (нейрогенной саркомы), не отмечается. Нейрилеммомы обязательно должны иметь гистологическую верификацию (Flickinger F.W. ссоавт., 1989).

Нейрофиброматоз - системный наследственный нейрокутанный факоматоз. Одной из разновидностей заболевания является болезнь Реклингхаузена. Описан Akenside в 1768 году. Клинические проявления на коже разнообразны: пятна цвета "кофе с молоком", резко контурированные. В подмышечных ямках имеются патогномоничные для заболевания множественные мелкие пигментные пятна ("веснушчатость"). Следующий признак - множественные нейрофибромы и мягкие фиброзные узелки, пальпирующиеся вдоль периферических нервов. У 5-10% больных папилломатозные узелки обнаруживаются на слизистой оболочке щёк, губ, языка. При поражении языка процесс занимает любые его поверхности. Нейрофибромы представляют собой мягкие лилово-розовые, куполообразно возвышающиеся или сидящие на ножке округлые от 2-3 мм до 2 см образования. От лёгкого надавливания многие опухоли втягиваются в кожу (симптом "кнопки от звонка"). Лечение: хирургическое иссечение отдельных опухолей.

Группа эмбриональных опухолей.

По нашим данным и сведениям из литературы, из этой группы наиболее часто на языке встречаются гамартомы, хористомы и мезенхимомы.

Хористома. В 1904 г. E.Albrecht ввёл термин для обозначения опухолеподобного узловатого образования, источником развития которого является отщепившаяся в эмбриональном периоде и расположенная в необычном месте группа клеток. В отличие от гамартомы, ткань, образующая хористому, в данном органе не встречается. Оссифицирующая хористома в сочетании с витилиго на языке описана Sraller W. с соавт. (1986).

Мезенхимома - описана в 1948 г. A.P. Stout. Встречается чаще в мышцах; состоит из мезенхимных клеток, достигает больших размеров, серо-жёлтого цвета, плотноэластической консистенции. Относится к доброкачественным опухолям.

Гамартомы.

Гамартома - опухолеподобное образование, состоит из техже тканей, что и орган, но отличается аномальным строением, расположением, степенью дифференцировки.

Каудена синдром. Описан K.M.Lloyd и M.Dennis в 1963 году. Заболевание представляет собой комбинацию множественных новообразований, преимущественно трихолеммом и фиброзных гамартом различных органов, особенно щитовидной, молочных желёз и желудочно-кишечного тракта, наследуется аутосомно-доминантно.

Наблюдается папилломатоз губ, в полости рта - папилломатоз языка (множественные плотноватые папилломатозные разрастания до 3 мм в диаметре). На слизистой оболочке в области десневого края, щёк, языка, глотки образуются множественные плотноватые бородавчато-папилломатозные разрастания цвета окружающей слизистой оболочки, напоминающие лихеноидные папулы (до 3-4 мм в диаметре). Некоторые из этих элементов приобретают веррециформный вид, с ороговением на поверхности. В дальнейшем они сливаются, и образуют на щеках по линии смыкания или на спинке языка поверхности, напоминающие булыжную мостовую. Кератотические наслоения плотные, сероватого цвета, субъективно возникает чувство стягивания слизистой оболочки. Нередким симптомом является складчатый язык (E. H. Grattan, J. Hamburger, 1987). Возможны также липомы, лимфангиомы, гемангиомы языка и мягкого нёба, гипоплазия челюстей, микростомия.

На коже нередко возникают веррукозные фибромы, узловатые гиперкератотические элементы с явлениями папилломатоза. У больных находят папилломатоз и полипоз желудочно-кишечного тракта, краниомегалию, частые опухоли молочных желёз. Дифференцируют от лейкоплакии, красного плоского лишая (типичной и гиперкератотической форм), болезни Дарье. Лечение: хирургическое; эффективны также крио- и лазерная деструкция.

Туберозный склероз (Прингла-Бурневилля болезнь) - (рис. 14-4) аутосомно-доминантный нейрокутанный синдром, проявляющийся образованием гамартом во многих органах (кожа, головной мозг, глаза, почки, сердце). Описан Ц.Сойлли в 1977 году.

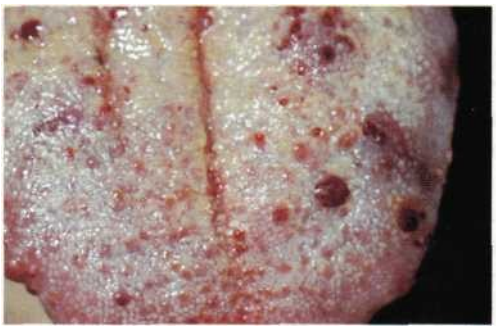

Рис. 14-4:
Ангиоматозные элементы языка при болезни Прингла-Бурневилля.

Клинические проявления: множественные мелкие (1-5 мм) округлые красно-коричневые узелки типа ангио-фибром на вестибулярных поверхностях десны, сосочках языка, губах, твёрдом нёбе; в полости рта наиболее часто поражается язык. Одновременно - утолщение альвеолярного гребня, гиперостозы, кисты нижней челюсти. Нередко отмечается высокое нёбо, раздвоение язычка, расщелина верхней губы и нёба. Характерны также гипопигментированные овоидные пятна 1 -2 см в диаметре беловатого цвета.

Дифференциальная диагностика проводится с папулами спинки языка при красном плоском лишае, вторичном сифилиде и др.

Другие опухоли.

Peterson L.L. с соавт. (1984) описывает глюкагоному языка (опухоль, продуцирующую глюкагон), эпителий ее содержит большое количество арахидоновой кислоты.

Сосудистые опухоли.

Гемангиома - аномалия внутриутробного развития кровеносных сосудов. Выделяют капиллярную гемангиому, состоящую из сосудов капиллярного типа с пролиферацией эндотелия, и кавернозную, состоящую из крупных полостей, заполненных кровью, и выстланных однослойным эпителием. Различают несколько клинических форм гемангиом.

Гемангиомы капиллярные представляют собой одиночные или множественные выбухающие над уровнем слизистой оболочки элементы ярко-красного цвета с чёткими границами, размерами 1 -2 мм в диаметре. Излюбленная локализация их - дорсальная поверхность языка, нередко они располагаются вблизи грибовидных сосочков и имитируют их воспаление. Субъективные ощущения обычно отсутствуют. При мацерации гемангиомы кровоточат, может наблюдаться спонтанная рефессия. Обычно они не трансформируются в другие сходные по структуре опухолевидные образования. Присоединения вторичной инфекции не отмечается. Этот тип гемангиом можно не лечить, однако в случаях их травмирования и связанного с этим кровотечения рекомендуют коагуляцию лазерным скальпелем, криодеструкцию и перевязку питающего сосуда.

Кавернозные гемангиомы (рис. 14-5) - имеют вид одиночных или множественных опухолевидных сосудистых образований мягкой консистенции с бугристой поверхностью. Величина их варьирует от 0,5 см до 2-5 см в диаметре. Цвет слизистой оболочки над ними не изменён или имеет синюшный оттенок. Поврежде-

Рис. 14-5:
Кавернозная гемангиома языка.

ния локализуются обычно на дорсальной поверхности языка, реже на его боковых участках. Больных беспокоят частые кровотечения. На поверхности гемангиомы нередко встречаются па-пилломатозные разрастания. В лечении применяют хирургические, консервативные методы либо их сочетание. Эффективны перевязка сосудов, васкуляризирующих область гемангиомы, склерозирующая терапия (введение этилового спирта), обшивание и прошивание опухоли с её иссечением. Возможно сочетание с геман-гиоматозом пищеварительного тракта *(синдром Бина)*.

Гемангиома смешанная состоит из кавернозного компонента с расположенной над ним капиллярной гемангио-мой. Кавернозная гемангиома прогрессирует, проходит фазу роста, стабилизации и инволюции по типу капиллярной гемангиомы. Редко распространяется на жизненно важные органы, вызывая осложнения *(синдром Казабаха-Меррит-та)* (О.Л.Иванов с соавт., 1997).

В зависимости от вида сосудов, образующих опухоль, выщеляют артериальные и артерио-венозные варианты. Артериальные гемангиомы нередко обнаруживают поверхностную пульсацию, могут распространяться в межмышечное пространство (особенно при локализации на языке), увеличивая объём органа (макроглоссия). Артерио-венозные гемангиомы в ряде случаев могут анастомозировать с сосудами дна полости рта (Bailay B.M.W., Thomas A.A., 1984). Субъективные ощущения обычно отсутствуют, и образования выявляются случайно при проведении контрастной рентгенографии.

Геморрагический ангиоматоз (болезнь Рандю-Ослера) (рис. 14-6)- наследственное аутосомно-доминантное заболева-ние кожи и слизистых оболочек, проявляющееся образованием множествен- ных телеангиэктазий в результате дефекта мышечного и эластического слоев стенок сосудов. Впервые описано в 1901 году Ослером. Для патопроцесса характерен наслед-

Рис. 14-6: **Множественные ангиоматозные элементы спинки языка при болезни Рандю-Ослера.**

ственный васкулярный мезенхиматоз вследствие врождённой неполноценности мезенхимы, что и обуславливает развитие телеангиэктазий с кровотечениями из-за повышенной ранимости стенок сосудов. Гистологически обнаруживаются синусоподобные расширения и разветвления мелких сосудов, стенки которых имеют один слой эндотелия. В генезе заболевания предполагается также повышение уровня серотонина. В местах образования телеангиэктазий происходит новообразование сосудов и разрастание в них эндотелиального слоя. Однако большинство авторов считает, что в основе заболевания лежит конституциональная слабость мезенхимы, особенно капиллярно-сосудистой сети. Нередко заболевание носит семейный характер и проявляется в 3-4 поколениях, однако может развиваться и спорадически.

Признаками болезни являются профузные носовые кровотечения, реже - кровотечения желудочные, кишечные, лёгочные, почечные, возникающие уже в детском возрасте. У взрослых обнаруживаются ангиоматозные высыпания пурпурного цвета (красные сосудистые пятна типа телеангиэктазий и милиар-ных пурпурных ангиоматозных узел ков с телеангиэктазиями на поверхности) величиной 0,1-0,5 см, локализующиеся чаще на слизистых оболочках носа, полости рта, глотки, губах, языке, конъюнктивах, кожных покровах в области лица, на ладонях, множественные отдельно расположенные телеангиэктазий. Элементы при надавливании (диаскопии) бледнеют. Телеангиэктазий наиболее часто локализуются на боковых поверхностях и спинке языка, могут внезапно появляться и временно исчезать. Встречаются множественные мелкие геморрагии (А.П.Марусов с соавт., 1987), в основном при повреждении телеан- ... гиэктатических и ангиоматозных элементов; однако нарушений свёртывающей системы крови нет (провокационные пробы "жгута", "щипка" отрицательные).

При повторных кровотечениях отмечается резкая анемизация больных. Анемия обычно микроцитарно-гипохромного или железодефицитно-регенеративного характера. Гемангиомы при болезни Рандю-Ослера характеризуются неправильным синусообразным расширением капилляров, стенки их состоят из одного только эндотелия и окружены рыхлой соединительной тканью.

Дифференцируют прежде всего от гемофилии, для которой характерны геморрагии, а не ангиоматозные элементы, а также с синдромом Луи-Бар (атаксия-телеангиэктазия). Для последнего характерны множественные телеангиэктазий, изменения окраски (цвет "кофе с молоком").Трудности в диагностике болезни отмечаются при отсутствии наружных кожно-слизистых поражений и локализации их на слизистых оболочках пищеварительного тракта, дыхательных и мочеполовых путей.

Лечение: удаление элементов с помощью криодеструкции.лазеродеструкции; применяют местные и общие гемостатические средства, гемотрансфузии. При рецидивирующих носовых кровотечениях прибегают к перевязке сосудов. Большие дозы железа в сочетании с аскорбиновой кислотой рекомендуются при развитии анемий (эффективны также ферроплекс,тардиферон, витамины С,Р; сосудоукрепляющие средства).

Стерджа-Вебера-Краббе синдром - врождённый симптомокомплекс, характеризующийся односторонней гемангиомой кожи и слизистых оболочек

на поражённой стороне в сочетании с лептоменингеальным ангиоматозом на той же стороне. Кроме тканей лица, односторонняя гемангиома типа "пламенеющего невуса" захватывает и полость рта (обычно поражается половина языка), однако в 40% случаев поражение может быть двусторонним (О.Л.Иванов с соавт., 1997). Аналогичная симптоматика, характеризующаяся врождёнными дефектами кровеносных сосудов (гемангиома типа "пламенеющего" невуса лица, но в сочетании с макроглоссией) описана при **синдроме Беквита-Видемана.**

Лимфангиомы. Доброкачественное опухолевидное образование лимфатических узлов. Нередко сочетается с гемангиомой. Наблюдают первичные и вторичные лимфангиомы. Вторичные являются проявлением лимфостаза после перенесённого инфекционного заболевания (рожистое воспаление и др.). Выделяют капиллярные, кистозные, кавернозные лимфангиомы, различающиеся разной степенью расширения лимфатических сосудов (вплоть до полостей).

Источником развития лимфангиомы считают лимфатические сосуды. Опухоль проявляется в виде мягко-эластической консистенции узла, диффуз-но поражающего орган, приводя к его увеличению. Однако, лимфангиома может проявляться в виде сгруппированных поверхностных пузырьков или неплот-ных узловых образований, локализующихся чаще всего на языке. Поверхность опухоли бугристая, с папилломатозными разрастаниями. В случаях присоединения вторичной инфекции язык увеличивается в размере, не умещается в полости рта, на его поверхности появляются складки и трещины, на его боковых **336** поверхностях наблюдают отпечатки зубов. В результате воспаления в участке повреждения образуется фиброзная ткань и при обратном развитии процесса язык в размерах мало уменьшается. В детском возрасте подобная макроглоссия ведёт к деформации челюстей. Иногда на языке встречаются кистозные формы лимфангиом, мягкой консистенции, без изменения структуры поверхности слизистой оболочки над опухолью. При *капиллярной форме* лимфангиомы появляется пятно, которое диффузно уплотняется. *Кистозная форма* характеризуется сгруппированными пузырьковидными прозрачными элементами на отёчном уплотнённом фоне. Кавернозная форма встречается редко, для неё типичны крупные множественные очаги опухоли на отёчном плотном основании.

Дифференциальную диагностику проводят с отёком Квинке, синдромом Мелькерссона-Розенталя, глубоко расположенной кавернозной гемангиомой, интерстициальным глосситом и макроглоссией другого генеза.

Лечение зависит от распространённости процесса. Обычно ограниченные лимфангиомы иссекают также, как и кистозные формы. При распространённом поражении языка отслаивают опухолевидное образование по методике А.И.Евдокимова и удаляют опухолевую ткань до мышц языка. Склерозирующая терапия неэффективна.

ГРУППА ЗЛОКАЧЕСТВЕННЫХ ОПУХОЛЕЙ

Рак слизистой оболочки полости рта. На слизистой оболочке полости рта имеется неограниченное количество иммуногенных зон, включающих малые слюнные железы, солитарные фолликулы и агрегаты лимфоидной ткани, которые имеют нейро-трофические и рефлексогенные взаимосвязи с аналогичными структурами пищеварительного тракта, нейроэндокринной системы, кроветворными органами. Такой наиболее рефлексогенной зоной является язык.

Рис. 14-7: Хроническая механическая травма слизистой оболочки с малигнизацией.

Предрасполагающими факторами в развитии онкологического поражения считают хроническую травму (кариозными зубами, неправильно наложенными пломбами, плохо изготовленными протезами) **(рис. 14-7),** курение, употребление наса и бетеля, злоупотребление алкоголем. Нередко рак возникает вследствие процесса малигнизации т.н. предраковых состояний. По нашим данным, наиболее часто из предраковых заболеваний языка малигнизируется веррукозная гиперплазия (в веррукозную карциному) (рис. **14-8,14-9),** причём клиническая картина может быть настолько схожей, что верификация возможна только гистологическим путём. Однако, необходимо помнить, что вер-руциформные состояния на языке могут нередко давать гальванические процессы. Так, описаны гипертрофический глоссит гальванического гене-за и стоматит на амальгамовые пломбы, симулирующие карциному (Zenarola P. с соавт., 1993). На необходимость обязательного гистологического исследования всех верруциформ-ных состояний языка, особенно его спинки, часто указывают зарубежные авторы (Tsiklakis K.D. с соавт., 1988; Misuno A. с соавт., 1984). Описаны также случаи малигнизации меланом языка из-за небольших доз рентгено- вского или радиоактивного излучения (KalemerisG.S.ccoaBT., 1985),малиг-

Рис. 14-8: Эрозиинафоне бляшек веррукозной лейкоплакии (cancer in sity).

стых
■Ъ " Ж
"ffiikiKiSBKffiu "3snit*_

Рис. 14-9: Ороговевающая папиллома с инфильтратом (cancer insity).

низации слизистой оболочки полости рта при хронической ангине Людвига (Fischmann D.E. с соавт., 1985).

В литературе существуют гипотезы о роли клеток Лангерганса в развитии рака слизи оболочек (Kurihava К. с соавт., 1985). Считается, что они часто подвержены мута-

ЩпНММк ^ШЁШ! пиям.

последующем клеточной ати-пии. Фоном к развитию злокачественной опухоли нередко могут быть диспластические состояния, прежде всего эпителиальная дисплазия (Coright A. с соавт, 1985; Wright A. с соавт., 1985), а также дисэмбриональные пороки развития - тиреоглоссальный проток в области корня языка (развивается чешуйчато-клеточная карцинома) (Lustmann J. с соавт., 1989). Имеются указания на малигнизацию хронических очагов Candida albicans (O'Grady J.F. с соавт, 1992), риноспоридиоза (Ahnluwalia K.B. с соавт., 1990).

Также необходимо помнить, что опухоли языка могут быть следствием метастазирования из первичного очага иной локализации: описаны метастазы в язык карциномы толстого кишечника (Piatelli A. с соавт., 1990), сосочковой карциномы эндометрия (Baden E. с соавт., 1992), гетеротопии эпителия языка при раке желудка (Qin J.H. с соавт., 1987).

Как указывает А.И.Пачес (1971), среди злокачественных опухолей наиболее часто встречается рак языка, составляющий 55% от всех случаев рака полости рта. По данным Airoldi M. с соавт. (1985), среди всех возрастно-половых групп рак языка чаще встречается у мужчин старше 40 лет. Из нозологических вариантов наиболее часто представлена плоскоклеточная карцинома. Callery CD. с соавт. (1984) описывает 412 случаев плоскоклеточной карциномы языка (69% мужчин, 31 % женщин), локализующихся на спинке в 36% случаев, на корне-в 28%.

По А. Л .Машкиллейсону (1984), выделяют 3 клинических формы рака слизистой оболочки полости рта: папиллярную, язвенную и инфильтративную. При любой начальной форме рака языка субъективные проявления обычно мало выражены.

Папиллярная форма проявляется в виде экзофитного образования грибовидной формы, располагающегося на широком основании, либо на ножке. По мере прогрессирования патопроцесса опухоль изъязвляется, в её основании появляется инфильтрат, распространяющийся на соседние ткани. Описаны случаи первичного проявления рака в виде изъязвления, развивающегося на фоне эрозивной лейкоплакии или красного плоского лишая. На этапах развития злокачественной язвы инфильтрация выражена незначительно, в последую-

щем изъязвление прогрессирует, язва увеличивается в размере, края ее уплотняются. Опухолевидная инфильтрация распространяется и на окружающие ткани.

В начальной стадии *инфильпративногорака* инфильтрат располагается под слизистой оболочкой, подвижность языка сохраняется, отсутствует болевой синдром. Нередко на поверхности языка развивается очаговая атрофия сосочков. При прогрессировании инфильтрата появляется изъязвление, увеличивающееся в размерах. В этой стадии процесс носит язвенно-инфильтративный характер. В случаях сдавливания инфильтратом анимальных нервных окончаний и присоединения вторичной инфекции появляются боли, неприятный запах изо рта, затруднение движения языком, нарушение глотания и жевания: так, описаны хронические невралгические боли по типу прозопалгии с иррадиацией в органы полости рта и глотку при муко-эпидермоидной карциноме языка (Pickell C, 1985). Нередко в патологический процесс вовлекаются тканевые структуры дна полости рта **(рис. 14-10),** альвеолярные отростки челюстей, что характерно большей частью для миосарком (Chaundry A. P. с соавт., 1984).

Опухоли часто осложняются развитием вторичных диспластических процессов - лейкоплакии и карциноматоза (Shibuya H. с соавт., 1986). Иногда карциноматоз может быть стадией патогенеза некоторых синдромов (множественные карциномы языка, рак толстого кишечника при синдромах Fercott и Turner описаны Herrera-Orlenas L. с соавт. (1984)), сопутствовать риноспоридиозу (Ahnluwalia К.В., 1990).

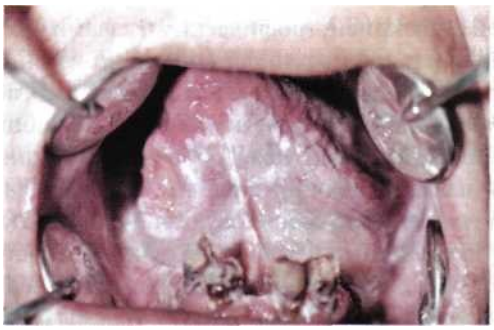

Рис. i4-iu: **Рак дна полости рта (недифференцированный плоскоклеточный рак на фоне лейкоплакии).**

Обычно излюбленной локализацией опухолей являются участки повышенного травмирования. Так, рак языка обычно развивается в средних его отделах, боковых поверхностях, в области корня языка. И тогда течение рака языка неблагоприятное, так как он обладает высокой лимфоинвазивностью (инвазии по лимфатическим путям). Частота поражения регионарных узлов связана с гистологическим строением опухоли, формой её роста, локализацией опухоли и др. Нередко опухоли осложняются метастазированием и диссеминацией (особенно это характерно для карцином, осложняющихся фульминантным (быстро прогрессирующим) карциноматозом), по данным WadlerS. с соавт. (1985).

Гистологически обнаруживают картину плоскоклеточного ороговевающего рака, либо менее дифференцированного неороговевающего плоскоклеточного рака. В дистальных отделах языка часто развиваются недифференцированные формы рака, а также железистый рак, исходящий из малых слюнных желёз или

щито-язычного протока (рис. 14-11). Для большинства карцином с ороговением эффективным может оказаться цитологическое исследование слизистого отделяемого (mucosa Barret's) с патологического очага (Sheanan D.G. с соавт., 1986).

Рис. 14-11: Железистый внутрипротоковый рак вентральной поверхности языка.

При *экзофитной форме* процесс сходен с обычной папилломой, фибромой.

При язвенной форме дифференциальную диагностику проводят с эрозивно-яз-венными формами лейкоплакии, красного плоского лишая, декубитальной язвой, хроническими травматическими изъязвлениями, осложнёнными вторичной инфекцией, трофическими язвами на фоне соматической патологии. При распространённых инфильтративно-язвенных поражениях диагностику проводят с туберкулёзными, сифилитическими, актиномикотическими, ВИЧ-инфицированными поражениями слизистой оболочки рта. Во всех случаях язвенной карциномы языка целесообразно скрининг-исследование на сифилис (из-за сходства с первичной сифиломой). Ангиосаркома языка часто маскируется под эпителиальную сосочковую гиперплазию (Stern Y. с соавт., 1994). Ороговевающуто карциному языка необходимо отличать от пигментной ксеродермы (Wade C.M.H. с соавт., 1985; Huet-Lamy P. с соавт., 1992), от фокального миозита (McLendonC.L. ссоавт., 1989), травмы (BrandnerC.J. с соавт., 1986). Карцинома отличается более пышными разрастаниями, инфильтратом в основании, особенностями гистологической картины, а также быстрой диссеминацией процесса.

За опухоль могут также приниматься инородные тела: так, Weber C.R. с соавт. (1993) описывает случай с обнаружением шрапнели в толще языка.

Результаты лечения зависят от степени дифференцировки ракового повреждения, его локализации. Формы роста и реакции регионарных лимфатических узлов (вслед за клиническим диагнозом, основывающемся на описании опухолевидного повреждения, "направляющее" значение имеет цитологическая диагностика - мазки-отпечатки, функциональная цитология), где оценка повреждения проводится по выявлению изменений структур клеточных и соединительнотканных элементов структуры повреждения. Наиболее точный диагноз проводится с помощью анализа биопсийного материала по исследованию тканевых фрагментов на серийных срезах. Пролиферация, гиперхроматоз, митозы, клеточный и ядерный полиморфизм, акантоз, инвагинация эпителия, появление "эпителиальныхжемчужин", ороговения, многоядерных гигантских клеток и другие признаки позволяют уточнить диагноз и выявить степень дифференцировки раковой опухоли.

Лечение: рекомендуют хирургическое иссечение раковой опухоли или изъязвления, лучше с использованием лазерного скальпеля (гранато-эрбиевый лазер позволяет произвести послойную коагуляцию опухоли). Эффективна также лучевая терапия (близкофокусная, рентгенотерапия, радиоактивные иглы). При распространении патопроцесса в поверхностных структурах тканей на небольшом протяжении (ограниченного характера) рекомендуют криодеструкцию.

В качестве дополнительной терапии рекомендуют введение химиопрепаратов, обладающих цитотоксическим действием. Здесь используют биологически алкилирующие препараты типа бензотеф, тиотеф, новэмбихин, лейкеран, допан, циклофосфан, сарколизин и др. Используют антиметаболиты, противоопухолевые антибиотики (актиномицин С, аурантин, актиномицин Д, митомицин С, рубомицин С, хризомалин), растительные антибиотики (винбластин, колхамин), противовирусные препараты (интерферон, интерфероногены).

Эффективность химиотерапии зависит от подбора химиопрепаратов, выбора пути введения (пероральный, ингаляционный, внутривенный, эндолимфатический, внутриартериальный, внутриполостной), позволяющей создать оптимальную концентрацию препарата в опухоли. Зависит от дозы и ритма введения (доза - однократная, 2- 3-кратная), ритм - интервалы в днях. Комбинированный метод вкючает сочетание вышеизложенных способов.

Важное значение имеет иммунокоррекция в период интенсивного лечения злокачественной опухоли и/или до проведения химиотерапии: рекомендуют назначение иммунофана, лейкинферона в сочетании с человеческим лейкоцитарным интенфероном по методике В.П.Кузнецова.

Немаловажное значение имеют окончательная диагностика злокачественной опухоли: либо это метастазирующий рак, либо первичный в данной локализации, и в зависимости от этого уточняется соответствующая терапия.

Отдельные виды раковых опухолей.

Базально-клеточная эпителиома (базалиома) (рис. 14-12) в подавляющем большинстве случаев локализуется на коже лица и губ, намного реже - на слизистой оболочке полости рта. Считается, что первое описание базалиомы принадлежит A.Jacob (1872); L.Nekam (1901) предложил термин "базалиома".

При внутриротовой локализации обычно поражается язык, крайне редко - другие участки полости рта. > Начальный элемент представляет собой плотный маленький узелок розового цвета, расположенный в самых поверхностных слоях кожи. Узелок как бы просвечивает, имея перламутровую окраску,

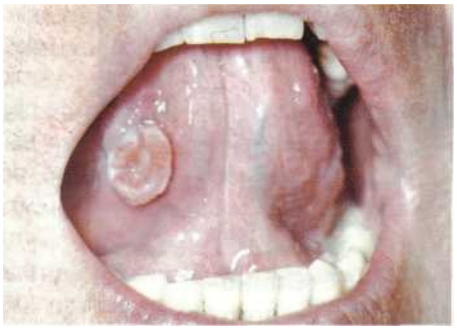

Рис. 14-12: Базально-клеточная эпителиома.

и очень медленно увеличивается, достигая 1 -2 см в диаметре, причём рядом с ним могут появиться такие же новые мелкие узелки, образующие кольцо или дугу. Через несколько месяцев в центральной части эпителиомы появляется по верхностная слегка кровоточащая язва, покрытая плотной кровянистой коркой. При удалении корки обнажается мясо-красного цвета поверхность с мелкими, легко кровоточащими грануляциями. Наиболее характерным признаком явля ется хрящевая плотность "перламутрового" валика, окружающего язву, и плот ность дна самой язвы. Эта плотность выражена больше, чем у твёрдого шанкра или гуммозной язвы. В стадии полного развития эпителиомы может образо ваться глубокая язва, как бы пробитая пробойником, тёмно-красного цвета, по крытая "сальным" налётом, с плотным валиком перламутрового цвета, который представляет собой зону периферического роста эпителиомы. Многие авторы такую язвенную форму базалиомы называют "ulcus rodens". Нередко в стадии быстрого прогресса "перламутровый" валик или совсем отсутствует, или сохра няется только частично. Опухоль нередко разрушает подлежащие ткани, рас тёт вглубь и по периферии (ulcus telebrans). Иногда язвенная форма базалиомы сопровождается папилломатозными, бородавчатыми разрастаниями, характе ризующимися интенсивным эндо- и экзофитным ростом. Иногда встречается саморубцующаяся (педжетоидная) форма, характеризующаяся периферическим ростом очага поражения, в центре которого формируется зона атрофии, а по пе риферии - цепочки мелких, плотных, опалесцируюших опухолевых элементов. Иногда на слизистой оболочке, особенно нижней поверхности языка, возни-

342 кают *аденокарциномы,* происходящие из дериватов слюнных желёз.

■is **Спино-целлюлярная эпителиома. (Рис. 14-13).** Является самой частой формой рака в полости рта и протекает быстрее и злокачественнее, чем базально-клеточная. Наиболее частой локализацией её является слизистая оболочка нижней губы, кончик и боковые поверхности языка. Существуют 3 формы опухоли. Первая, наиболее частая, раз-

I ^ШШШШШШШШШШШШШШШШШШШШШ вивается в поверхностных слоях слизис-

I .^1^Я^^^^^^^^^^Ш тш' оболочки на месте лейкоплакии, у

< JM^^^^^^^^^^^^^Н курильщиков, больных сифилисом, при

хронических травмах, особенно боковых поверхностей языка. Эта форма начина ется нередко значительным разрастани ем и ороговением сосочков языка на ме сте лейкоплакии, вследствие чего образуются вегетации, покрытые плот ными роговыми наслоениями серовато-грязного цвета. Уже в этой стадии воз можно перерож спино-целлюлярную эпителиому. Не- редко на бляшке лейкок

Рис 14-13[1] Спино-целлюлярная эпителиома языка (экзофитная сЬоома)

ют болезненные, упорно незаживающие трещины. Если на одной из таких тре- щин ПРОИСХОЛИТ уплотнение её дна и

появляются сосочковые разрастания, то это указывает на опасность малигниза-ции.

Вторая форма опухоли развивается в поверхностных слоях слизистой оболочки, особенно боковых и вентральной поверхностях языка: появляется ограниченное плоское возвышение на слизистой оболочке,уплотнённое в основании и дающее сосочковые разрастания на поверхности ("сосочковый папиллярный рак"). При дальнейшем развитии центральная часть новообразования эрозируется и легко кровоточит даже при лёгкой травме. Опухоль распространяется по периферии и под влиянием любого раздражения может очень быстро дать злокачественный распад в глубину с метастазами в лимфатические узлы **(рис.** 14-14).

Рис. 14-14: Ороговевающий плоскоклеточный рак полости рта и языка. .

Третья форма опухоли встречается в глубоких слоях слизистой оболочки. Её начальным элементом является узел величиной от 0,2 до 1 см, развивающийся в толще тканей. Узел очень плотной консистенции. Без острых воспалительных явлений он начинает приподниматься над уровнем слизистой оболочки, которая становится более насыщенного синюшно-красного цвета. Рост узла продолжается обычно несколько месяцев и более, а затем в центре появляется распад с образованием язвы. Вскоре спино-целлюлярная эпителиома принимает свой характерный вид. Дно язвы покрывается сочными грануляционными разрастаниями и вегетациями. Края язвы представляются развороченными, почти хрящевой плотности, как бы "изъеденными", несколько приподнятыми. Местами края образуют валик мясо-красного цвета, тоже покрытый грануляциями. Дно язвы покрыто вязким распадом кровянисто-гнойного характера или коркой. При сдавливании краёв со дна язвы нередко удаётся выдавить "жемчужины" - маленькие плотные глыбки желтовато-грязного цвета, представляющие собой конгломераты перерождённых клеток, находящихся в состоянии дискератоза.

Таким образом, в стадии распада спино-целлюлярная эпителиома представляет собой язву с плотными, как бы "развороченными" краями, являющимися нераспавшейся ещё периферической частью опухоли. Более редко возникает *лимфоэпителиома,* исходящая из лимфатических образований корня языка или миндалин.

Появляются резкие боли, которые при локализации язвы на языке отдают в ухо. Язык очень рано делается как бы "пригвождённым" ко дну рта, и всякие движения им становятся почти невозможными. Метастазы очень быстро распространяются в лимфатические узлы.

Другие виды злокачественных опухолей.

Лимфомы - группа опухолей, развивающихся изТ- и В-лимфоцитов (соответственно различают Т- и В-лимфомы); преимущественно развиваются в коже и на слизистых оболочках, возможно первичное поражение этих тканей.

Т-клеточные лимфомы клинически проявляются узелковой, бляшечной и эритродермической формами (Н.С.Потекаев и И.П.Приколаб, 1997). При диссеминации патопроцесса элементы выявляются и в полости рта. Чаще всего появляются отёчные ярко-розовые пятна и мелкие (1 -2 мм) желтовато-розовые папулы. Они расположены изолированно друг от друга в виде небольших скоплений, нередко подвергаются спонтанному регрессу, оставляя после себя гиперпигментацию. При злокачественном течении пятна и папулы сливаются в лихенифицированные бляшки застойно-красного цвета со стёртыми границами и неровными очертаниями, больших размеров (захватывающих, например, половину слизистой оболочки щеки или языка). В дальнейшем в области бляшек и перифокально появляются мягкие тестоватые узлы 1-1,5 см в диаметре, подвергающиеся некрозу и изъязвлению в центре.

Клиническая картина поражений полости рта при В-клеточных лимфомах похожа на описанную выше, однако следует отметить, что узлы при этой форме нередко спонтанно регрессируют, оставляя после себя небольшую атрофию и гиперпигментацию, и вообще отличаются более спокойным течением (некроза, распада и каких-либо субъективных ощущений не наблюдается).

Лечение проводится по принципам терапии злокачественных новообра-**344** зований: назначают цитостатики, электронно-лучевое лечение, фотохимиотерапию.

Меланома - злокачественная опухоль кожи и слизистых оболочек, происходящей в половине случаев из меланоцитарных невусов. Считается, что её провоцируют травмы или инфицирование невуса, инсоляции (особенно солнечный ожог). Атипичные меланоциты, составляющие опухоль, развиваются из доброкачественных пигментопродуцирующих клеток. Последние в процессе эмбриогенеза развиваются из неврального гребешка и мигрируют в кожу, слизистые оболочки и нервную систему. Морфологически выделяют карциноматоидный и саркоматоидный варианты.

Поверхностная меланома (педжетоидная меланома) составляет около 70% всех клинических случаев. Характеризуется участком пигментации рельефной поверхности бурого или чёрно-коричневого цвета с розовато-серыми вкраплениями, слегка возвышающимися над уровнем окружающей ткани, с чёткими, неправильной формы краями и ободком перифокальной гиперемии, 2-3 мм в диаметре. В дальнейшем пятно растёт только по периферии, а в центре происходит частичная регрессия. Нередко опухоль приобретает форму узла, поверхность которого эрозируется и кровоточит *(узловатая форма).* Если опухоль развивается из невуса, то последний меняет свою окраску (становится бурым или чёрно-коричневым), бугристым, плотным, иногда глянцеватым, а по периферии его появляются чёрные узелки отсевов. Поверхность невуса нередко изъязвляется.

Акрально-лентигинозная форма меланомы объединена *смеланомой слизистых оболочек,* поскольку имеет гистологическое сходство. Характеризуется пятном пигментации неправильной формы, в последующем возвышающимся над слизистой оболочкой, а нередко - и эрозирующимся. Такая меланома типа *злокачественного* ***лентиго*** *формируется* на месте ограниченного предракового меланоза Дюбрея (см.).

Вторичная меланома представлена изолированным участком поражения без какого-либо первичного источника опухоли (может явиться метастазом опухолей внутренних органов). Иногда бывает, что первичная меланома подвергается спонтанной инволюции.

Дифференциальный диагноз меланомы проводят с врождёнными меланоцитарными невусами и диспластическим невусом. Основными диагностическими отличиями меланомы служат неравномерность окраски и изменение цвета, толщины в разных участках элемента, очертаний и характера границ, нередкий регионарный лимфаденит. Важными диагностическими признаками являются также зуд, изъязвление, кровоточивость. Вокруг меланомы наблюдается обычно асимметричный, неправильной формы ободок депигментации и перифокального воспаления (гиперемии), в то время как при доброкачественных пигментных образованиях он имеет симметричный характер. Кроме того, необходимо помнить, что ободки депигментации и очаги витилиго могут появляться вокруг многих доброкачественных пигментных невусов у больного с растущей меланомой.

Кроме того, меланому следует дифференцировать от пигментированной базалиомы (также нередко встречающейся в полости рта), пиогенной гранулёмы, ангиофибромы. Необходимо помнить, что, в связи с большой злокачественностью меланомы и ранним метастазированием недопустимо проведение инвазивных манипуляций с опухолью (биопсии, экскориации, пункции).

Лечение: применяют возможно более широкое иссечение очага поражения сзахватом здоровых тканей, экстирпацию лимфатических узлов, рентгенотерапию, химиотерапию.

Саркома. В полости рта саркома обычно имеет вид плотной, быстро растущей опухоли, исходящей из глубоких отделов ткани, которая может сравнительно долгое время не распадаться, оттесняя соседние органы и ткани (язык, глаз и др.), что вызывает значительное уродство. Саркома также может иметь вид папиллярной опухоли, сидящей на ножке, выходящей из ткани и располагающейся глубже подслизистого слоя эпителия. Локализация такой разновидности саркомы чаще всего на корне языка. Более редко наблюдают у корня языка лимфосаркому.

Миелобластома Абрикосова - зернисто-клеточная миелобластома с примесью больших многоядерных мышечных клеток. Локализуется чаше всего на языке и представляет собой плотное округлое, плоское или на ножке безболезненное образование серовато-жёлтого цвета с чёткими краями, размером 0,5-2 см и более. Опухоль обычно солитарная (описаны множественные узлы). Слизистая оболочка над узлом обычно не изменена (при больших размерах опухоли

она может травмироваться). Течение медленное, возможны лимфогенные метастазы. Дифференцируют с липомой, фибромой. *Лечение* хирургическое.

Грибовидный микоз (синдром Алибера-Базена). Впервые описан Alibert (1806). В настоящее время его считают не самостоятельной нозологической формой, а симптомом либо болезни Ходжкина, либо ретикулярно-клеточной саркомы, либолимфосаркомы. Существуют три формы грибовидного микоза, нередко последовательно переходящие одна в другую: эритематозная, бляшечная, опухолевидная. В полости рта встречаются обычно бляшечная и опухолевидная формы. Наблюдают многочисленные инфильтраты с последующим изъязвлением и образованием глубоких некротических язв (вплоть до кости или мышечного слоя), расположенных на инфильтрированном основании (Б.М.Пашков, 1963). Изменения в полости рта обычно сочетаются с изменениями кожных покровов; в целом клиническая картина напоминает некроз при сердечно-сосудистой недостаточности. Заболевание нередко протекает вместе с лимфо- или миелолейкозом.

Саркома Капоши. Природа заболевания окончательно неясна; предполагают вероятную опухолевую природу, тропную к лимфоидной ткани и преимущественно поражающую кожу, лимфатические узлы и внутренние органы. Впервые описано М.Капоши в 1872 году. Накапливаются клинические факты о сочетании саркомы Капоши с злокачественными ретикулогистиоцитозами, с длительной иммуносупрессивной терапией при хронических системных заболеваниях (пузырчатка, системная красная волчанка), при трансплантации ор-**346** ганов и тканей, а также в качестве одного из основных проявлений ВИЧ-инфекции.

Всё многообразие заболевания разделяют на истинную (самостоятельную, идиопатическую) форму и индуцированную (при иммуносупрессии); по течению - острую, подострую, хроническую.

Клиника. Для саркомы Капоши характерны многоочаговость, распространённость, мультицентричность и симметричность высыпаний. Изменения на коже обычно начинаются с появления красновато-синюшных или красновато-бурых пятен размером 3-15 мм, меняющих свой цвет с течением времени: до красновато-бурого или даже до чёрного, напоминающего очаги злокачественной меланомы. Пятна, как правило, очень хорошо отграничены, поверхность их гладкая. Другое часто встречающееся проявление саркомы Капоши - узелок сферической или плоской формы размером 3-5 мм. Узелки вначале розовые, затем приобретают красновато-синюшный, бурый цвет. Они располагаются изолированно, группами, нередко сливаются в большие бляшки, центральная часть которых принимает склеродермоподобный вид. На поверхности бляшек нередко возникают папилломатозные разрастания; такие элементы отчётливо возвышаются над окружающей тканью, изъязвляются; интенсивность цвета усиливается.

Частота поражения слизистой оболочки полости рта, по разным данным, достигает 12 %. Иногда элементы во рту являются первичной манифестацией болезни, они могут захватывать любые отделы (щёки, язык, нёбо, глотку). Клинически наблюдают единичные рельефно выступающие и хорошо отграничен-

ные узловато-опухолевидные и инфильтративные образования величиной 5-10 мм, синюшно-красного или вишнёво-красного цвета. Иногда патологические элементы располагаются практически на всех поверхностях языка, приводя к макроглоссии и ограничению подвижности (Poria Y. ссоавт., 1988).

В ряде случаев (73%, поА.А.Каламкаряну, 1978) возникают отёки довольно плотной консистенции, большей частью парциальные, но достигающие иногда размеров слоновости (феномен лимфостаза при поражении опухолью лимфатической системы).

Дифференциальная диагностика проводится с пиогенной гранулёмой, меланомой, гемангиоперицитомой, саркоидозом Бенье-Бека-Шауманна.

Лечение остаётся недостаточно эффективным. Используется цитостатическая и рентгенотерапия.

Пара-онкологические проявления. Известно, что злокачественные новообразования вследствие продукции биологически активных веществ и опухолевых антигенов могут приводить к возникновению новых клинических симптомов. Так, миеломная болезнь может давать высыпания амилоидных папул в полости рта. Рак лёгкого, двенадцатиперстной кишки проявляется ланугинозным гипертрихозом, сопровождающимся глосситом и acanthosis nigricans. Лимфолейкоз может давать синдром Свита (дерматоз нейтроф ильный фебрильный острый) - эритематозные очаги и бляшки диаметром 1-2 см, на слизистой рта язвы, пузырьки, пустулы.

Аденокарцинома молочной железы проявляется синдромом Каудена (плоские бородавчатые папулы, сливающиеся между собой в бляшки, бородавчатые высыпания на языке и слизистой щёк), встречаются также липомы, ангиомы. «.-

Аденоматозные озлокачествляющиеся полипы ЖКТ проявляются симптомами синдрома Пейтца-Егерса-Турена (пигментные пятна типа лентиго на слизистой рта, губах).

Симптомом любой злокачественной опухоли могут быть проявления буллёзного пемфигоида в полости рта. Признаки истинной пузырчатки описаны притимоме (О.Л.Ивановссоавт., 1997).

ГЛАВА IS.
НЕРВНО-РЕФЛЕКТОРНАЯ ВЗАИМОСВЯЗЬ ЯЗЫКА И СОМАТИЧЕСКОЙ ПАТОЛОГИИ (ТОПИЧЕСКАЯ ДИАГНОСТИКА)

ЯЗЫК- "ЗЕРКАЛО"ОРГАНИЗМА

Ещё древние врачи использовали язык для считывания с его поверхности диагностических симптомов почти любых заболеваний человека. И действительно, можно с уверенностью утверждать, что нарушения различных органов проявляются изменениями поверхности языка ещё до того, как появятся их болезненные симптомы. Даже при исчезновении симптомов болезни язык может свидетельствовать о том, что причина основной болезни не устранена, и излечение не достигнуто.

Поверхность языка может отражать нарушения пищеварения, сердечной **348** деятельности, состояние нервной и эндокринной систем (см. предыдущие главы). Складка, идущая по середине языка, указывает на нарушения, распространяющиеся по позвоночному столбу. При деформациях или искривлении позвоночника эта складка искривлена и указывает на место повреждения позвоночника **(см. Диаграммы 1,3).**

Повышение чувствительности и обесцвечивание отдельных участков языка отражает нарушения тех органов, которые связаны с этими участками **(см. Диаграмму 2).**

Локализация налёта, покрывающего язык, указывает на скопление токсинов в желудке и тонкой кишке (если налёт в середине языка), в толстой кишке (если налёт в дистальной трети языка), **см. диаграмму 3.**

Диагностика по налёту на языке.

В аюрведических текстах язык отражает состояние всего организма. Язык тесно связан с Капха-доша, а также с желудочно-кишечным трактом, сердцем, почками, печенью, лёгкими, и по нему можно судить о состоянии этих органов.

На языке различают соответствующие внутренним органам зоны. Сердцу и печени принадлежит передняя треть языка. Середина отводится желудку, поджелудочной железе и селезёнке. За состоянием нижних отделов кишечника "следит" корень языка. Его боковые участки "ответственны" за печень и почки.

Состояние тела языка, его цвет и состояние сосочков, а также налёт оцениваются отдельно.

По Аюрведе, структура языка меняется в зависимости от сезона и времени суток. Летом сосочки языка имеют красноватый оттенок и немного увеличены. Осенью и весной они желтоватые или светлые.

Но и современной медицине известна диагностика заболеваний по языку.

"Географический" язык, при котором наблюдают неравномерное слущивание и регенерацию эпителия, появляется при нарушенияхжелудочно-кишечного тракта, глистных инвазиях, токсикозах беременности, при диатезах. Глоссит, отражающий воспаление эпителия и сосочков языка, возникает при инфекционных заболеваниях. Тремор языка - нередкое явление при вегетоневрозах, тиреотоксикозе.

Однако, Аюрведа более широко использует "языковую" диагностику. Так, появление или исчезновение налёта, влажность или сухость последнего - признаки улучшения или ухудшения течения болезни (Матхура Мандал Даса, 1996).

Диагностика по цвету налёта и цвету тела языка.

- жёлтый налёт - нарушение функций органов пи щеварения;
- чёрный налёт-тяжёлыехроническиенарушенияфункцииорганов пищеварения, сопровождающиеся обезвоживанием и ацидозом;
- плотный белый налёт - интоксикация, запоры;
- плотный белый налёт, со временем утончающийся - улучшение состояния больного, благоприятный признак;
- коричневый налёт - заболевания лёгких и ЖКТ;
- язык без налёта, трещин и линий, бледно-розовый нормальный цвет-организм здоров или болезнь начинается;
- бледный язык - анемия, истощение;
- красныйязык-нарушениясердечнойилёгочнойсистемы,заболевания кро ви, инфекционные заболевания;
- тёмно-красный язык-то же самое, но в угрожающем жизни масштабе;
- блестящий гладкий язык-анемия;
- фиолетовый язык - заболевания крови и лёгких, опасные стадии болезни;
- синий язык - нарушения сердечно-лёгочной и почечной систем, системы кровообращения, опасная стадия болезни;
- резко синий язык - предагональное состояние,
- искривлённая ли ния по середине языка -искривление позвоночника, "выбитость" отдельных позвонков;
- трещины илиглубокиескладкиязыка-нарушения биоэнергетики организма;
- отпечатки зубов на языке - нарушения пищеварения.

пмл

На состояние языка, помимо времени года, суток, влияет состав пищи, очистительные для организма процедуры, физические воздействия (ожоги горячей пищей). Можно добавить к системе Аюрведа состояние гиподинамии, повреждения и травмы языка, токсико-аллергические реакции, воздействия конструкций зубных протезов и состав материалов, контактные реакции на стоматологические материалы и лекарственные вещества. Всё это было рассмотрено выше.

ДИАГНОСТИЧЕСКИЕ ПРИЗНАКИ ОСНОВНЫХ ИЗМЕНЕНИЙ ЯЗЫКА

• языкнормальныхразмеров, без налёта, бледно-розовый, умеренной влажности; сосочки умеренно выражены, чувствительность не нарушена	- соматической патологии нет;
• белесоватый налёт на передней трети языка	- ишемическая болезнь сердца;
• белесоватый налёт на средней трети языка с гиперемией по краям	- гастрит, язва желудка и двенадцатиперстной кишки;
• белесоватый налёт на задней трети языка	- энтероколит;
• белый налёт по краям и на передней трети языка	- заболевания лёгких;
• белый налёт по краям задней трети языка	- заболевания почек;
• белый налёт на всей поверхности языка	- дисбактериоз, кандидамикоз, стоматит;
• белые и красные пятна наязыке, ("клубничный", "малиновый" язык)	- скарлатина;
• налёт жёлтого цвета	- гепатохолецистит;
• налёткоричневого цвета	- нарушения желудочно-кишечного тракта;
• налёт голубого цвета	- тиф, дизентерия;
• гладкий, розовый язык	- железо-дефицитная анемия;
• гладкий, красный, блестящий язык	- дисбактериоз, цирроз печени, атрофия слизистой оболочки желудочно-кишечного тракта;
• "чёрный волосатый" язык	- дисбактериоз, аллергия к антибиотикам;
• трещины языка	- гастрит;
• сухой язык, многочисленные трещины	- лихорадка, диаррея, диабет, анемия;
• отпечатки зубов	- неусвояемость пиши;

НЕРВНО-РЕФЛЕКТОРНАЯ ВЗАИМОСВЯЗЬ ЯЗЫКА И СОМАТИЧЕСКОЙ ПАТОЛОГИИ

• жжение, парестезия языка	- перенесенный стресс, вегетоневроз, шейный остеохондроз, гепатохолецистит, дисбактериоз, железо-дефицитная анемия;
• "опухание" и покраснение языка справа	- гепатохолецистит;
• "опухание" и покраснение языка слева	- заболевания селезёнки;
• "опухание" всего языка	- аллергия, гиповитаминоз В1;
• скопление пенистой слюны по бокам языка	- ревматизм;
• синеватая окраска вентральной поверхности языка	- сердечно-лёгочная недостаточность;
• жёлтая окраска вентральной поверхности языка	- гепатохолецистит;
• бледная слизистая оболочка вентральной поверхности языка	- острая или хроническая анемия;
• дрожание языка (тремор)	- вегетоневроз, тиреотоксикоз;
• расширенные вены вентральной поверхности языка	- лёгочно-сердечная недостаточность, тромбофлебит;
• складка по середине языка	- остеохондроз всех отделов позвоночника;
• искривлениескладки в задней трети языка	- остеохондроз в поясничном отделе позвоночника
• искривление в средней трети языка	- остеохондроз в грудном отделе позвоночника;
• искривление в передней трети языка	- остеохондроз в шейном отделе позвоночника;
• герпетическиевысыпания,афты	- ОРЗ, грипп, лекарственная аллергия;
• язвы, покрытые некротическим налётом	- интоксикация, ОРЗ, грипп, лекарственная аллергия, вторичный иммунодефицит;

• папулезныевысыпания, незаживающие эрозии	- красный плоский лишаи, вторичный сифилид;
• полиморфныевысыпания	- многоформная экссудативная эритема;
• пузырныевысыпания, поверхностные эрозии, положительный симптом Никольского, наличие акантолитических клеток	- акантолитическая пузырчатка;
• безболезненная,мясо-красная эрозия с инфильтратом, регионарный лимфаденит, положительные реакции Вассермана, РИФ и РИБТ	- первичный сифилис (твёрдый шанкр);
• безболезненные розеолезно-папулезные высыпания, "штампованные" эрозии, положительные серологические реакции	- вторичный рецидивный сифилис;
• гуммозный сифилид (гуммозная язва), скротальный язык	- третичный сифилис;
• безболезненная язва с инфильтратом в основании, регионарный лимфаденит, серологические специфические реакции отрицательные	- шанкриформная пиодермия;
• бугорки, склонные краспаду	- туберкулёзная волчанка;
• болезненная, неглубокая, неправильной формы, с подрытыми краями язва	- милиарно-язвенный туберкулёз;
• белые, плоские пятна без воспаления с основании	- плоская лейкоплакия;
• белые гиперпластические образования	- веррукозная лейкоплакия;
• белесоватый, рыхлый, плотно спаянный с тканями белый налёт	- мягкая лейкоплакия (белый губчатый невус);

белые, нитевидные образования на боковых поверхностях языка без признаков воспаления подлежащей основы (волосистая лейкоплакия)	- ВИЧ-инфекция;
язва с инфильтратом в основании, увеличение объёма языка, ограничение подвижности, лимфаденит подчелюстной области	- злокачественное новообразование (первичный либо метастатический рак);
долго не заживающая язва, покрытая серым налётом, либо "очищенная"	- трофическая язва при диабете;
плотные бугорки с плоской поверхностью и широким основанием, склонные к распаду и изъязвлению с последующим рубцеванием (лепрозный глоссит)	- лепра (проказа);
гиперемия, отёк, полиморфные высыпания	-токсико-аллергическая лекарственная реакция;
звёздчатой формы образования с втянутым центром (кандидозная лейкоплакия)	- облигатный предрак;
• пигментные пятна	- гормональная перестройка, ртутная, свинцовая и прочие интоксикации;
• сухой, "шероховатый" язык	- ксеростомия, дисбактериоз;
• холодный, влажный язык	- повышенная сексуальная возбудимость;
повышеннаячувствительность языка	- вегетоневроз, стресс, аллергия;
• потерячувствительности	- нарушение центральной и/или периферической нервной системы;
увеличенныйязык, увеличенные губы, парез лицевого нерва	- синдром Мелькерссона-Розенталя;

• афты на языке, афты офтальмо- и генитальнои локализации	- синдром Ьехчета;
• псевдо-мембранозный налёт, гиперемия и атрофия эпителия, гиперплазия эпителия	- дисбактериоз, ВИЧ-инфекция;
• долго незаживающие изъязвления, развившиеся беспричинно и не поддающиеся терапии	- синдром приобретённого иммунодефицита;
• очаговая десквамация эпителия, диффузная десквамация эпителия в детском возрасте	-диатез, нарушения пищеварительной системы;
• папилломатоз, вирусные моллюски в случаях аналогичных высыпаний в анальной области; изменение сосочков языка - нитевидных, грибовидных, желобоватых,листовидных, язычной миндалины	- ВИЧ-инфекция, особенно - показатель какого-либо заболевания.

СВОДНАЯ ТАБЛИЦА ОСНОВНЫХ СИМПТОМОВ СОМАТИЧЕСКОЙ ПАТОЛОГИИ

Заболевания желудочно-кишечного тракта:	
• гастрит, энтерит	- трещины языка;
• колит	- белый налёт на задней поверхности языка;
• гастроэнтероколит	- белый налёт на средней и передней трети языка;
• язва желудка и двенадцатиперстной кишки	- белый налёт на средней трети языка;
• дисбактериоз	- кандидозный глоссит;
• кишечные колики	- язык "обложен", трещины, гиперемия кончика языка;
Заболевания сердечно-сосудистой системы:	
• ишемическая болезнь сердца, сердечно-сосудистая недостаточность	- коричневая окраска вентральной поверхности языка, изменение цвета и структуры сосочков языка;

НЕРВНО РЕФЛЕКТОРНАЯ ВЗАИМОСВЯЗЬ ЯЗЫКА И СОМАТИЧЕСКОЙ ПАТОЛОГИИ

• инфаркт миокарда	- трофические, незаживающие язвы на языке;
Заболевания эндокринной системы:	
• диабет	- язык сухой, с множественными трещинами, незаживающие эрозии и язвы, кандидамикотический глоссит;
• микседема	-язык увеличен, отпечатки зубов по его краям, возможны эрозии и изъязвления;
• гипертиреоз	- тремор языка, рельефность грибовидных сосочков, нарушения вкусовых ощущений, глоссалгия;
Заболевания нервной системы:	
• центральной(вегетоневроз, стресс)	- глоссалгия, тремор языка;
• периферической	- признаки невралгии языка;
Заболевания крови и кроветворной системы:	
• анемия	- бледность вентральной поверхности языка, сухость, жжение, язык гладкий, красный при железо-дефицитной анемии;
• лейкозы	- незаживающие изъязвления, декубитальныеи трофические язвы, участки ограниченного и диффузного некроза эпителия, повышенная ранимость при механическом воздействии;
• гемобластозы	- кандидамикотический глоссит, герпетические, торпидно текущие высыпания, некротические эрозии, участки ограниченной и полигональной формы некротически повреждённого эпителия;
• эритремия	- гладкий, красный, "полированный" язык;
• тромбоцитопения	- петехиальные высыпания, элементы геморрагического - типа;

болезнь Рандю-Ослера-	- множественные телеангиэктазии, не только на языке, но и на губах, кожных покровах носо-губной складки, ушных раковинах и пр., кровоточащие при механическом воздействии;
• гемангиомы	-капиллярные и диффузные, единичные и множественные мешковидные расширения сосудов, окружённые рыхлой соединительной тканью,
гемофилия	легко ранимые и кровоточащие; -повышенная ранимость при механическом воздействии с образованием кровоточащих участков языка;
Заболевания почек:	
• гломерулонефрит, пиелонефрит, нефротический синдром, почечная недостаточность	- ост рый кандидамикотический глоссит(в случаях тяжёлого течения заболевания);
Токсико-аллергические лекарственные реакции	-"чёрный волосатый" язык, многоформная экссудативная эритема, папулёзно-эрозивные высыпания, сходные с признаками красного плоского лишая;
Гормоно-зависимые заболевания	- кандидамикотический глоссит (эритематозная форма), герпетические высыпания
Ревматизм	- белый сухой язык, скопление пенистой смешанной слюны по бокам языка, влажный кончик языка;
Инфекционные заболевания:	
• ОРЗ, грипп	- стоматит афтозный, герпетический, полиморфные высыпания первичных и вторичных патологических

	элементов, рецидивирующий некротический периаденит малых слюнных желёз, (рубцующиеся язвы)
• фузо-спириллярныеинфекции	-эрозии и язвы, покрытые некротическим налётом (язвенно-некротический стоматит)
• скарлатина	- "клубничный" язык, покрытый белыми и красными пятнами,
• дизентерия	- голубоватый налёт;
• диаррея	- сухой язык;
• лихорадка	- сухой язык;
• тиф брюшной	- сухой, тёмно-коричневый язык;
Специфические и особо опасные инфекции:	
• гонорея	- эрозии и язвы округлых очертаний, безболезненные;
• хламидиоз	- поверхностные эрозии, покрытые белесоватым налётом;
• сифилис:	
- первичный	-твёрдый шанкр
- вторичный	- полиморфные высыпания - папулы, "штампованные" эрозии и язвы,
-третичный	- склерозируюший глоссит;
• туберкулёз	- долго не заживающие изъязвления вследствие распада бугорков;
• лепра	- безболезненные, большого размера язвы с инфильтратом вследствие распада лепроматозных узлов;
• ВИЧ-инфекция,СПИД	- волосистая лейкоплакия различной формы, кандидамикотический глоссит, герпес, саркома Капоши в виде синевато-красноватых пятен с последующей инфильтрацией и распадом инфильтратов с образованием незаживающих глубоких изъязвлений;

ГЛАВА 15

Злокачественные новообразования (ороговевающий и неороговевающии плоскоклеточный рак)	- первичные или метастазированные изъязвления с инфильтратом в основании чаще на боковых и вентральной поверхностях языка, элементы плоской и веррукознои лейкоплакии,папулезные высыпания;
Коллагенозы	- склеротические изменения языка;
Описторхоз печени	- признаки В12-гиповитаминоза;
Тропические болезни пендинская язва	- трофические нарушения в языке;
Болезни курильщиков	- плоская веррукозная лейкоплакия языка с эрозией или без неё;
Гиподинамия	- язык обложен плотным белым налётом;
Интоксикации	- язык обложен белым плотным налётом, множественные эрозии некротического типа, неприятный запах изо рта, возможен регионарный лимфаденит;
Неврастения,страх	- глоссалгия, парестезия, канцерофобия, СПИДофобия;
Климактерический синдром	-языкобложен, глоссалгия, парестезия, нередко неврогенные герпетические афтозные высыпания;
Остеохондроз	- глоссалгия, при нарушениях в шейном отделе; срединные складки;
Невралгия тройничного нерва	- глоссалгия с сильным болевым синдромом;
Воспаление язычного нерва	- опухание языка; глоссалгия.

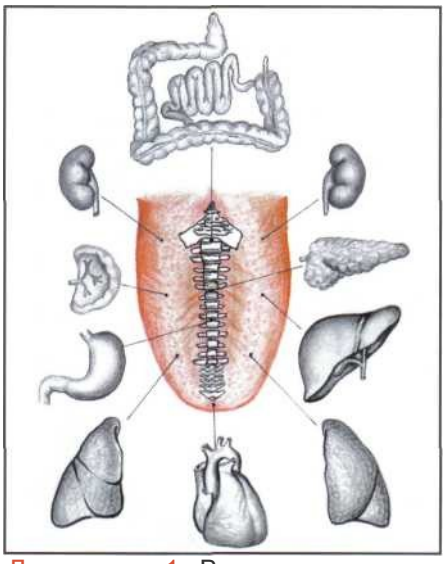

Диаграмма 1. Взаимоотношение проекционных зон различных органов и позвоночного столба на спинке языка.

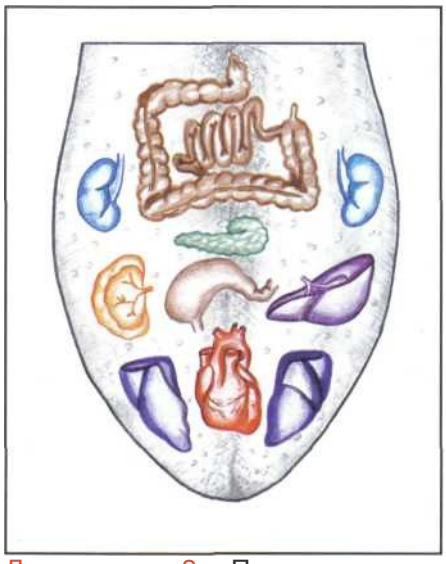

Диаграмма 2. Проекция зон внутренних органов на спинке языка (объяснение в тексте).

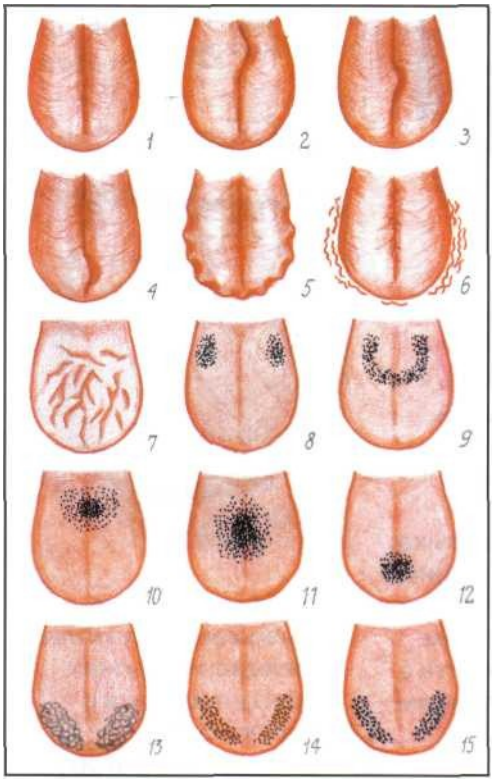

Диаграмма 3. Диагностика по внешнему виду и локализации налёта на языке (объяснение в тексте):

1) возбуждение организма (утолщенная, ровная срединная складка);
2) корешковые боли, искривление позвоночника в поясничном отделе (искривление складки у корня языка);
3) корешковые боли, искривление позвоночника в средней части спины - грудном отделе (искривление складки в центре языка);
4) корешковые боли, искривление позвоночника в шейном отделе (искривление линии у кончика языка);
5) хронический энтероколит, диспептические состояния (отпечатки зубов на боковых поверхностях языка);
6) дрожание языка (тиреотоксикоз, неврастенические состояния, алкоголизм, скрытый страх или беспокойство);
7) хронические нарушения в толстом кишечнике (множественные переплетающиеся мелкие складки языка);

топическая локализация налёта:

8) нарушения функции почек;
9) нарушения функции толстого кишечника;
10) интоксикация толстого кишечника;
11) интоксикация желудочно-кишечного тракта (преимущественно двенадцатиперстная кишка и тонкий кишечник);
12) слабость сердечной деятельности, различные формы сердечно-сосудистой недостаточности;
13) хронический бронхит (пенообразный налёт);
14) двусторонняя пневмония (коричневый цвет налёта);
15) гипофункция лёгких (наиболее часто - эмфизема лёгких).

Рис.15-1: Складчатость кончика языка при остеохондрозе шейно-грудного отдела позвоночника

Рис. 15-3: Складки всей спинки языка при распространённом остеохондрозе позвоночника.

Рис. 15-4: Складки и мелкие трещинки слизистой оболочки в боковых участках спинки языка, проекционно соответствующих лёгким (упациента с воспалением лёгких).

Рис. 15-2: Складки средней трети спинки языка при остеохондрозе грудо-поясничного отдела позвоночника.

Рис. 15-5: Участки атрофии и десквамации эпителия в проекционных зонах почек (у пациента с хроническим гл омерул онефритом).

Рис. 15-6: Язык при поражении тонкого кишечника и гепато-билиарной системы, остеохондрозе шейного отдела позвоночника.

Рис. 15-6: Участки атрофии эпителия спинки языка при нарушении эндокринной функции щитовидной железы (тиреотоксикоз) и остром гастрите.

ПАВА 18. МЕТОДЫ ЛЕЧЕНИЯ

ВОЗМОЖНОСТИ НЕТРАДИЦИОННОЙ ТЕРАПИИ

Приводимые в предыдущих главах (клинической части книги) формы и средства лечения являются традиционными, основанными на методах современной медицины, и в большинстве случаев эффективны как препараты выбора при назначении патогенетической терапии, в острых случаях заболевания, для предупреждения рецидивов и т.п. Их польза и эффективность подтверждаются многолетней проверкой экспериментами и практикой, они незаменимы при большинстве тяжёлых, значительно нарушающих многие гомеостатические функции организма состояниях. Поэтому при описании каждого заболевания (состояния) мы вкратце осветили современное состояние вопроса по лечению той или иной нозологической формы. При этом мы учитывали то, что при необходимости достаточно подробное описание форм и методов лечения можно почерпнуть из специальных справочных медицинских или фармацевтических изданий, и не ставили перед собой подобной цели.

Однако, ничуть не умаляя возможностей традиционной медицины, в данной главе мы сочли необходимым остановиться на особенностях ряда достижений нетрадиционных ветвей медицинской науки (гомеопатии, натуропатии и др.), поскольку на основании собственного опыта, а также известных фактов, приводимых отечественными и зарубежными коллегами, неоднократно убеждались в их эффективности. Мы учитывали и то, что этим формам и методам лечения уделяется незаслуженно мало внимания в современной медицинской литературе.

Ниже мы приводим некоторые возможности гомеопатического и натуропатического лечения основных и наиболее распространённых заболеваний и поражений языка. Полагаем, они будут полезны и интересны большинству практикующих врачей. Необходимо лишь помнить, что эти средства следует применять при ряде хронических или функциональных расстройств и не стоит использовать их для лечения острых и тяжёлых состояний (в частности, угрожающих жизни дерматозов). Для более подробного освещения вопросов применения гомеопатии в стоматологии рекомендуем издание "Лечение стоматологических заболеваний гомеопатическими средствами", подготовленное и выпущенное АО "Атлас" в 1994 году, а также другие справочные гомеопатические издания (см. "Списоклитературы").

Общие правила приёма гомеопатических медикаментов.

Внимание/Цифра, стоящая рядом с названием лекарства, означает степень его разведения: 3, 6, 12, 30 - разведения сотенные и более; 3х, 4х -десятичные.

Чем ниже разведение, тем короче время действия лекарства (и наоборот, чем выше разведение, тем длительнее действие лекарства). Чем интенсивнее реакция организма, тем время действия лекарства короче. Ритм приёма: -4 (низкое разведение) - каждые 1-2 часа; -7 (среднее разведение) - каждые 4 часа; -15 (высокое разведение) - 1 раз в день. Частота приёма определяется также состоянием организма. По мере улучшения состояния больного можно изменять частоту приёма.

Взаимосвязь препаратов. Медикаменты в 4-сотенном разведении могут применяться одновременно, например: Белладонна 4, Меркуриус 4, Фитолякка 4. В других разведениях приём каждого лекарства должен быть разделён 15 минутами.

Необходимо помнить, что гомеопатические средства, в соответствии с их разведением и особым физическим состоянием, очень чувствительны клюбым загрязнениям, поэтому их нужно защищать от легко испаряющихся (летучих) веществ. Нужно избегать хранения туб с медикаментами вместе с эфиром, спиртом, камфарой, духами и т.п., другими легко диффундируемыми веществами, которые могут оказаться антидотами для гомеопатических средств. Также нельзя употреблять конфеты с дезодорирующими свойствами (например, "Тик-Так", "Мятные") и зубные пасты непосредственно перед или после приёма лекарств.

Желательно помнить, чтобы во время гомеопатического лечения, которое осуществляется через стимуляцию факторов саморегуляции, не было противопоказаний и несовместимости с другими классическими методами, действующими в другом направлении.

Гранулы и глобулы с препаратами нужно держать под языком до полного рассасывания.

Общая патология.

Общие рекомендации для лечения всех форм стоматита. Для снятия боли рекомендуют прикладывать влажный пакетик с чаем к язвам и афтам; содержащийся в нём танин является вяжущим средством и убивает микробную флору. По нашим данным, наиболее эффективен в этом отношении лист зелёного чая, заваренного 2-3 дня назад, обладающий наибольшими бактерицидными свойствами. Фитотерапевты предлагают прикладывать к изъязвлениям тампон, пропитанный настоем подорожника; полоскать полость рта настоем шалфея, заваренным как чай; использовать настой мирры по 5-10 капель на полстакана тёплой воды. Гомеопаты рекомендуют подорожник Plantago3x^4H Kreosotum 3x. Полезное действие оказывает также кусочек льда, размещённый на язве, или сосание кубика льда.

Ароматерапевты используют эфирные масла герани (Pelargonium odoratissimum), лимона (Curus lemon), мирра (Comniphora myrcha), лаванды (Lavandulaofficinalis), чайного дерева (Melaleucaalternifolia), причём первые три более эффективны в составе смеси (по правилам ароматерапии не следует использовать более 4 масел).

Питание. Рекомендуют разжёвывать таблетки ацидофилина или полоскать рот раствором, содержащим сильнодействующий ацидофилин, растворённый втёплой воде. Рекомендуют витаминный комплекс с содержанием группы В или приём 25 мг витамина В, 1 раз в день во время еды.

Краснота и болезненность языка, особенно его кончика устраняются приёмом витамина В,; трещины и язвы на языке - витамина В,; витамин B_6 рекомендуют, если кончик языка красный и воспалённый.

Неспецифические симптомы поражения языка. При желтоватом налёте и гиперемии краёв языка и отпечатков зубов - мерк.сол.6, хелидониум 6 попеременно через 3-4 часа. При белом налёте на задней половине языка - нукс.вом.6 в несколько приёмов, при ярко-жёлтом налёте на задней части языка - мерк.йод.6. При трещинах на языке - кальк флюор 6, 12. При язвах на языке - кали.бихром.3х, йод 6. При язвах на языке вследствие травмирования его коренными зубами - мерк.биод.6, аконит 6, арсеник 6, арника 6 попеременно через 3-4 часа. При упорных язвах - арсеник 6, силиция 6 попеременно через 3-4 часа. При глоссите на кончике и боковых поверхностях с атрофией сосочков языка - витамин B_2или пивные дрожжи по 10 г несколько раз в день до устранения глоссита. В случаях отёка языка, его покраснения и кровотечений - аконит 3х, мерк-.сол.6 попеременно через 1 -2 часа; белладонна 3х. При жжении языка полоскать рот раствором настойки уртика (20 капель на 50 г воды), через 2 часа до устранения жжения. При аллергическом отёке - апис 3х, уртика 3х через 10-20 минут до устранения отёка; одновременно принимать нукс.вом.6 или игнация 6.

Язвы. При хронических, "застарелых" язвах - сульфур 3 утром и вечером, арсеник 3 днём 2-3 раза в течение месяца. При отсутствии эффекта - гепар.сульфур 6 утром и вечером и меркур.солюб.6 днём 2 раза. Иногда при язвах рекомендуют ацид.нитр.3х и гепар.сульфур 6 через день попеременно.

Стресс. Сульфур 6. ..30 принимать 1 раз в день утром натощак (усиливает реактивность организма). У ослабленных и истощённых инфекцией больных, страдающих нарушениями обмена - карбо.вег.6 или карбо.анимал.6. При нарушениях водного обмена - туя 6. При хронических нагноениях и упадке сил - хина 6 и хина сульф.6. Для улучшения общего состояния после длительного воспалительного процесса - арсеник йод.6 и фосфор 6. Средства, повышающие защитные силы - арсеник 6 и гепар.сульф. 12. При истощении нервной системы на фоне интенсивных внешних воздействий рекомендуют страмониум 6 (для изменения точки зрения на развитие событий); хамомилла 6,12- при крупных неприятностях; при испуге - опиум 6 и аконит 6. Если испуг привёл к развитию невроза - игнация 6. При длительном воздействии последствий горя - натр.мур.6 и ацид.фосф.3х.

Для снятия стресса рекомендуют делать расслабляющие и дыхательные упражнения, а также медитировать (метод биоэнергетической коррекции, несколько аналогичен молитве). Существуют способы лечения с применением натуральных ароматических масел (например, размешать 3 капли экстракта чайного дерева и 1 каплю экстракта мирриса в стакане воды и прополоскать рот). Эффективны также масла базилика, герани, кедра, лимона, можжевельника, розы, розмарина, сандалового дерева, горной сосны, шалфея, смесь масел бергамота и грейпфрута.

Сыпь. Это естественная реакция организма на инфекцию, аллергические раздражители или хроническую болезнь. Она может явиться объективным или субъективным признаком болезни.

Сыпь бывает нескольких видов: макулярная (красные пятна, не приподнятые над уровнем кожи или слизистой оболочки), папулёзная, или узелковая (пятна приподнятые), в виде пузырей, содержащих жидкость (при ветрянке, гнойничковых заболеваниях) или чешуйчатая (как при псориазе). Различается она также по степени тяжести и механизму возникновения: в результате длительного хронического заболевания (псориаз), либо остро (острая аллергическая реакция - крапивница).

При сыпи наблюдают потерю пигментации. Различные высыпания не всегда сопровождаются зудом. Гомеопаты выделяют следующие 3 типа сыпи:

1)сыпь, поражающая кожу на всей поверхности тела, сопровождающаяся повышением температуры, являющаяся признаком основного заболевания (корь, краснуха, ветряная оспа, скарлатина, ангина);

2) сыпь, поражающая всё тело, но нередко без видимых симптомов (в таких случаях идентифицируется по зуду). Подобная сыпь обычно аллергического генеза (реакция на продукты питания, определённые виды мыла, моющих средств, крапивница, гиперчувствительность к лекарственным веществам). Такая сыпь может появляться при экземе, чесотке и псориазе. При некоторых заболеваниях (например, при ихтиозе) она не сопровождается зудом;

3) сыпь, локализующаяся в определённой части тела. Она может быть инфекционного и неинфекционного типа: герпес, импетиго, молочница (инфекционные виды), вульгарные угри, розовые угри (неинфекционные виды). В период жаркой погоды наблюдают безобидную сыпь - "красную потницу" (в основном у младенцев и тучных людей).

В связи с тем, что сыпь бывает разных видов, возникают трудности в назначении правильноголечения. Тем не менее, весьма полезными могут оказаться рекомендуемые меры предосторожности. Не рекомендуется стирать детскую одежду сильнодействующими моющими средствами, содержащими биохимические добавки. Следует по возможности избегать солнечных ожогов, в жаркую погоду носить свободную одежду. Рекомендуется не носить одежду из синтетических волокон, не употреблять аллергогенную пищу, исключить молочные продукты из пищевого рациона, обеспечить полноценное и сбалансированное питание.

Волдыри. Для лечения рекомендуют препараты из солей биохимических тканей, назначают Nat г. Миг. (хлорид натрия) по 4 таблетки каждые 30 минут, пока боль не стихнет. Ароматерапевты смазывают волдыри лавандовым маслом. Волдыри можно обработать при необходимости антисептиком и наложить повязку.

Афты. Используют препараты по схеме: боракс 7 и/или ацидум нитрикум 7 и/или меркуриус солюбилис 7 и/или календула (настойка).

Рубцевание. Одновременно применяются: арника 7, графит 7, календула (настойка), лечение проводят в основном для предупреждения келоидов.

Отёк. Активный аллергический отёк: апис 9 и/или гистамин 7 или 15. Пассивный конгестивный - пульсатилла 7 с первых симптомов и белладонна 7 с пирогениум 7 или феррум фосфорикум 7.

Отдельные формы заболеваний. Инфекционные заболевания.

Кандидоз является одним из тех заболеваний, которые весьма успешно лечат врачи-натуропаты. Их методика лечения включает в себя три части: 1) изменение системы питания, 2) назначение средств, уничтожающих и препятствующих дальнейшему развитию грибка, 3) применение иммуностимулирующей терапии.

Изменение системы питания требует от больного:

- исключить из рациона сахар и продукты питания, содержащие крахмал,
- категорически воздерживаться отспиртного;
- не употреблять продукты, на которых развивается плесневый грибок:
- не есть фрукты в первые две недели заболевания;
- принимать препараты, содержащие молочные бактерии, ацидофилин и бифидум-бактерин.

Распространению дрожжевого грибка препятствует биотин (витамин Н). Для уничтожения Candida назначают естественные противогрибковые средства (экстракт чайного дерева, чеснок, натуральный сок алоэ). С целью выведения из организма вредных веществ производят промывание желудка (ирригацию, клиз-**366** мы). Рекомендуют пить овощные соки, есть сельдерей, водяной крек и огурцы.

С целью укрепления иммунной системы назначают препараты, содержащие чеснок, цинк, селен, марганец, комплекс витаминов В (пантотеновую кислоту, пиридоксин, никотиновую кислоту); аминокислоты (цистеин, тирозин, глутамин). Рекомендуют принимать травы из семейства сложноцветных (красный клевер, щавель курчавый). Свою эффективность доказали поливитаминные препараты, содержащие комплекс минеральных веществ.

Местно рекомендуют прикладывать к участкам повреждения йогурт или кефир с добавлением в них нескольких чайных ложек ацидофилина. Рекомендуют полоскать рот разбавленным соком алоэ (в количестве 30 мл на кружку воды); можно также использовать тампоны, пропитанные этим соком. При появлении зуда и жжения рекомендуют разведённый яблочный уксус с водой в пропорции 1:1.

Гомеопатия. Назначают меркур.солюб.6 по 1 -2 крупинки с молоком днём 3 раза. Также хорошо действует ацид.нитр.З, боракс 3 и нукс вомика 3.

Другие грибковые инфекции. При сочетанных поражениях языка и кожных покровов (стригущий лишай и эпидермофития) натуропаты рекомендуют исключить из диеты белый хлеб, сахар и другие углеводы. Назначают мазь календулы. Рекомендуют чеснок в капсулах (Зраза вдень). 2 раза вдень необходимо принимать травяные ванны, в состав сбора для которых входят горчичное семя, имбирь, алоэ, мирра, розмарин.

Герпес. Рекомендуют к участкам воспаления прикладывать смесь равных частей лимонного сока с водой; принимать витамины А, В. С. Назначают ежед-

невно употреблять таблетки, содержащие цинк и аминокапроновую кислоту, есть чеснок.

Гомеопатия. Можно принимать Рус.токе (Rhus. Tox.) и хлорид натрия Nat. Миг. бхпо 1 таблетке каждые 4 часа в течение 2 дней, затем по 2 таблетки вдень в течение 4 дней. Воспалённые места обрабатывают кремом, содержащим календулу. При развитии афт используют графит 7 и петролеум 7 + рус 7 + арсеникум 7 - по 3 гранулы 3 раза вдень с интервалом в 30 минут. Последующее язвообразование: графит 7 и рус 7 или меркуриум солюбилис 7. Конституциональное лечение: сульфур, натрий муриатикум.

Ароматерапевты используют эфирные масла бергамота, герани, лаванды, чайного дерева (раздельно), смеси масел лимона, мирра и эвкалипта.

Опоясывающий лишай (ветряная оспа). Для его лечения натуропатия рекомендует употреблять сырые фрукты и свежевыжатые овощные соки, медовый напиток, апельсиновый и лимонный соки. Назначают лечебное голодание в течение 24-36 часов. При поражении кожных покровов, для снятия зуда обтирают кожу настойкой бузины, принимают чесночные капсулы 3 раза вдень, назначают травяные чаи с тысячелистником и липовым цветом.

Гомеопатия: Rhus tox. 6х снимает раздражение и облегчает зуд; Antimonium tavt6х способствует отшелушиваниюсыпных корок. Указанные препараты принимают по 1 таблетке каждые 4 часа в течение 3 дней.

При высокой температуре и беспокойстве - аконит 3х, белладонна 3х попеременно по 5 капель каждый час до появления пота и снижения температуры. При обильных высыпаниях и зуде назначают Мерк. Сол. 6х и Апис 3х попеременно через 1 -2 часа. При нагноении и высыпаниях назначают гепар сульфур 6 по 5 капель на чайную ложку воды через 4 часа.

При воспалении слизистых оболочек назначают мерк. Сол. 6, при затяжных воспалениях для укрепления защитных сил организма назначают хина 3, арсеникб, цинксульфур3хили цинк фосфор 3х.

Сильные невралгические боли при опоясывающем лишае (герпес зостер) купируются назначением внутрь апис 6, рус. токе 30, арсеник 6, местно - мазь гамамелис. На стадии высыпания - арсеник 30, кантарис 6, клеманис 6 (после вскрытия пузырьков), кали, бихром 6, ирис 6 (если высыпания с правой стороны), мерк.сол. 6, ляхезис 6 поочерёдно через 2-3 часа. При невралгических болях- цинк 6 через 2-3 часа. При склонности высыпаний к воспалению- мерк.-сол.6, силиция 6. При острых невралгических болях - гиперикум 6, графит 6, цинк 6, валериана 6.

Корь. Как указывалось ранее, весьма контагиозное инфекционное заболевание. Период инкубации составляет 8-12 дней. После появления первой сыпи ребёнок представляет собой источник инфекции в течение 7 дней.

В качестве профилактики рекомендуют вакцинацию в возрасте 18 месяцев. Обычно для лечения от кори ребёнку необходим покой, обильное тёплое питьё и жаропонижающие средства.

Гомеопатия рекомендуется при высокой температуре, покраснении глаз и при кашле. Аконит 3 как питьё, а брионию 3 и белладонну 3 попеременно через 2 часа. Если сыпь исчезла, дают апис 3 и брионию 3 попеременно через 2 часа. Назначают пчелиное молочко.

Натуропатия рекомендует большие дозы витаминов А и С, голодание. Для снятия температуры назначают настой тысячелистника или бузины по 1 чашке 2 раза вдень. Для уменьшения зуда - примочки с холодной настойкой лаванды или разведённую в 600 г воды чайную ложку дистиллированной настойки гамамелиса.

Характерно, что традиционная медицина рекомендует при кори лишь симптоматическое лечение. Температуру снижают нестероидными противовоспалительными средствами (аспирином или парацетамолом), при развитии вторичной инфекции назначают антибиотики.

Скарлатина. Давать аконит 3 как питьё, пока продолжается жар, и белладонну 3 каждые 2 часа. При осложнениях: кантарис 3 и аконит 3.

Абсцесс языка. Превентивное лечение: пирогениум 9- однадоза за 15 минут до хирургического вмешательства. При первых симптомах абсцесса: ге-парсульфур7 - три гранулы Зраза вдень, пирогениум 9 - однадоза. Начальная стадия воспаления: белладонна 4 вместе с брионеей 4 - по 3 гранулы каждые 2 часа. Стадия сформировавшегося абсцесса (с флюктуацией, гнойным содержимым): пирогениум 7 - однадоза 1 раз. Стадия вскрывшегося и дренируемого гнойника: гепар сульфур 4, меркуриус солюбилис 7. Боли при абсцессе уменьшаются от приёма: белладонна 4 с брионией 4, феррум фосфорикум 9, феррум металликум9, коффея круда 7, пульсатилла 7, мезереум 4 или 15, в дальнейшем эффективны сульфур, силицея. Необходимо помнить, что действие гепар сульфур различно в зависимости от разведения: высокие разведения способствуют **368** прекращению гноеобразования или рассасыванию гноя, низкие разведения способствуют образованию гноя, средние разведения действуют двояко водном или в другом направлении в соответствии со стадией нагноения и особенностями реактивности организма.

Стоматит Венсана. Применяют следующую схему: белладонна 4, фитолякка 4, капсикум 5 - по 3 гранулы каждого препарата одновременно, каждые 3 часа.

Отдельные дерматозы.

Псориаз. Натуропатия рекомендует молочно-растительную диету и различные типы гидролечения (ванны) для очищения кожи. Важное значение имеет облегчение душевного состояния (снятие стрессов). В качестве гомеотерапии рекомендуют псоринум, графит, сульфур и петролеум в зависимости от локализации участков повреждения и давности заболевания. Принимают эти средства в дозировке 6х на курс 4 дня по 1 таблетке 3 раза вдень.

Состав продуктов питания играет важную роль при лечении псориаза. Рекомендуют витамины группы В по 1 таблетке 2 раза в день. Назначают лекарственные травы: лопух, одуванчик, ромашка, echinacea (echinacea увеличивает сопротивляемость организма инфекциям). Рекомендуют также полоскания и примочки из трав. При использовании лекарственных трав можно рекомендовать продукты, не подвергнутые термической обработке (сыроедение), а также отказ от молочных продуктов, мяса и жареной пищи.

Для улучшения терапевтического эффекта используют акупунктуру. Китайская медицина утверждает, что кожатесносвязанаслёгкими, и лечение должно

быть направлено на увеличение интенсивности потока Чи между этими органами. Любая инфекция преграждает путь этому потоку, и поэтому, откуда бы она ни исходила (например, из миндалин), необходимо по отдельности ликвидировать очаги инфекции в организме. В качестве народных средств рекомендуют пчелиное молочко в форме капсул, солнечные ванны или облучение ультрафиолетовой лампой. Однако, следует учитывать, что длительное воздействие ультрафиолетовых лучей способствует канцерогенезу.

Родимые пятна. Увеличиваются с возрастом или при длительном пребывании на солнце и часто наблюдаются усветлокожихлюдей. В качестве профилактики и самолечения рекомендуется сокращение прямого солнечного воздействия на кожу, использование противозагарных средств и сокращение сроков пребывания на солнце в первый день отдыха (не более 30 минут).

Бородавки. Бородавки - небольшие твёрдые утолщения, которые могут появляться на кожных покровах, губах и во рту (герпес), а также в области гениталий.

Нельзя расчёсывать бородавки, чтобы исключить появление новых, а так же пытаться удалить их самостоятельно, особенно в пожилом возрасте или при диабете. Рекомендуют воздействие наточки меридианов лёгких и толстой киш ки в качестве акупунктурной терапии. Находясь в гипнотическом трансе, паци ент может избавиться от бородавок путём самовнушения. Рекомендуют 6 раз в день смазывать бородавки чесночным или луковым маслом (свежим соком) или на ночь прибинтовывать к ним нарезанный лук или чеснок. Гомеопаты реко мендуют Calc.carb., Калимурбхпо 1 таблетке 2 раза в день в течение недели. **де**

д

Бородавки можно смазывать йодофилином и салициловой кислотой под вазелиновой прокладкой, а также удалять хирургическим путём, с помощью криодеструкции, лазером.

Экзема. Профилактика и нетрадиционное лечение требуют не применять моющие средства, содержащие биологические энзимы. Необходимо воздерживаться от расчесывания больных мест, сдерживать свои переживания и практиковать релаксацию и дыхательную гимнастику. Большое внимание уделяется режиму питания, включающему фрукты, сырые овощи (необходимо исключить молоко, яйца, сыр). Рекомендуют не более чем на 48 часов воздерживаться от приёма жидкости.

У фитотерапевтов большой популярностью пользуется напиток из календулы (назначают в виде чая дважды в день). Используют календулу и в виде мазей. Рекомендуют крапиву, ромашку, лекарственный одуванчик и лопух, слегка подогретые капустные листья, которые накладывают на больное место. Гомеопаты рекомендуют в качестве первой помощи серу (Sulphur) 6x, Mercurius 6x по 1 драже каждые 2 часа в течение 2 дней, графит (Graphites). В качестве ароматерапии рекомендуют примочку из 60 мл ароматического масла и 12 капель экстракта сандалового дерева, укропа, герани. Эффективны также эфирные масла лаванды, кипариса, можжевельника.

Благотворное влияние оказывает акупунктура и акупрессура (давление на точку хэ-гу G14). Её можно нащупать двумя пальцами -большим и указательным. Сожмите их вместе и ищите точку на конце образовавшейся складки. Да-

вить на неё большим пальцем, отогнутым в сторону запястья Б течение 5 минут - это остановит зуд.

Анемии.

Правильное и здоровое питание пополнит запас железа (капуста, грецкий орех, проросшие зёрна пшеницы, баранина, говядина и почки). При злокачественной В12-анемии употребляют продукты, содержащие этот витамин (молоко, яйца, печень, почки). При любой форме анемии рекомендуют принимать витамин С, который содержится в соках цитрусовых, и витамин А, которым богата морковь. Вегетарианцам, не употребляющим мясные и молочные продукты, рекомендуют включить в рацион ростки проросшей пшеницы и пивные дрожжи. При необходимости нужно пополнять запас железа в организме, употребляя железосодержащие таблетки. Тонизирующим средством обладает вино, в изобилии содержащее железо. Фитотерапевты рекомендуют препараты из лекарственных трав: щавель курчавый (Rumexcrispus), богатый железом, улучшает функции печени; белая яснотка помогает в период обострения болезни, уменьшает запоры; тысячелистник обыкновенный лечит повреждённые кровеносные сосуды и улучшает процесс всасывания в желудочно-кишечном тракте. Необходимо также дополнить рацион пищей, содержащей кресс-салат (Lepidium sativium) и мёд. Некоторые авторы считают, что иглотерапия методом прижигания стимулирует кровообращение. В качестве гомеопатических средств рекомендуют арсеникум (Arcenicum) - при авитаминозе принимать по **370** ' ДР^{аже} крепости 6х3 раза вдень в течение 7 дней. Фосфор назначают в той же дозировке при слабости, повышенной утомляемости, одышке. При хронических анемиях эффективны нукс вомика 3 (давать в течение 2-3 месяцев утром и вечером), арсеник 3 - по 3 раза днём.

Ароматерапия. В качестве ароматерапевтических средств рекомендуют эфирные масла пупавки благородной (Anthemis nobilis) и лимона (Curus lemon). Их принимают в виде отвара (2 капли лимона и 1 каплю экстракта пупавки благородной) на кружку горячей воды или в виде втирания (по 10 капель каждого ингредиента размешивают в 60 мл разбавленного 70о спирта и втирают в кожу).

Аллергии.

По мнению натуропатов, болезни языка, вызванные аллергией, чаще всего связаны с аллергией на пшеницу (клейковину).

В качестве первой помощи гомеопаты рекомендуют следующие лекарственные препараты: апис мел (Apis mel) 6х по 1 таблетке каждые 2 часа в течение 3 дней; сульфурикум (Sulphuricum) 6х по 1 таблетке каждые 2 часа в течение 3 дней, в дальнейшем эффективны апис 9 или гистамин (7 или 15). Врачи-натуропаты для начала могут назначить лечебное голодание с последовательным введением в рацион определённых продуктов. Рекомендуют добавки из минеральных веществ и витаминов, в частности, комплекс витамина В для восстановления и укрепления иммунной системы. Рекомендуют противоаллергические средства на период, пока длится сезон сенной лихорадки.

Другие эффективные нетрадиционные методики направлены на укрепление сопротивляемости организма и уменьшение стресса (полезны расслабление, медитация, гипнотерапия). Рекомендуют препараты Бэча, особенно включающие ломонос и мимулос.

Крапивница. При лихорадочном состоянии давать аконит 3 как питьё; при сыпи от простуды и болях в боку - бриония 3; от сырости - дулькамара 3; при простуде и задержке менструаций - пульсатилла 3; при большой узловатой сыпи, исчезающей в тепле - рус 3. В хронических случаях - арсеник 3 в течение дня 3-4 раза.

ЭЛЕКТРОАКТИВИРОВАННЫЕ ВОДНЫЕ РАСТВОРЫ

Электроактивированные водные растворы широко применяются в медицине. Вода, обработанная на электроактиваторе специальным образом, очищается от примесей и приобретает кислотные и щелочные свойства. Такая очищенная вода особенно полезна. Одним из основоположников изготовления электроактиваторов для "живой" и "мёртвой" воды является С.А.Алёхин.

Электроактивированная вода приготовляется посредством электролиза, в результате которого диполь воды диссоциирует на ион водорода и гидроксил-ион (катион и анион). Последние в электрическом поле двигаются соответственно к аноду и катоду. При выключении поля положительные и отрицательные ионы релаксируют. Если между анодом и катодом расположить мембрану, проницаемую лишь для ионов, то при электролизе анионы и катионы будут свободно проходить через мембрану, и область катода будет обогащаться анионами, а катода - катионами. Таким образом, мы получаем два разных раствора: у пч і анода - кислый, у катода - щелочной. Использование электроактивированных водных растворов позволяет изъять из арсенала лекарственных средств большое количество дорогостоящих препаратов.

Учёными Ташкентского центра хирургии под руководством академика В.Вахидова и академика С.Алёхина было доказано, что ионизированная щелочная, или "живая" вода стимулирует регенерацию повреждённых клеточных структур, нормализует метаболические процессы. Кислая же, или "мёртвая" вода обладает мягко действующими антисептическими свойствами. Используя полученные данные, учёные предложили использовать указанные растворы в медицинской практике. Наш опыт показал активность этих растворов при лечении заболеваний слизистой оболочки полости рта воспалительного характера. В настоящее время, входе проведённых исследований, показания к их применению расширены: указанные растворы, получаемые на электроактиваторе "Эсперо-1", широко используются не только при воспалительных процессах, но и иных состояниях (вирусных, грибковых, аллергических заболеваниях, трофических язвах и др.) **(рис.16-1.16-2).**

Для электроактивации берут обычную питьевую воду и добавляют к ней 5 г/л поваренной соли. Для улучшения эффективности в указанный раствор добавляется 5 капель йода или раствора Л юголя (в анодную область электролиза). Полученная таким образом кислая вода (аналит) обладает избирательным антибактериальным действием, однако, не нарушая естественный микробиоценоз полости рта. Доказано, что она не действует на сапрофитирующую, непато-

Рис. 16-1: Аппарат "Эсперо-1" для приготовления электроактивированных водных растворов.

генную микрофлору, не вызывает дисбактериоза и не имеет иного патологического действия на организм.

Методики применения электроактивированных растворов различны, но общепризнанным является поочерёдное использование её для ротовых ванночек (кислотная и щелочная вода). Внешний вид аппарата для электролиза "Эсперо-1" представлен на иллюстра-ции.

Аналогичными свойствами обладает также талая вода. Способы её приготовления известны и широко описаны в литературе (аппарат "Изумруд" и др.).



Рис. 16-2: Аппарат "Эсперо-1" в разобранном виде.

ГИРУДОТЕРАПИЯ

Широко известный способ лечения многих болезней с помощью пиявок (гирудотерапия) нашёл себе применение и в стоматологии (комплексная терапия пародонтитов,стоматитов и др.). По данным В.А.Савинова (1998), секрет слюнных желёз пиявок обладает мощным бактериостатическим действием, содержит иммуноактивные вещества, обладает противосвёртывающим, рассасывающим тромбы действием. Биологически активные вещества, продуцируемые пиявкой, обладают свойствами вазодилатации, повышают оксигенацию тканей, обладают противоотёчным и обезболивающим эффектом. Кроме того, пиявки способствуют очищению организма, нормализуют нарушенные межсистемные взаимодействия (рис. 16-3,**16-4).**

Однако, гирудотерапия должна проводиться лишь высококвалифицированными специалистами, которые могут правильно выбрать места приставки пиявок, их количество в каждом отдельном случае, оценить количество сеансов и курсов терапии в зависимости от клинических симптомов течения заболевания, с учётом акупунктурных точек по меридианно-сегментарному принципу. В настоящее время разработаны 2 способа приставки пиявок: с кровоизвлечением (когдаживотные, насытившись, самостоятельно отпадают), и без кровоизвлечения (животные искусственно отторгаются в период прокусывания кожи

Рис. 16-3: Применение гирудотерапии при глоссалгии.

Рис. 16-4: Применение гирудотерапии при красном плоском лишае (типичная форма).

или слизистой оболочки и начала волнообразных движений насасывания крови). См. иллюстрации применения гирудотерапии при глоссалгии и красном плоском лишае. Детальные возможности использования пиявок широко отражены в литературе (В.А. Савинов, 1998; Ю.Я.Каменев, О.Ю.Каменев, 1998; др.).

СУ-ДЖОК-ТЕРАПИЯ

Использование Су-Джок-терапии широко известно в медицине. Это метод акупунктурного рефлексогенного воздействия на биологически активные точки, связанные биоэнергетическими каналами (меридианами) с различными системами органов. Данный метод рассматривает воздействие на ладонно-подошвенные акупунктурные системы ("Су" - кисть, "Джок" - стопа в системах соответствия). При воздействии на правильно найденную проекционную точку соответствия происходит не только снятие боли, но и устранение (ослабление) патогенетической причины болевого приступа за счёт нормализации энергетических потоков в поражённой части тела. Воздействие наточки соответствия осуществляется путём надавливания на них диагностической палочкой (рис.16-5), любым заострённым предметом, эластичным кольцом, либо путём прогревания точки микромоксой (прижигание полынной палочкой). По нашим наблюдениям, наиболее эффективна Су-Джок-терапия при лечении сочетанных заболеваний слизистой оболочки полости рта и кожных болезней (дерматозов), болезней внутренних органов **(рис. 16-6).** Вероятно, наилучший эффект можно ожидать при лечении заболеваний слизистой оболочки полости рта на фоне вегетоневрозов, стресса (глоссалгия, красный плоский лишай, различные стоматоневрологические заболевания).

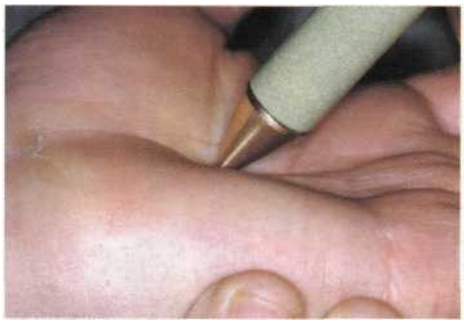

Рис. 16-5: Диагностика болезненных точек соответствия по Су-Джок-терапии фитотроном по Г.Мицкевичу.

Рис.16-6: Прогреваниеточек соответствия по Су-Джок-терапии микромоксой.

ФАРМАЦЕВТИЧЕСКИЙ СПРАВОЧНИК НАИБОЛЕЕ ПРИМЕНЯЕМЫХ ЛЕКАРСТВЕННЫХ СРЕДСТВ

Для удобства практических врачей, во вторую часть главы мы поместили характеристики некоторых современных официнальных средств, наиболее часто используемых для лечения основных заболеваний и синдромов слизистой оболочки полости рта, протекающих с поражением языка. Сведения о всех медикаментах приведены по Государственному регистру лекарственных средств России (1998 год).

Плёнки. (Рис.16-7,16-8). Одним из главных направлений в изучении эффективных средств лечения были исследования по использованию удобных форм применения различных лекарственных веществ, позволяющих более целенаправленно использовать активные действия препарата. Такие формы позволили обеспечить точную дозировку препарата, поддерживать его лечебную концентрацию в течение требуемого периода, сохранять свою эффективность длительный срок и быть удобным в применении. Подобные плёнки выпускались для офтальмологии.

Рис. 16-7: Удаление папилломы языка с помощью гранато-эрбиевого лазера.

Рис. 16-8:
Применение лекарственных плёнок.

Rp.: Membranulae ophthalmicae cum canamycini DS.

Плёнку при помощи пинцета извлекают из упаковки и накладывают на патологический элемент. Биоплёнки быстро смачиваются слюной, становятся мягкими, превращаются в гель и рассасываются полностью в течение 30-50 минут. При множественных очагах поражения можно накладывать одновременно несколько плёнок.

Альгимаф (Algimafum). Губка, содержащая альгинат натрия, глюконат кальция, мафенида ацетат, фенозановую кислоту. Действие: адсорбирующее, антимикробное, стимулирующее регенерацию. Побочное действие: преходящее чувство жжения. Накладывают на раны.

Альгипор (Algiporum). Губка с альгинатом натрия, глюконатом кальция и фурацилином. Действие: адсорбирующее, дезинтоксикационное, стимулирующее регенерацию и эпителизацию. Применение: ожоги, вялотекущие раны и язвы, трофические язвы, пролежни.

Альфа-токоферола ацетат (Alfa-Tocopheroli acetas), витамин Е. Ампулы по 1 мл 5, 10 и 30% раствора, в упаковке 10 шт. Действие: антиоксидантное, участие в биосинтезе гема и белков, пролиферации клеток, тканевом дыхании. В стоматологии применяется местно для ускорения заживления ран и при нарушениях кератинизации (пара-, дис- и гиперкератозы), внутрь по 15-100 мг/сутки в течение 20-40 дней. Грудным детям - по 5-10 мг/сутки. Противопоказания: гиперчувствительность, кардиосклероз, инфаркт миокарда.

Ацикловир (Acyclovir). Таблетки 400 и 800 мг, в упаковке 25 шт., крем 5% в тюбиках 10 и 15 г. Противовирусное средство при разных формах ВПГ. Побочные действия: головная боль, тошнота, рвота, диспепсии, панцитопения. Применение: внутрь по 200 мг каждые 4 часов 5 раз в сутки.

Ацикловир-Акри (Acyclovir Akri). Таблетки по 0,2 г количеством 20 штук. Противогерпетическое средство. Противопоказания: гиперчувствительность. Побочные действия: тошнота, рвота, головная боль, повышенная утомляемость, сонливость, кожная сыпь. Весьма осторожно назначать при беременности и кормлении грудью (лишь по жизненным показаниям). Применение: при простом герпесе - по 1 табл. 5 раз в сутки, для профилактики - 4 раза в сутки; при опоясывающем лишае- по 4 табл. 5 раз в сутки. Детям - половину дозы взрослых.

Ацикловир мазь (Unguentum Acycloviri). Мазь 5 % в тубах по 5 г. Применение: аппликации тонким слоем каждые 4 часа в течение 5-10 дней.

Ацифеин (Acifein). Таблетки 0,5 г, содержащие ацетилсалициловую кислоту, парацетамол и кофеин, в упаковке 10 шт. Применение: болевой синдром различного генеза. Противопоказания: геморрагический синдром, язвенная болезнь ЖКТ, бронхиальная астма, заболевания почек, подагра. Побочные действия: аллергия, диспепсия, головокружение. Взаимодействие: усиливает эффект антикоагулянтов и противодиабетических средств, ульцерогенное действие глюкокортикостероидов и пиразолонов. Способ применения: внутрь по 1-3 таблетки в сутки во время или после еды.

Бактисубтил (Bactisubtil). Капсулы в упаковке по 16 шт. Нормализует флору кишечника и полости рта при дисбактериозах. Применение: внутрь по 1 капсуле 3-6 раз в сутки.

Батрафен (Batrafen). Состав и формы выпуска: раствор, пудра или крем, содержащие 1% циклопироксоламина. Раствор 1% во флаконах по 20 мл, крем 1 % в тубах по 20 г, лак 8%, пудра по 30 г. Фармакологическое действие: противогрибковое. Показания: микозы кожи, ногтей, грибковые вагиниты, профилактика грибковых заболеваний. Противопоказания: гиперчувствительность, беременность, детский возраст. Побочные действия: зуд или жжение в местах аппликации (редко). Способ применения и доза: для лечения микозов кожи в течение 2 недель на поражённом участке 2 раза в сутки наносят крем или раствор с последующим подсушиванием; после исчезновения симптомов (для предотвращения рецидивов) препарат применяют ещё 1 -2 недели. Для лечения грибковых заболеваний ногтей лак БАТРАФЕН наносят 1 раз в день тонким слоем на поражённый ноготь. 1 раз в неделю весь слой лака удаляют с помощью обычного растворителя. В течение 2 месяца достаточно 2-разовой аппликации батрафен-лака в неделю, а начиная с третьего месяца -1 раз в неделю. Длительность применения не должна превышать 6 месяцев.

Белогент(Be1одет). Мазь или крем в тубах по 30 г. Содержит бетаметазонадипропионат и гентамицина сульфат. Действие: противовоспалительное, противозудное, сосудосуживающее, противоаллергическое, антибактериальное. Показания: инфекционные и аллергические заболевания, инфицирование после травм, рентгенотерапии, при мацерации элементов (красный плоский лишай, псориаз). Противопоказания: гиперчувствительность, ветряная оспа, туберкулёз. Применение: аппликации 2 раза в сутки.

Бифидумбактерин сухой (Bifidumbacterinum siccum). Лиофильно высушенная микробная масса живых бифидобактерий; во флаконах по 5 доз. Действие: антагонизм со многими патогенными и условно-патогенными бактериями, нормализация деятельности желудочно-кишечного тракта, ликвидация дисбактериоза. Показания: дисбактериозы, острые и хронические воспалительные заболевания желудка и кишечника, для инстилляций полости рта и половых путей при дисбактериозах. Применение: внутрь, по 5 доз 2-3 раза вдень. Курс лечения-от 2-3 недель до 3 месяцев, профилактика 1-2 недели. Недопустимо растворять препарат горячей водой!

Бифиформ (Bifiform). Капсулы с бифидобактериями и энтерококками, в упаковке 30 шт. Показание: дисбактериоз. Противопоказания: гиперчувствительность. Способ применения: внутрь по 2 капсулы в день.

Бонафтон (Bonaphtonum). Мазь 0,05%, в тубах по 10 г. Действие: противовирусное. Показания: эрозивные вирусные заболевания преимущественно герпетической природы. Применение: аппликации 4-6 раз в сутки на 5-10 минут, возможно лёгкое чувство жжения.

Видекс (Videx). Таблетки для разжёвывания 25, 50, 100 и 150 мг, во флаконах по 60 шт. Применение: противовирусное средство при ВИЧ-инфекции. Побочные действия: диспепсии, озноб, головная боль, сухость во рту, астения, зуд, миалгии. Взаимодействие: антациды, содержащие магний или алюминий, усиливают побочные эффекты. Препараты, всасывание которых зависит от кислотности желудка (кетоконазол, дапсон), должны приниматься за 2 часа до приёма Видекса. Не рекомендуется одновременный приём с тетрациклинами. Способ применения: внутрь, за 30 минут до приёма пищи. Взрослым с массой более 60 кг - по 200 мг 2 раза в день, менее 60 кг - по 125 мг в таблетках 2 раза в день. Интервал между приёмом должен составлять не менее 12 часов. Лечение нельзя проводить при панкреатите, употреблении алкоголя.

Витамин 15 Сол ко (Vitamin 15 Solco). Таблетки 0,3 г в упаковке 100 шт. Поливитаминный комплекс, содержащий витамины А, B_p B_3, B_2, B_6, PR Be, B12, C, D, E, микроэлементы Fe, Ca, Mg.

Витамин Е (Vitamin E). Капсулы 400 М Е в упаковке 30 и 60 шт. Приме няется при недостатке витамина Е, атрофических процессах, декубитальных и плохо заживающих язвах и эрозиях. Способ применения: внутрь по 1 капсуле в сутки. Препараты, содержащие железо, рекомендуется принимать не ранее, чем через 8 часов после приёма витамина Е. . . .

Витаон (Vitaon). Масляный экстракт во флаконах по 15, 25, 30, 50 и 500 мл. Содержит масло мяты перечной, почек сосны, плодов шиповника, травы полыни горькой, травы тысячелистника, травы зверобоя, травы чистотела, цветков ноготков, ромашки, плодов фенхеля, тмина, травы чабреца, камфору. Действие: регенерирующее, ранозаживляюшее, анальгезирующее, противовоспалительное, антимикробное. Показания: раны, ожоги, эрозивные и язвенные дефекты. Применение: марлевую повязку накладывают 1-2 раза в день.

Витрум (Vitrum). Поливитаминный препарат втаблеткахО,3 г в упаковке 30 и 100 шт. Содержит витамины А, Е, С, ВС, В1, В2, В6, В12, РР, К, D, Н, ВЗ, микроэлементов Fe, Ca, P, I, Mg, Cu, Zn, Mn, K, Cr, Cl, Mo, Se, Ni, Sn, Si, V. Применение: внутрь, после еды, по 1 таблетке в сутки.

Вокара (Vocara). Капли оральные во флаконах по 20, 30 и 50 мл. Фармакологическое действие: противовоспалительное, антисептическое, иммуностимулирующее, дезинтоксикационное. Применение: инфекционно-воспалительные заболевания полости рта и ЛОР-органов. Способ применения: внутрь за 30 минут или через 1 час после еды, Зраза вдень: взрослым по 10-20 капель в числом виде или разведённых в 1 столовой ложке воды; детям до 1 года-по 1-3 капли, разведённых в 1 чайной ложке воды.

Гевизош (Hevisos). Мазь 0,8% в тубах по Юг. Содержит эпервудин. Действие: противовирусное, противогерпетическое. Показания: все формы герпеса. Применение: аппликации 3-5 раз в день в течение 3-5 дней.

Гексализ (Hexalyse). Сублингвальные таблетки 1,06 г, в упаковке 30 шт. Антисептическое и анальгезирующее средство при инфекционно-воспалительных заболеваниях слизистой оболочки полости рта.

Гексаспрей (Hexaspray). Аэрозоль в баллонах по 30 г. Антисептическое и анальгезирующее средство при инфекционно-воспалительных заболеваниях слизистой оболочки полости рта.

Гепариновая мазь (Unguentum Heparini). Состав: 1 г мази содержит 100 ЕД гепарина, 0,04 г анестезина, 0,0008 г бензилового эфира никотиновой кислоты; в тубах или банках по 25 г. Действие: антикоагулянтное, противовоспалительное. Противопоказания: язвенно-некротические процессы, понижение свёртываемости крови, тромбоцитопения. Применение: 2-3 раза в сутки.

Гипозоль (Hiposolum). Аэрозоль, содержащий облепиховое масло, метилурацил и натрия этазол, в баллонах по 57 г. Применение: неспецифические стоматиты, эрозивно-язвенные поражения слизистой оболочки полости рта, распыляют местно 1 -2 раза в сутки.

Дерматоп (Dermatop). Мазь, крем 0,25%. Применение: экзема, нейродермит, псориаз(противовоспалительное, противозудное, противоаллергическое средство). Противопоказания: бактериальные, грибковые и вирусные инфекции. Возможно применение при беременности и кормлении грудью (не более 4 недель). Применение: местно.

Дифлюкан (Diflucan, Fluconasol). Капсулы 50, 100, 150 и 200 мг. Противогрибковое средство, используется при любых грибковых заболеваниях, наи-

более эффективен при криптококкозе и кандидозе, а также для профилактики рецидивов орофарингеальногокандидоза у больных СПИДом. Побочные действия: тошнота, рвота, диспепсии, панцитопения, анафилактические реакции. Взаимодействие: возможность изменения эффекта при сочетании с антикоагулянтами, гидрохлортиазидом, рифампицином, циклоспорином, теофиллином, терфенадином, зидовудином. Применение: внутрь - 400 мг в первые сутки, затем по 50-100 мг 1 раз в сутки.

Доксициклин (Doxycycline). Капсулы 100 мг в упаковке 8 шт., 50 мг в упаковке 28 шт. Антибиотик широкого спектра действия, применяется при тонзиллитах, стоматитах и др. инфекциях. Противопоказан при беременности и кормлении грудью. Побочные действия: диспепсии, панцитопении, суперинфекции (прежде всего грибковые). Применение: 200 мг в первый день, затем по 100 мг 1 раз в сутки. Лечение продолжать не менее 10 дней.

Зовиракс (Zovirax). Таблетки 200 мг, 400 мг и 800 мг, порошок для инъекций 250 мг, крем 5% втюбикахпо2, 5 и 10 г, мазь3% в тюбиках по 3 г. Фармакологическое действие- противовирусное, против вирусов герпеса, Эпштейн-Барра, цитомегаловирусов. Противопоказание: гиперчувствительность; с осторожностью применять при беременности и кормлении грудью. Побочные действия - кожная сыпь, зуд. Применение: таблетки внутрь по 200 мг 5 раз в день, курс 5-10дней.

Ибуклин (Ibuclin). Таблетки по 0,8 мг в упаковке 20 шт., содержат ибупрофен и парацетамол. Фармакологическое действие: противовоспалительное, анальгезирующее, жаропонижающее, применяется при болевых синдромах раз-

личного происхождения. Противопоказания: гиперчувствительность, язвы ЖКТ, печёночно-почечная недостаточность, заболевания зрительного нерва, дефицитглюкозо-6-фосфатдегидрогеназы, беременность, лактация. Побочные действия: тошнота, анорексия, рвота, эрозивно-язвенные изменения ЖКТ, понижение зрения. Способ применения: внутрь до или через 2-3 часа после еды, по 1 таблетке 4 раза в сутки.

Иммунал (Immunal). Капли оральные во флаконах по 50 мл. Применение: повышение неспецифического иммунитета при частых ОРВИ, предупреждение иммунодефицита при антибиотикотерапии. Противопоказания: гиперчувствительность, туберкулёз, коллагенозы, рассеянный склероз, возраст до 1 года. Применение: внутрь по 20 капель 3 раза в день.

Иммуноглобулин (Immunoglobulin). 1 флакон с лиофилизированным порошком для приготовления инъекционного раствора содержит сухого вещества 1 или 3 г. Действие: иммуностимулятор. Показания: гипогаммаглобулинемия, аутоиммунные заболевания, вирусные инфекции. Противопоказания: гиперчувствительность. Побочные действия: тахикардия, тошнота, аллергические реакции. Несовместим с другими вирусными вакцинами; фармацевтически несовместим (нельзя смешивать) с другими лекарственными средствами. Применение: 0,5-1 г в сутки в течение 6 дней подряд.

Инвираза (Invirase). Капсулы по 200 мг. Противовирусное средство при ВИЧ, выраженной стадии СПИДа. Побочные действия: астения, диспепсия, миалгии, судорожные припадки. Применение: внутрь не позже, чем через 2 часа после еды по 600 г 3 раза в сутки. **мл**

МНТрОН-А(lntron-A). Порошок лиофилизированный для инъекций 3,9 и 18 млн. МЕ, раствор для инъекций 3, 4,5, 6, 9 и 18 млн. МЕ. Применение: Т-лимфомы, саркома Капоши при СПИДе, остроконечные кондиломы, хронические гепатиты В и С. Побочные действия: анорексия, зуд, сонливость, нарушения сна, аритмии, отёки, цианоз и др. Применение: папилломатоз и остроконечные кондиломы - введение препарата, разведённого в изотоническом растворе под основание элемента 3 раза в неделю (через день) в течение 3 недель (максимальная доза - 15 млн. МЕ в неделю).

Йокс (Jox). Аэрозоль в баллонах по 45 г. Антисептическое, противовоспалительное средство, обеспечивает длительную фиксацию йода на слизистых оболочках. Применение: ЛОР-инфекции, стоматиты, глосситы.

Кандибене(СапсИЬепе). Таблетки 100 и 200 мг, крем 1%, раствор наружный 1%. Противогрибковое средство для местного применения.

Клиацил (Cliacil). 1 таблетка содержит 1200000 МЕфеноксиметилпенициллина, в упаковке 20 шт. Применение: бактериальные инфекции глотки, полости рта и ЛОР-органов. Побочные действия: чёрный налёт на языке и зубах, нарушение вкуса, диспепсии, панцитопения. Взаимодействие: снижает активность оральных контрацептивов. Несовместим с тетрациклинами, хлорамфениколом. Нестероидные противовоспалительные средства и сульфинпиразин удлиняют циркуляцию в крови. Применение: внутрь натошак за 1 час до еды-по 1 таблетке 3 раза в сутки.

Клиндамицин (Clindamycin). Раствор в ампулах по 5 шт. Антибиотик, широко применяющийся в стоматологии. Применение: внутримышечно по 150-400 мг каждые 6 часов. Противопоказания: гиперчувствительность, беременность. Побочные действия: аллергии, диспепсии, панцитопении. Взаимодействие: несовместим с ампициллином, витаминами группы В, барбитуратами, аминофиллином, глюконатом кальция, сульфатом магния, эритромицином. Усиливает эффект миорелаксантов.

Криксиван (Cryxivan). Капсулы по 200 и 400 мг. Противовирусное средство против ВИЧ-1. Побочные действия: астения, утомляемость, бессонница, диспепсии. Взаимодействие: несовместим с рифампицином, терфенадином, астемизолом и цизапридом. Применение: внутрь по 800 мг каждые 8 часов. Рекомендуется выпивать не менее 1,5 л жидкости в течение 24 ч.

Кутерид (Kuterid). Мазь, крем втубахпо 15, ЗОи 100г. Применение: местно, 2 раза в сутки, при контактной экземе, токсических дерматитах, псориазе, красном плоском лишае. Противопоказания: инфекции кожи.

Левомеколь мазь (Unguentum Laevomecoli). Состав: 100 г мази содержат 0,75 г левомицетина и 4 гметилурацила; в банках по ЮОги 1000г. Показания: гнойные раны. Противопоказания: гиперчувствительность. Применение: аппликации на раны 6-8 раз в сутки.

Лизавир (Lisavyr). Таблетки 200,400 и 800 мг, вупаковке 25 шт., крем 5% втубах по 3 и 10 г. Показания: селективная ингибиция вирусов герпеса. Применение: внутрь по 200-400 мг каждые 6 часов. Противопоказания: гиперчувстви-**380** тельность. Побочные действия: диспепсии, головная боль, головокружение, аллергии.

Метилурацил (Methyluracilum). Таблетки по 0,5 г, в контурной ячейковой упаковке 10 шт. Действие: противовоспалительное, стимуляция лейкопоэза, ускорение регенераторных процессов. Показания: лейкопении, вяло заживающие раны, язвы. Противопоказания: острые и хронические лейкемические формы лейкоза, лимфогранулематоз. Применение: внутрь по 0,5 гЗ раза в день в течение 30-40 дней.

Метилурациловая мазь (Unguentum Methyluracili). Состав: 100 г мази содержат 10 г метилурацила; втубах по 25 г. Действие: противовоспалительное, эпителизируюшее. Показания: лучевые поражения, ожоги, раны, язвы. Применение: аппликации 4 раза в сутки.

Метуракол (Meturacolum). Губка, действие: противовоспалительное, ранозаживляющее, адсорбирующее. Применение: вялотекущие раны и язвы различного генеза, поверхностные ожоги. Побочные действия: боли в области раны вследствие её стягивания (в этих случаях следует не снимая губки, смочить её раствором фурацилина или новокаина).

Мундизал гель (Mundisal gel). Гель в тубах по 8 г. Анальгезирующее, противовоспалительное, антимикробное, антисептическое средство. Применение: при инфекционно-воспалительных, язвенно-некротических и трофических заболеваниях полости рта, повреждения и травмы слизистой оболочки, прорезывание зубов.

Низорал (Nizoral). 1 таблетка содержит кетоконазола 200 мг, в упаковке 30 шт. Фармакологическое действие: противогрибковое. Противопоказания: гиперчувствительность, заболевания печени, беременность, лактация. Побочные действия: тошнота, рвота, диаррея, токсический гепатит, головокружение, сонливость, фотофобия, гинекомастия, олигоспермия, парестезии. Взаимодействие: рифампицин и изониазид понижают концентрацию препарата в крови. Несовместим с терфенадином, астемизолом, алкоголем. Способ применения: внутрь по 1 таблетке 1 раз вдень. Профилактическое назначение при иммунодефиците: взрослым - 400 мг/сутки, детям - 4-8 мг/кг в день.

Нистатин (Nystatinum). В таблетках 250000 ЕД и 500000 ЕД в упаковке 20 шт. Противогрибковое средство, практически не всасывается ЖКТ, не обладает резорбтивным действием. Противопоказания: нарушение функции печени, панкреатит,язвеннаяболезнь ЖКТ, беременность. Применение: по 1-2таблетки 3-4 раз вдень за полчаса до еды.

Ноготков цветки (Flores Calendulae). Антисептическое и противовоспалительное средство в виде настоя местно и внутрь (по I -2 столовые ложки 2-3 раза вдень).

Нопан (Nopan). Таблетки 0,2 мг в упаковке 20 и 50 шт. Содержит 0,2 мг бупренорфина гидрохлорид. Фармакологическое действие: анальгезирующее, применяется при болевых синдромах умеренной и сильной выраженности. Противопоказания: гиперчувствительность, возраст до 12 лет, беременность, кормление грудью. Побочные действия: тошнота, рвота, головокружение, сонливость, усиленное потоотделение. Взаимодействие: усиливает эффекты наркотических анальгетиков, фенотиазинов, транквилизаторов, седативных, снотворных, общих анестетиков. Способ применения: по 1-2 таблетке под язык каждые 6-8 часов, держать до рассасывания. Меры предосторожности: с осторожностью назначать при лёгочной и надпочечниковой недостаточности, нарушениях функции печени и почек, гипотиреозе, микседеме, черепно-мозговой травме с угнетением дыхания, токсическом психозе, гипертрофии простаты, стриктуре уретры, остром алкоголизме. Во время лечения не рекомендуется заниматься деятельностью, требующей повышенной концентрации внимания (вождение автомобиля и т.д.).

Облепиховое масло (Oleum Hippophaes). Репаративное средство, во флаконах оранжевого стекла по 50 и 100 мл. Применяют при эрозивно-язвенных поражениях, лучевых поражения слизистых оболочек и кожи.

Олазоль (Olasolum). Аэрозоль в баллонах по 60 г, содержащий облепиховое масло, левомицетин, анестезин, борную кислоту, триэтаноламин, ланолин, стеариновую кислоту, глицерин, хладон-12, воду. Фармакологическое действие: местноанестезирующее, антибактериальное, регенерирующее, эпителизирующее. Применяется при ожогах, инфицированных ранах, трофических эрозивно-язвенных поражениях.

Орто-Иммун Г (Ortho-lmmun G). Сбалансированный мультивитаминный препарат, содержащий важнейшие микроэлементы (витамины А, С, Е, B_p В ~~В РР, В К, D,, В В Н~~, микроэлементы Se, Fe, Zn, Mn, Cu, Cr, Mo, I).

Пансорал (Pansoral). Гель в тубах по 12 г. Анальгезирующее, антимикробное действие геля применяется при стоматитах, хронических травмах полости рта.

Пантенол (Panthenol). Таблетки 100 мг в упаковке 20 шт., 25% раствор в ампулах, в упаковке 10 шт. Применение: воспаления слизистой оболочки полости рта, восполняет дефицит пантотеновой кислоты. Противопоказание: гемофилия.

Пародиум (Parodium). Гель в тубах по 50 г. Антисептический гель, наиболее эффективен при декубитальных травмах, хронических эрозивно-язвенных поражениях слизистой оболочки полости рта.

Пимафуцин (Pimafucinum). Состав и форма выпуска: 1 таблетка, покрытая оболочкой, содержит натамицина 100 мг; вупаковке20шт.; 1 мл суспензии для местного применения - 25 мг; во флаконах по 20 мл с пипеткой. 1 г крема -20 мг; в тюбиках по 30 г. Фармацевтическое действие: противогрибковое. Фар-макодинамика: связываетстеролы клеточных мембран, нарушая их целостность и функцию, что приводит к гибели грибов. Оказывает действие на многие патогенные дрожжевые грибы, особенно Candida albicans. Клиническая фармакология: практически не всасывается. Таблетки растворяются только в кишечнике, что обусловливает действие в его просвете. Хорошо переносится и не противопоказан новорождённым, в период беременности и лактации. Показания: грибковые заболевания ротовой полости (в том числе острый псевдомембранозный и атрофический кандидоз у пациентов с кахексией, иммунодефицитом, после **382** терапии антибиотиками, кортикостероидами, цитостатиками). Противопоказания: гиперчувствительность. Побочные действия: тошнота, диаррея. Суспензия и крем могут вызывать лёгкое раздражение, ощущение жжения. Способ применения и дозы: внутрь взрослым при кандидозе кишечника- по 1 таблетке 4 раза в сутки в течение недели; детям - по 1 таблетке 2 раза в сутки. Местно взрослым при кандидозе ротовой полости - по 1 мл суспензии 4-6 раз в сутки на поражённую область, в начале лечения - по 0,5 мл каждый час. Детям - по 0,5 мл суспензии 4-6 раз вдень (максимально в сутки -до 4 мл). Меры предосторожности: при использовании суспензии флакон необходимо встряхивать.

Псоркутан (Psorcutan). Мазь0,005% втубахпо3Ог. Противопсориатическое средство. Применение: местно 2 раза вдень, не более 100 г в неделю.

Реальдирон (Realdironum). Ампулы или флаконы с лиофилизированным порошком для инъекций содержат интерферона человеческого лейкоцитарного 1, 3 или 6 млн М Е, в упаковке 5 шт. Действие: противовирусное, иммуномодулируюшее, антипролиферативное, противоопухолевое. Показания: вирусные и онкологические заболевания. Побочные действия: гриппоподобные симптомы (озноб, повышение температуры, утомляемость, вялость, миалгии, артралгии), лейко- и тромбоцитопения, изменение показателей функций печени, восстанавливающиеся после отмены препарата. Для смягчения этих явлений рекомендуется одновременное назначение парацетамола до 1 г/сутки. Применение: в/м или п/к, растворив в воде ампулу.

С осторожностью назначать при заболеваниях сердечно-сосудистой системы (возможны аритмии, колебания температуры тела). Следует исключить

употребление алкоголя. Могут наблюдаться утомляемость, сонливость, слабость, замедленная реакция.

РеТроВМр(Retrovir). Сироп, капсулы по 100 и 250 мг. Применение: противовирусное средство против вируса ВИЧ, при СПИДе. Противопоказания: гиперчувствительность. Побочные действия: анемия, лейкопения, анорексия, головная боль. Применение: 200 мг каждые 4 часа, поддерживающая доза- 1000 мг/сутки в 4 или 5 приёмов. Меры предосторожности: с осторожностью применять в сочетании с аспирином, кодеином, парацетамолом.

Рибомунил (Ribomunil). Таблетки 500 мг в упаковке 4 или 12 шт. Фармакологическое действие: иммуномодулирующее, усиление фагоцитоза, стимуляция Т-лимфоцитов, повышение выработки иммуноглобулинов. Применение: рецидивирующие инфекции полости рта и ЛОР-органов. Способ применения: внутрь натощак по 3 таблетки 4 дня в неделю в течение 3 недель в первый месяц лечения, в последующие 5 месяцев - первые 4 дня каждого месяца. С осторожностью назначать при аутоиммунных заболеваниях и узелковом периартериите.

Ро<t>ероН-А(Roferon-A). Порошок лиофилизированный для инъекций 3,9 и 18 млн. МЕ, раствор для инъекций 3, 4,5, 6, 9 и 18 млн. МЕ. Применение: Т-лимфомы, саркома Капоши при СПИДе, остроконечные кондиломы, хронические гепатиты В и С. Побочные действия: анорексия, зуд, сонливость, нарушения сна, аритмии, отёки, цианоз и др.

Синафлана мазь (Unguentum Synaflani). Состав: 100 г мази содержат 0,025 г синафлана; в тубах 0,025 % мазь по 10 г. Действие: противовоспалительное, антиаллергическое, противозудное. Показания: воспалительные и аллер- «по гические заболевания. Противопоказания: инфекционные поражения, язвенные элементы или раны на участках аппликаций, беременность. Применение: 2-3 раза в сутки.

Синодерм (Sinoderm). Мазь, крем, гельО,О25%. Показания: экзема, нейродермит, аллергии. Противопоказания: инфекции кожи и слизистых оболочек. Применение: местно 2-3 раза в день.

Сол ко дерм (Solcoderm). Раствор органических кислот и нитрата меди в азотной кислоте для наружного применения, в ампулах по 0,2 мл, в упаковке 1 и 5 комплектов. Фармакологическое действие: прижигающее. Через 1-10 минут после нанесения препарат проникает в ткань, вызывая её прижизненную фиксацию. Образующийся струп отпадает самостоятельно, заживление происходит без образования рубцов. Показания: остроконечные кондиломы, папилломы. Противопоказания: злокачественные опухоли кожи, веснушки, келоидные рубцы.

Солкосерил дентал адгезивная паста (Solcoseryl dental adhesive paste). В ампулах по 2 мл в упаковке 25 шт., или по 5 и 10 мл вупаковке 5 шт.; 10% или 20% раствор для инфузий во флаконах по 250 мл; таблетки 0,2 г в упаковке 100 шт., мазь 5% и 10% в тубах по 20 г, глазной гель 20% в тубах по 5 г, паста в тубах по 5 г. Фармакологическое действие: стимуляция метаболизма, регенерации, антигипоксическое, мембраностабилизирующее, ангиопротекторное, цитопротекторное. Применение: трофические язвы, хронические травмы, связанные с нарушением кровообращения, физические, химические, лучевые ожо-

ги, гальванические стоматиты. Взаимодействие: несовместим с препаратами бенциклана, экстракта гинкго, нафтидрофурила; при инфузии не следует смешивать с другими средствами (кроме растворов глюкозы и физиологического).

Стадол (Stadol). Раствор для инъекций в ампулах и флаконах по 1 мл, аэрозоль во флаконах по 2,5 мл. Применение: для снятия болевого синдрома средней и сильной выраженности различной этиологии. Побочные действия: сонливость, головокружение, диспепсии, зуд, парестезии, гастралгия. Взаимодействие: усиливает угнетающее действие алкоголя, барбитуратов, транквилизаторов, антигистаминных препаратов. Способ применения: внутривенно или внутримышечно по 1 или 2 мг.

Стеригал (Sterigal). Антисептический раствор для местного применения.

Стресс формула 600 (Stressformula 600). Поливитаминный препарат в таблетках 0,2 г в упаковке 60 шт. Содержит витамины Е, С, Вс, В,, В,, РР, B_6, B_{12}, Н, В,. Выпускаются аналогичные препараты Стресс-формулы с железом и цинком.

Тавегил (Tavegyl). Таблетки по 1 мг. Антиаллергическое средство. Побочные действия: сухость во рту, тошнота, головокружение. Взаимодействие: усиливает эффект седативных, снотворных, ингибиторов МАО, алкоголя. Применение: внутрь по 1 таблетке 2 раза в день. Соблюдать осторожность при узкоугольной глаукоме, язве желудка, гипертрофии простаты. Снижает скорость реакции (водителям!). Нельзя вводить внутриартериально.

OapMHrocenT(Faringosept). Таблетки для рассасывания 0,01 гвупаковке 20 шт. Антисептическое средство при инфекционно-воспалительных заболеваниях полости ртаиЛОР-органов. Способ применения: через 15-30 минут после еды. Взрослым - 30-50 мг/сутки, детям до 7 лет - по 10 мгЗ раза в сутки в течение 3-4 дней. После применения препарата необходимо воздерживаться от приёма пищи и питья в течение 3 часов.

Хивид (Hivid). Таблетки 0,375 и 0,75 мг, в упаковке 100 шт. Применение: противовирусное средство против ВИЧ-1 и ВИЧ-2 при СПИДе. Побочные действия: нейропатии, эрозии ЖКТ, сыпь, потливость. Применение: внутрь по 0,75 мг каждые 8 часов.

Хилакфорте (Hylakforte). Оральные капли для восстановления микрофлоры кишечника. Применение: внутрь по 40-60 капель 3 раза в сутки; не сочетать с молоком.

Целаскон Эффервесценс (Celaskon Effervescens). Таблетки 0,5 г в упаковке 15 шт. Действующее начало - аскорбиновая кислота. Применение: при дефиците витамина С, по 1 таблетке 3-4 раза вдень.

Целестон (Celestone). Таблетки 0,5 мг, содержащие бетаметазон, вупаковке 10 шт. Фармакологическое действие: противовоспалительное, противоотёчное, противоаллергическое. Применение: системная красная волчанка, склеродермия, дерматомиозит, пузырчатка, болезнь Дюринга, синдром Стивенса-Джонсона, крапивница, псориаз, грибовидный микоз, аллергии, герпетическая инфекция. Противопоказания: гиперчувствительность, системные грибковые инфекции, идиопатическая тромбоцитопеническая пурпура.

Взаимодействие: эффект усиливается эстрогенами, ослабляется фенобарбиталом, рифампицином, фенитоином, эфедрином. Препарат углубляет гипокалиемию, вызываемую диуретиками, сердечными гликозидами, амфотерицином. Побочные действия: нарушение водно-электролитного баланса, диспепсии, неврологические, дерматологические, эндокринные нарушения. Способ применения: взрослым 0,25-8 мг/сутки, детям - 0,017-0,25 мг/кгвеса. Во время лечения нельзя проводить иммунизацию.

Цикловакс (Cyclovax). Таблетки 200 мг в упаковке 30 шт. Противовирусное средство. Применяется при герпетических поражениях кожи и слизистых оболочек. Побочные действия: головная боль, диспепсии, кожная сыпь, снижение гематологических показателей. Применение: внутрь по 200 мг5 раз вдень в течение 5 дней; при иммунодефицитах дозу увеличивают вдвое; детям до 2-летнего возраста - снижают вдвое. При опоясывающем лишае - по 800 мг 5 раз в день в течение 7 дней. Вовремя лечения нужно обеспечивать достаточную гидратацию.

Цимевен (Cymevene). Порошоклиофилизированный для инъекций 500 мг, капсулы 250 мг. Применение: противовирусное при СПИДе, цитомегаловирусной инфекции. Побочные действия: анорексия, зуд, сонливость, нарушения сна, аритмии, отёки, цианоз, нейтропения и др.

Цитеал (Cyteal). Антисептический раствор во флаконах по 250 мл. Содержит хлоргексидинабиглюконат, гексамидинадиизотианат, хлоркрезол. Применение: антисептическое средство при местных инфекционных воспалениях слизистых оболочек; особенно эффективен против инфекций, передаваемых половым путём. Взаимодействие: несовместим с другими антисептиками. Используется неразведённым и разведённым (1:10).

UiflTOTeKT(Cytotect). 10% раствор для инъекций в ампулах по 10 и 20 мл, во флаконах по 50 мл. Фармакологическое действие: иммуностимулирующее. Применение: иммунодефициты, иммуносупрессия, цитомегаловирусная инфекция. Взаимодействие: живые вирусные вакцины против паротита, кори и краснухи не должны вводиться в течение 3 месяцев после приёма препарата. Возможно совместное введение с консервированной кровью, плазмой, сывороткой, раствором глюкозы или изотоническим раствором.

Элюдрил (Eludril). Антисептический раствор во флаконах по 90 мл. Содержит хлоргексидинабиглюконат, хлорбутанол, натрия докузат. Применяется при инфекционных стоматитах и воспалениях ЛОР-органов, для дезинфекции съёмных протезов. Применение: полоскать, не глотая (2-4 чайных ложки на полстакана воды).

Эндобулин (Endobulin). Порошок лиофилизированный по 500, 1000, 2500, 5000, 7000 и 10000 мг. Применение: иммуностимулятор при иммунодефицитах, вирусных инфекциях. Применение внутривенное.

Эрмицед (Ermyced). Сироп 2,5% и 5% во флаконах по 60 и 100 мл, содержат эритромицин. Применение: бактериальные инфекции полости рта. Побочные действия: диспепсии, снижение гематологических показателей. Взаимодействие: усиливает эффект дигоксина, варфарина, карбамазепина, теофиллина. Способ применения: внутрь по 2 г/сутки, детям дозу снижают наполовину.

АЛФАВИТНЫЙ УКАЗАТЕЛЬ СИМПТОМОВ И СИНДРОМОВ

Аберкромби синдром 251
абсцесс языка 53
Абта-Леттерера-Сиве синдром 217
аглоссия 65
агранулоцитоз 276
Аддисона болезнь 259
аденокарцинана 342
Аддисона- Бирмера болезнь 272
акантоз 177
акантозис нигриканс 185
акродерматит Аллопо 193
акродерматит энтеропатический 244
акромегалия 259
актиномикоз 88
Алибера-Базена синдром 346
алкаптонурия 254
амилоидоз 251
ангиит полиморфный дермальный 218
ангиогемофилия 288
ангиоматоз геморрагический 334
ангионевротический отёк 302
анемия апластическая 275
анемия гемолитическая 274
анемия гиперхромная 272
анемия железодефицитная 269
анемия мегалобластическая 274
анкилоглоссия 65
аргирия 52
аспергиллёз 89
атеросклероз 249
аурантиаз 209
афтоз Турена 223
афтоид Поспишилла 151
афтоид Нейманна 224
Баадера синдром 152
Баалога-Лелкеса синдром 50
базалиома 341
Базедова болезнь 263
Барта синдром 161
Беднара афты 150
Бека саркоид 253
Беквита-Видемана синдром 336
Белла синдром 313
Бержерона синдром 59
Бенье-Бека-Шаумана болезнь 252
Бехчета болезнь 223
Бина синдром 334
бластомикоз 90
Блума синдром 229
Богорадовой синдром 313
бородавчатый язык 257
Боткина болезнь 240
ботриомикома 104
Боуэна болезнь 324
Брандта синдром 244
Брока-Потрие синдром 64
Брюнауэра синдром 195
Бушке-Левенштейна болезнь 328
Вакеза болезнь 275
васкулит геморрагический 287
Вегенера гранулематоз 224
Верльгофа болезнь 286
Берне синдром 313
Вилларе синдром 314
вильсона болезнь 314
Виллебрандта болезнь 288
Вискотта-Олдрича синдром 286
ВИЧ-инфекция 132
волчанка дискоидная 221
волчанка системная красная 220
волчанка туберкулёзная 123
Воренже синдром 240
гальванизм 313
гамартома 332

Гарднера синдром 331
гастрит острый 234
гастрит хронический 234
гемангиома 333
геморрагический диатез 285
гемофилия 285
"географический" язык 57
Георге синдром 264
герпес беременных 306
герпес простой 93
гепатохолецистит 239
герпетиформная экзема Капоши 95
гепатит хронический 241
гиалиноз 254
гиперкератоз 176
гипертоническая болезнь 258
гиповитаминоз А 316
гиповитаминоз В1 317
гиповитаминоз В12 318
гиповитаминозВ2 317
гиповитаминоз В6 320
гиповитаминоз Вс 321
гиповитаминоз РР 319
гиповитаминозе 321
гипотиреоз 262
гистиоцитозХ 217
гистоплазмоз 91
гломерулонефрит 247
глоссалгия 307
глоссит атрофический 56
глоссит десквамативный 54
глоссит катаральный 50
глоссит ромбовидный 61
глоссит Мёллера 272
глоссит склеротический 120
глоссит язвенный 51
глоссодиния 308
глюкагонома 333
гнатостомиаз 102
Гольца синдром 210
гонорея 129
Гоше синдром 209
гранулёма пиогенная 104
Гриншпана-Потекаева синдром 202
грипп 109
Данбольдта-Кросса болезнь 244
Дарлинга болезнь 91
Дарье болезнь 189
Дарье-Русси саркоид 253
Дауна болезнь 65
Дежерине-Суке-Сикара синдром 97
дерматит Дюринга 171
дерматомиозит 227
Джексона синдром 314
дизентерия 109
дискератоз 176
дифтерия 112
Доана-Виземана синдром 216
импетиго 102
импетиго герпетиформное Гебра 159
инфаркт миокарда 257
инфаркт языка 228
ишемическая болезнь сердца 256
йододерма 300
Кавасаки болезнь 227
Казабаха-Мерритта синдром 334
кандидоз 81
каротинодермия 209
Каудена синдром 332
Квинке отёк 302
Кеннона невус 184
кератоакантома 192
кератодермия линейная Фукса 196
кератоз Сименса 196
климакс 267
Кирле болезнь 190
кожный рог 191
коклюш ПО
кокцидиоидоз 91
Костенасиндром 313

кольцевидная гранулёма 80
кондилома остроконечная 100
корь 109
крапивница 302
крапивница пигментная 303
крауроз 193
криптококкоз 92
Крона болезнь 244
ксантома языка 250
кондилана гигантская 328
Иценко-Кушинга болезнь 260
Лайелла синдром 301
Лебловитца синдром 98
лейкемиды 283
лейкоз 278
лейкоплакия 178
лейкоплакия "волосатая" 135
лейкоплакия келоидная 182
лейкоплакия мягкая 182
лепра 126
лептотрихоз 85
Леттерера-Зиве болезнь 280
Либермейстера синдром 229
Ливера синдром 173
лимфангиома 336
лимфолейкоз 280
лимфома В-клеточная 344
лимфома Т-клеточная 344
лимфоэпителиома 343
липоматоз 254
Липшютца синдром 152
лишай блестящий 304
лишай Девержи 191
лишай красный плоский 198
лишай розовый 89
Луи-Бар синдром 85
лучевая болезнь 74
макроглоссия 65
малакоплакия 101
мальабсорбции синдром 244
мезенхимома 332
Мейжа трофэдема 215
меланодермия 209
меланоз Дюбрея 326
меланома 344
меланома Педжета 344
Мёллера-Барлоу болезнь 322
Мелькерссона-Розенталя синдром 211
миастения 314
Мибелли синдром 197
миелолейкоз 280
миелобластома Абрикосова 345
микроглоссия 65
микседема 263
микоз грибовидный 346
миозит языка 54
миоклония 314
миоплегия 314
миотония 314
моллюск 101
мононуклеоз инфекционный 111
Морроу-Брука синдром 196
мукополисахаридоз 254
Мюнхгаузена синдром 315
невралгия 312
неврилеммома 331
неврит 312
невус пигментный 210
Нейманна-1 синдром 152
Нейманна-2 синдром 158
нейрофиброматоз 331
нематодиаз 102
Никольского симптом 157
Окуневского симптом 108
Олмстеда синдром 196
описторхоз 243
панкреатит 243
папиллома 329
папилломатоз 327
папулёз Дегоса 219

паракератоз 177
парапсориаз 188
Паркеса-Вебера синдром 257, 193
парша 90
патомимия 315
Пейтца-Егерса-Турена синдром 18
пемфигоид буллёзный 161
пемфигоидЛевера 162
пеллагра 319
пенициллиноз 90
первичная туберкулёзная язва 122
пиодермия вегетирующая Аллопо 103
пиодермия шанкриформная 105
пиостоматит вегетирующий 105
Плуммера-Винсона синдром 270,328
полицитемия 275
порокератоз Мибелли 189
порфирия 317
Поспишилла афтоид 151
почечная недостаточность 246
привычное кусание
слизистой оболочки 72
Прингла-Бурневилля болезнь 332
протеиноз липоидный 254
псориаз 187
пузырно-сосудистый синдром 215
пузырчатка вегетирующая 157
пузырчатка вульгарная 155
пузырчатка листовидная 157
пузырчатка острая злокачественная 159
пузырчатка Хейли-Хейли 163
пузырчатка эритематозная 158
пурпура тромбоцитопеническая 285
пурпура Шёнлейна-Геноха 219,287
пустулёз вариолеформный
Капоши-Юлиусберга 95
Пфаундлера-Хурлера синдром 66
Пфейфера болезнь 111
Пьера-Мари синдром 66
Рандю-Ослера-Вебера болезнь 334
рак желудка 244
ревматизм 228
ревматоидный артрит 228
Рейтера синдром 152
Рейфенштейна синдром 52
Реклингхаузена болезнь 331
Ремака синдром 52
ретикулёз 284
Рига-Феде синдром 70
риккетсиоз ПО
риноспоридиоз 89
рожа ПО
Ромберга синдром 227, 313
Руста синдром 314
Сан-Филиппо синдром 66
саркоидоз 252
саркома 345
саркома Капоши 346, 137
сахарный диабет 260
Свита синдром 347
Сенира-Ашера синдром 158
Сикара синдром 313
Сименса синдром 196
сифилид 115
сифилис 113
скарлатина 108
складчатый язык 64
склеродермия 226
склероз туберозный 332
скротальный язык 64
скрофулодерма 125
СПИД 132
споротрихоз 87
Стерджа-Вебера-Краббе синдром 335
стоматит Венсана 106
стоматит гальванический 53
стоматит медикаментозный 76
Стивена-Джонсона синдром 168
стоматит медикаментозный
аллергический 304

стоматит острый афтозный 151
стоматит пенициллиновый 76
стоматит протезный 305
стоматит Сеттона 238
стоматит сульфаниламидный 77
стоматит хронический рецидивирующий афтозный 140
склероз ампотрофический 227
тимома 347
тиреоидит Хашимото 263
тиреотоксикоз ПО
тиф 298
токсидермия 298
Томсена синдром 314
травма механическая 68
травма физическая 74
травма химическая 72
тремор языка 314
трихофития 90
тромбоцитопения идиопатическая 313
Троттера синдром 124
туберкулёз милиарный язвенный 152
туберкулез колликвативный 125
Уайппля синдром 254
Урбаха-Витте синдром 262
Урбаха-Оппенгейма синдром 262
Урбаха-Уайса болезнь 254
фавус 90
Фанкони - Альбертини - Цельвегера синдром 66
Феде-Риги синдром 70
фиброз подслизистый 328
фиброма 330
Фиссанже-Рандю синдром 170
Фукса синдром 168
Феде синдром 152
Ханта синдром 98
Хартнупа болезнь 320
Ходжкина болезнь 137
хондрома 331
хористома 332
хромомикоз 92
цефалоспориоз 92
Цинссера-Коула-Энгмена синдром 194
цирроз печени 242
цистицеркоз 102
Черногубова-Элерса-Данлосиндром 196
"чёрный волосатый" язык 59
шваннома 331
Шёгрена болезнь 227
Шефера синдром 196
Шибера болезнь 89
Штраусса синдром 252
щелевидный язык 65
энтероколит 236
эозинофильная гранулёма 216
эпидермолиз Аллопо-Сименса 161
эпидермолиз буллёзный 160
эпидермолиз Коккейна-Турена 160
эпителиома плоскоклеточная 342
эпителиома предраковая 327
эритема темангиэкомическая 229
эритема многоформная экссудативная 165
эритема Фереоля-Бенье 306
эритроплазия Кейра 325
Ядассона-Левандовского синдром 194
язвенная болезнь ЖКТ 236
ящур ПО

Г.В.БАНЧЕНКО, Ю.М.МАКСИМОВСКИЙ,
В.М.ГРИНИН

ЯЗЫК - "ЗЕРКАЛО" ОРГАНИЗМА

Клиническое руководство для врачей

Продюсер : В.В.Садовский
Издательство ЗАО «Бизнес Центр «Стоматология»
лицензия: Код 221, Серия ИД, №01758
Компьютерная вёрстка: Е.В.Кротова.

Сдано в набор 10.03.2000 г., подписано в печать 17.05.2000 г.
Формат 60Х90/16, печать офсетная, бумага мелов.,
тираж 3 000 экз.

Цветоделение ТОО "ПолиГран".